c. Creuser au ciseau dans la face antérieure de l'apophyse nasale du frontal une petite échancrure ; y placer la phalangette et suturer les téguments du front aux côtés du lambeau triangulaire laissé sur le doigt.

Suturer ce qui reste des ailes du nez aux faces latérales avivées de la deuxième phalange. Immobiliser le tout dans un plâtre pendant un mois.

d. Alors désarticuler le doigt par une incision à deux lambeaux latéraux. La première phalange, devenue libre, forme la sous-cloison, tandis que les deuxième et troisième forment l'arête du nez.

4° Prothèse. — En dehors de ces trois principales méthodes, il reste encore deux ressources : employer des *nez artificiels*, nez que l'on fabrique maintenant avec une merveilleuse perfection et qui réussissent souvent à dissimuler fort bien la difformité ; ou bien imiter Létiévant, Poncet, Delorme, Mickulicz, Leisrink, Glück, Forgue, Villar (de Bordeaux), Chaput, etc., en faisant la *rhinoplastie sur appareils prothétiques*[1]. Avec le concours de ces derniers, notamment avec le trépied de Martin (fig. 700 et 701), on a déjà obtenu un certain nombre de

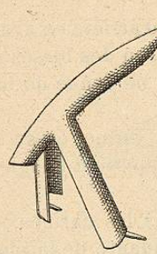

Fig. 700. — Trépied de Martin (de Lyon).

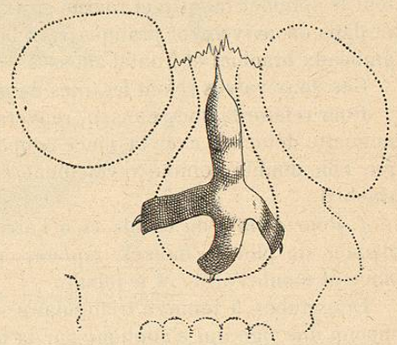

Fig. 701. — Trépied de Martin mis en place.

résultats très satisfaisants. Il arrive pourtant quelquefois, à la longue, « que le trépied métallique infecté par son exposition à l'air provoque de la suppuration et finit par s'éliminer » ; et c'est pour cela que Chaput a imaginé d'enfouir le trépied au sein des tissus en créant la *prothèse métallique intercutanéo-muqueuse*. En voici le principe :

a. *Si les téguments du nez sont intacts,* par une incision en ∩, on les rabat en les séparant de la muqueuse, sans ouvrir cette dernière. On met le trépied en place, après avoir foré dans l'épine nasale du frontal et dans les maxillaires supérieures les trois trous destinés à la fixer. On ramène alors par-dessus ce trépied, le lambeau cutané que l'on avait rabattu et on le suture.

[1] Voy. A. Poncet, *Assoc. franç. pour l'avancement des sciences*, Nancy, 1886. — Forgue, Rhinopl. sur support métallique, *Acad. de méd.*, 24 juillet 1894. — Chaput, *Soc. chir.*, p. 846, 1894. Voy. aussi les indications et modifications proposées par Delorme, *Soc. chir.*, p. 55, 1895.

b. *Si les téguments sont détruits*, on emprunte des lambeaux latéraux aux joues, on rabat ces lambeaux en dedans et on les suture sur la ligne médiane, comme dans le procédé de Ch. Nélaton (fig. 698). Quelques jours après, on avive à la curette *la surface externe de ces lambeaux*, on met le trépied en place et on le recouvre par un grand lambeau frontal.

§ 2. — Rhinoplastie partielle

1° Restauration du lobule. — **Procédé de Rouge** (de Lausanne). — Tailler sur le dos du nez un lambeau quadrilatère transversal. Disséquer en pont sa partie moyenne à l'aide d'un ténotome introduit entre la peau et le squelette, de sorte que le lambeau reste adhérent par ses deux extrémités. Faire glisser de haut en bas le pont cutané, et fixer son bord inférieur à la lèvre inférieure de la perte de substance du lobule. Combler la brèche d'emprunt par un lambeau semblable qu'on taille au-dessus du premier.

2° Restauration de la sous-cloison[1]. — L'étoffe est empruntée à la lèvre supérieure ou au nez lui-même.

Procédé labial. — Aviver la face cutanée de la gouttière médiane sous-nasale jusqu'au bord libre de la lèvre. Délimiter cette face par deux incisions verticales et parallèles qui entament soit seulement la moitié de l'épaisseur soit toute l'épaisseur de la lèvre (fig. 702, traits pleins). Relever le lambeau, suturer son extrémité libre au lobule du nez, puis suturer ses bords à la muqueuse de la cloison. Combler la brèche d'emprunt par quelques points de suture.

Fig. 702. — Procédés labiaux pour la restauration de la sous-cloison du nez.

Fig. 703. — Procédé nasal de C. Hueter pour la même restauration.

Avec le temps, la face cruentée du lambeau qui reste extérieure prend les caractères de la peau.

On peut aussi tailler le lambeau labial suivant les lignes pointillées (fig. 702).

[1] Cf. Aymar Raoult, *Presse médic.*, 1903, p. 273.

Procédé nasal de C. Hueter. — Tailler un long lambeau quadrilatère dont le pédicule réponde à la partie latérale du lobule et qui s'élève un peu obliquement jusqu'à la racine du nez (fig. 703). Disséquer le lambeau de haut en bas, en conservant le périoste à la face profonde de son extrémité supérieure. Le faire pivoter sur son pédicule, et suturer son extrémité libre à la partie supérieure de la gouttière sous-nasale. Combler la brèche d'emprunt par des points de suture.

D'après C. Hueter, la doublure périostique, en faisant de l'os, préviendrait l'atrophie secondaire de la sous-cloison qu'on observe après le procédé labial.

3° Restauration de l'aile du nez. — Procédé à lambeau intercalé de Nélaton. — Après avoir avivé en Λ (A B C) la perte de substance de l'aile, prolonger vers la racine du nez l'incision externe (pointillé de la figure 704).

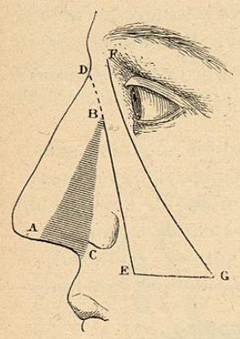

Fig. 704. — Procédé à lambeau intercalé de Nélaton pour la restauration de l'aile du nez.

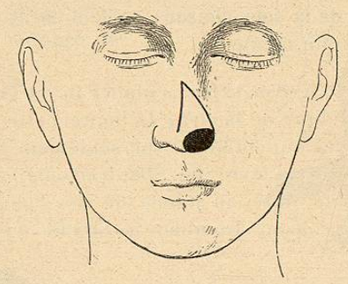

Fig. 705. — Procédé de Denonvilliers pour la même restauration.

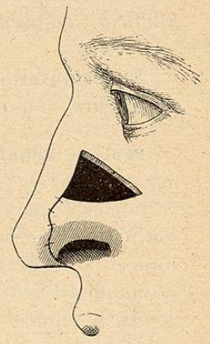

Fig. 706. — Procédé de Tillaux pour la même restauration.

De l'extrémité inférieure de l'incision prolongée (BD) en abaisser une autre (BE) jusqu'en pleine joue, au-dessous de la future aile. En tracer une troisième (FG) plus ou moins en dehors de la précédente, et joindre les extrémités inférieures de toutes les deux par un trait de bistouri (EG). Ainsi se trouve circonscrit un lambeau triangulaire dont le pédicule siège sur le versant correspondant de la racine du nez. Disséquer ce lambeau de bas en haut, puis l'incliner vers le nez et le placer entre les deux branches de la perte de substance nasale, avec lesquelles on le suture. Combler, enfin, la brèche naso-génienne en réunissant le bord FG avec le bord externe de la languette triangulaire de téguments qui avait été laissée intacte sur le côté du nez et qui se trouve maintenant rejetée vers la joue par le chevauchement du lambeau réparateur.

Procédé de Denonvilliers. — Tailler un lambeau triangulaire à base inférieure dont le pédicule est ménagé au côté opposé du lobule du nez. Pour

cela, faire une première incision qui commence à côté de la ligne médiane et s'élève vers la racine du nez, puis une deuxième qui, de l'extrémité supérieure de la précédente, descende obliquement jusqu'au bord externe de la perte de substance (fig. 705). Disséquer le lambeau, le faire glisser en bas, de sorte que sa base devienne le bord libre de la nouvelle aile, et suturer l'extrémité externe de sa base à la partie externe la plus déclive de la perte de substance. Combler par des sutures (ou laisser bourgeonner) la brèche d'emprunt.

Procédé de Tillaux. — Tillaux (fig. 706) préfère tailler le lambeau sur le versant correspondant du nez au-dessus de la perte de substance. Ce procédé lui a donné plusieurs fois des résultats très satisfaisants, et nous en avons nous-même retiré d'excellents.

4° Restauration du dos et du versant du nez. — Elle se fait d'après la méthode française par le glissement d'un ou deux lambeaux pris au voisinage. La technique n'offre rien de particulier.

5° Atrésie des narines. — L'atrésie peut être partielle (rétrécissement) ou totale (oblitération).

Rétrécissement. — Jobert et Velpeau séparaient la muqueuse de la peau sur une hauteur de 5 à 6 millimètres, enlevaient la peau et renversant la muqueuse en dehors, à la manière d'un ourlet, la cousaient au bord libre de la peau.

Kirmisson fait même manœuvre avec la peau, qu'il renverse en dedans.

Polaillon détache l'aile du nez, la reporte en arrière et la fixe sur la joue au niveau du pli naso-génien, après dissection à ce niveau d'un petit lambeau cutané triangulaire qui sert à ourler en dehors le nouvel orifice.

Oblitération. — Jalaguier[1] procède ainsi :

a. Tailler un petit lambeau aux dépens du tissu cicatriciel, adhérent au niveau du bord inférieur de la narine oblitérée ; le disséquer, le relever et ouvrir ainsi la narine en détachant complètement l'aile du nez. Appliquer ce petit lambeau sur la face interne saignante de la narine pour la cutaniser et refaire l'ourlet du bord libre.

b. Tailler un lambeau quadrilatère sur la joue, au niveau de l'apophyse montante, ayant son pédicule en bas et en dehors. Le mobiliser et l'amener en dedans, puis le suturer par ses bords : 1° à la muqueuse du plancher de la fosse nasale et de la partie inférieure de la cloison ; 2° à la sous-cloison ; 3° à la peau de la lèvre sur la ligne d'incision faite pour détacher le petit lambeau cicatriciel.

c. Rapprocher par des sutures transversales les bords de la plaie cutanée résultant de la dissection de ce lambeau génien.

[1] Jalaguier, *Bull. et Mém. de la Soc. de chir.*, 30 juillet 1902, p. 891.

Suturer très exactement le bord postérieur de l'aile du nez à l'angle inférieur de cette plaie.

6° Réfection des nez ensellés. — Tous les procédés opératoires ne donnent que de médiocres résultats. Mieux vaudra recourir à l'injection sous-cutanée de paraffine suivant la méthode de Gersuny et Delangre.

Procédé de Gersuny-Delangre. — *Matériel opératoire.* — L'inclusion de la paraffine peut se faire à l'aide d'une seringue de Pravaz ordinaire dont le corps de pompe est entouré de drap et de caoutchouc. Mais pour éviter que la paraffine se fige dans la seringue ou dans l'aiguille, mieux vaut se servir

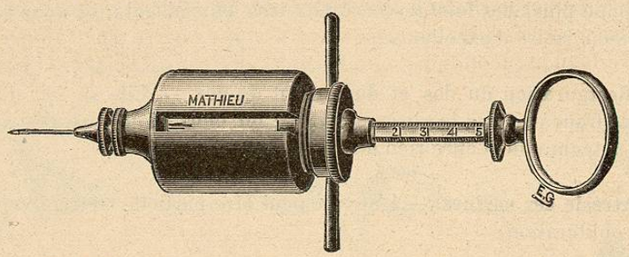

Fig. 707. — Seringue de Delangre pour injections de paraffine.

d'un matériel spécial : seringue de Delangre (fig. 707) d'une capacité de 5 centimètres cubes, à piston d'amiante, à corps de pompe entouré d'un manchon métallique rendu mauvais conducteur de la chaleur par une substance calorigène ; aiguille de Delangre droite ou courbe mais très courte

Fig. 708. — Aiguille de Ricardo Botey.

(10 à 15 millimètres) ou bien aiguille spéciale de Ricardo Botey (fig. 708) soudée sur un manchon métallique très épais.

La paraffine employée diffère avec les chirurgiens. Gersuny utilise de la paraffine fusible à 38 ou 40°; Erkstein, de la paraffine fusible à 58 ou 60°; Delangre de la paraffine fusible à 50 ou 55°. Quelle qu'elle soit, elle est stérilisée, en la portant pendant trente minutes soit à 150° à l'étuve sèche, soit à 134° à l'autoclave.

Avant de commencer les injections, il est bon de prendre une empreinte en gutta de la région à restaurer. On en tire un moule positif en plâtre sur lequel, on apporte avec la cire toutes corrections appropriées pour donner l'aspect désiré. Sur ce moule corrigé, on fait faire un appareil en vulcanite, ayant pour but d'imposer aux tissus infiltrés de paraffine l'aspect désiré. Cet appareil comprend deux pièces semblables, rivées l'une à l'autre à leur

partie médiane supérieure et inférieure. L'interne appliquée sur la peau est très mince de façon à être souple et élastique. L'externe, rigide, épaisse de 2 à 3 millimètres, est perforée de quelques trous dans lesquels s'adaptent des vis qui refoulent la première enveloppe sur les parties à comprimer sui-



Fig. 709. — Moule de Delangre. Partie en gutta mince s'appliquant sur la peau.



Fig. 710. — Moule de Delangre. Appareil à vis pour la répartition des pressions.

vant l'opportunité des pressions utiles à répartir çà et là. Cet appareil peut rester en place plusieurs semaines pour maintenir rigoureusement l'arête médiane du nez (fig. 709 et 710).

Technique. — Plusieurs heures avant l'intervention, paraffine et seringue sont stérilisées séparément, la première à l'autoclave, la seconde par ébullition. Seringue et réservoir à paraffine contenant cette substance stérilisée, sont mis alors dans une caisse à eau qui les porte à 70°. Au bout de quelques minutes, on supprime la source de chaleur. Lorsque le thermomètre est redescendu à 65°, on charge la seringue et on fait l'injection pour qu'au sortir de l'aiguille, la paraffine soit à 55 ou 58°.

Le patient est couché pour éviter toute syncope. L'anesthésie locale est rejetée par Delangre qui emploie le chloroforme chez les enfants et une simple injection de morphine chez les adultes ; l'injection de paraffine est à peu près indolore. On peut cependant recourir chez les malades pusillanimes à l'anesthésie par le chlorure ou le bromure d'éthyle.

La région à restaurer est soigneusement aseptisée et recouverte de gaze imbibée d'alcool. Les régions voisines sont protégées par des compresses stérilisées.

Tout étant prêt, les mains des chirurgiens étant revêtues de gants aseptiques de fil ou de caoutchouc pour manipuler la seringue chauffée, — cette dernière est retirée de la caisse à eau, rapidement asséchée, chargée de paraffine aux trois quarts.

Le chirurgien pique perpendiculairement la peau de la région, arrive dans l'hypoderme et aspire. Si le piston n'entraîne pas de sang dans le corps de la seringue, ce qui montre qu'aucun vaisseau n'a été lésé par l'aiguille, un aide circonscrivant bien le champ opératoire par la pression des doigts, le

chirurgien pousse l'injection et modèle la région suivant les besoins. Il lave ensuite à l'alcool, obture la piqûre à l'aide de collodion amyloformé et termine par un badigeonnage à l'éther mentholé qui fixe la paraffine et amène une certaine anesthésie des téguments. Quelques heures plus tard, il est bon d'appliquer une couche de collodion iodé au 1/30 pour modérer la réaction des tissus. La correction obtenue est modelée et maintenue par le moule en vulcanite à deux pièces dont nous avons parlé.

Il est bon d'injecter en petite quantité et en plusieurs séances, avec modelage progressif.

Telle est la technique de Delangre (de Tournai).

Lagarde[1] a récemment recommandé l'emploi de paraffine fusible à 55°, injectée sans fusion préalable, après simple ramollissement par compression dans une seringue spéciale munie d'un piston à vis. L'injection terminée, il modèle la région et fige instantanément la paraffine par refroidissement à l'aide d'un jet de chlorure d'éthyle ou de méthyle.

Suites. — Cette méthode a fourni déjà de remarquables résultats pour la restauration des nez effondrés. Mais elle peut occasionner certains accidents : œdème fugace, dû à la compression lymphatique ; réaction plus ou moins vive des tissus, due à la coulée de la paraffine en fusion ; « paraffinômes » disgracieux par injection excessive ou mauvais modelage; — enfin et surtout, embolies graves et particulièrement embolies de la rétine avec perte subite et définitive de la vision.

II. — DÉCORTICATION OU ABRASION DU NEZ

Le nez est assez souvent le siège de tumeurs multiples ou d'hyperplasies diffuses qui sont connues depuis longtemps sous les noms de *tumeurs éléphantiasiques*, d'*éléphantiasis*, d'*acné sébacée hypertrophique du nez*, et qui sont caractérisées par l'hypertrophie de tous les éléments de la peau, surtout des glandes sébacées.

Lorsqu'il s'agit de tumeurs pédiculées, — et il en est parfois d'énormes en forme de poire ou de battant de cloche, — leur ablation n'offre aucune difficulté ; mais il en va tout autrement lorsque le nez est hypertrophié dans son ensemble ou qu'il est recouvert de masses multiples plus ou moins sessiles. C'est à ces cas que s'applique une opération un peu spéciale qu'Ollier, le premier, a distinguée, dès 1876, sous le nom de *décortication*, mais qui avait été faite avant lui par Civadier (1753) et par l'un des frères Dalrymple (1834).

Cette méthode consiste à peler le nez, à n'enlever que les téguments affectés en respectant la charpente ostéo-cartilagineuse sous-jacente.

Il y a lieu de distinguer deux classes de procédés : ceux où la plaie est abandonnée à elle-même après l'exérèse du néoplasme (proc. d'Ollier au bistouri et, plus tard, au thermo ; procédé de Le Dentu au bistouri) ; et ceux où la perte de substance est recouverte *immédiatement* soit par la méthode française (Bouisson, Delie), soit par la méthode italo-allemande (Jonnesco), soit avec les greffes de Thiersch. La plupart des chirurgiens, même après l'abrasion cruentée, préfèrent renoncer à l'autoplastie : le nez se cicatrice avec une rapidité remarquable. Il reste souvent un peu ratatiné, *en bec de corbin*, de teinte plus ou moins bleuâtre ; mais, en somme, sa forme et son aspect sont parfaitement tolérables (fig. 711).

[1] Lagarde, *Soc. de méd. de Paris*, 12 mars 1904.



Fig. 711. — Acné hypertrophique avant et après décortication (Launay).

Procédé général (*Ollier, Le Dentu*). — Que l'on emploie de préférence le thermo ou le bistouri, il faut d'abord inciser le nez sur la ligne médiane depuis sa racine jusqu'à la pointe ; puis, on prolonge l'incision à droite et à gauche en contournant les narines, sans toucher, autant que possibe, à leur bord libre.

Cela fait on dissèque à droite et à gauche les deux lambeaux triangulaires ainsi circonscrits jusqu'aux sillons naso-géniens, en rasant exactement le squelette du nez, pendant qu'un doigt ou un instrument quelconque approprié (manche de bistouri, pince fermée, etc.), introduit successivement dans chaque narine, sert de guide et empêche l'effraction du squelette.

Quand la dissection des lambeaux est terminée, on les détache entièrement sur les côtés et à la partie supérieure du nez.

Le procédé d'Ollier au thermo et celui de Le Dentu ont certainement leurs avantages respectifs : le premier met à l'abri de l'hémorragie, qui est habituellement considérable, comme, du reste, dans toutes les opérations sur le nez ; il se prête mieux à l'anesthésie chloroformique, mais il peut compromettre la vitalité du cartilage, et exige du temps, beaucoup de précautions aussi ; le second est plus expéditif, plus facile à exécuter avec précision, mais donne généralement beaucoup de sang : les pinces ni les ligatures ne peuvent être appliquées sur le squelette nasal, la compression des artères faciales sur la mâchoire est insuffisante ; on ne peut compter que sur la compression directe avec des tampons de gaze ou de coton. Avec celle-ci, il est vrai, et avec le pansement consécutif, aidé déjà de quelques ligatures sur la périphérie de la plaie, on finit presque toujours par obtenir l'hémostase définitive. Le choix, en somme, entre les deux procédés, reste surbordonné au tact de l'opérateur et aux conditions individuelles du patient.

III. — RHINOTOMIE TRANSVERSALE INFÉRIEURE

Cette opération a été imaginée et maintes fois employée par A. Castex (de Paris) « pour les cas divers où il est indiqué d'avoir un large accès dans les