chirurgien pousse l'injection et modèle la région suivant les besoins. Il lave ensuite à l'alcool, obture la piqûre à l'aide de collodion amyloformé et termine par un badigeonnage à l'éther mentholé qui fixe la paraffine et amène une certaine anesthésie des téguments. Quelques heures plus tard, il est bon d'appliquer une couche de collodion iodé au 1/30 pour modérer la réaction des tissus. La correction obtenue est modelée et maintenue par le moule en vulcanite à deux pièces dont nous avons parlé.

Il est bon d'injecter en petite quantité et en plusieurs séances, avec modelage progressif.

Telle est la technique de Delangre (de Tournai).

Lagarde[1] a récemment recommandé l'emploi de paraffine fusible à 55°, injectée sans fusion préalable, après simple ramollissement par compression dans une seringue spéciale munie d'un piston à vis. L'injection terminée, il modèle la région et fige instantanément la paraffine par refroidissement à l'aide d'un jet de chlorure d'éthyle ou de méthyle.

*Suites.* — Cette méthode a fourni déjà de remarquables résultats pour la restauration des nez effondrés. Mais elle peut occasionner certains accidents : œdème fugace, dû à la compression lymphatique ; réaction plus ou moins vive des tissus, due à la coulée de la paraffine en fusion ; « paraffinômes » disgracieux par injection excessive ou mauvais modelage; — enfin et surtout, embolies graves et particulièrement embolies de la rétine avec perte subite et définitive de la vision.

## II. — DÉCORTICATION OU ABRASION DU NEZ

Le nez est assez souvent le siège de tumeurs multiples ou d'hyperplasies diffuses qui sont connues depuis longtemps sous les noms de *tumeurs éléphantiasiques*, d'*éléphantiasis*, d'*acné sébacée hypertrophique du nez*, et qui sont caractérisées par l'hypertrophie de tous les éléments de la peau, surtout des glandes sébacées.

Lorsqu'il s'agit de tumeurs pédiculées, — et il en est parfois d'énormes en forme de poire ou de battant de cloche, — leur ablation n'offre aucune difficulté ; mais il en va tout autrement lorsque le nez est hypertrophié dans son ensemble ou qu'il est recouvert de masses multiples plus ou moins sessiles. C'est à ces cas que s'applique une opération un peu spéciale qu'Ollier, le premier, a distinguée, dès 1876, sous le nom de *décortication*, mais qui avait été faite avant lui par Civadier (1753) et par l'un des frères Dalrymple (1834).

Cette méthode consiste à peler le nez, à n'enlever que les téguments affectés en respectant la charpente ostéo-cartilagineuse sous-jacente.

Il y a lieu de distinguer deux classes de procédés : ceux où la plaie est abandonnée à elle-même après l'exérèse du néoplasme (proc. d'Ollier au bistouri et, plus tard, au thermo ; procédé de Le Dentu au bistouri) ; et ceux où la perte de substance est recouverte *immédiatement* soit par la méthode française (Bouisson, Delie), soit par la méthode italo-allemande (Jonnesco), soit avec les greffes de Thiersch. La plupart des chirurgiens, même après l'abrasion cruentée, préfèrent renoncer à l'autoplastie : le nez se cicatrice avec une rapidité remarquable. Il reste souvent un peu ratatiné, *en bec de corbin*, de teinte plus ou moins bleuâtre ; mais, en somme, sa forme et son aspect sont parfaitement tolérables (fig. 711).

[1] Lagarde, *Soc. de méd. de Paris*, 12 mars 1904.





Fig. 711. — Acné hypertrophique avant et après décortication (Launay).

**Procédé général** (*Ollier, Le Dentu*). — Que l'on emploie de préférence le thermo ou le bistouri, il faut d'abord inciser le nez sur la ligne médiane depuis sa racine jusqu'à la pointe ; puis, on prolonge l'incision à droite et à gauche en contournant les narines, sans toucher, autant que possibe, à leur bord libre.

Cela fait on dissèque à droite et à gauche les deux lambeaux triangulaires ainsi circonscrits jusqu'aux sillons naso-géniens, en rasant exactement le squelette du nez, pendant qu'un doigt ou un instrument quelconque approprié (manche de bistouri, pince fermée, etc.), introduit successivement dans chaque narine, sert de guide et empêche l'effraction du squelette.

Quand la dissection des lambeaux est terminée, on les détache entièrement sur les côtés et à la partie supérieure du nez.

Le procédé d'Ollier au thermo et celui de Le Dentu ont certainement leurs avantages respectifs : le premier met à l'abri de l'hémorragie, qui est habituellement considérable, comme, du reste, dans toutes les opérations sur le nez ; il se prête mieux à l'anesthésie chloroformique, mais il peut compromettre la vitalité du cartilage, et exige du temps, beaucoup de précautions aussi ; le second est plus expéditif, plus facile à exécuter avec précision, mais donne généralement beaucoup de sang : les pinces ni les ligatures ne peuvent être appliquées sur le squelette nasal, la compression des artères faciales sur la mâchoire est insuffisante ; on ne peut compter que sur la compression directe avec des tampons de gaze ou de coton. Avec celle-ci, il est vrai, et avec le pansement consécutif, aidé déjà de quelques ligatures sur la périphérie de la plaie, on finit presque toujours par obtenir l'hémostase définitive. Le choix, en somme, entre les deux procédés, reste surbordonné au tact de l'opérateur et aux conditions individuelles du patient.

## III. — RHINOTOMIE TRANSVERSALE INFÉRIEURE

Cette opération a été imaginée et maintes fois employée par A. Castex (de Paris) « pour les cas divers où il est indiqué d'avoir un large accès dans les

fosses nasales sans détériorer l'extérieur de la région » : curettage et thermo-cautérisation de rhinoscléromes, etc...

**Procédé de Castex.** — « Mener une incision commençant sous le sillon vertical qui sépare en dehors l'aile du nez et la joue. Détacher ainsi l'aile correspondante, puis passer horizontalement entre les narines et la limite supérieure de la lèvre, et arriver sur l'autre côté de la face où elle se termine en dehors de l'aile nasale correspondante qu'on détache de même.

« Quand cette incision est bien complète, désinsérer avec les ciseaux droits ou même le bistouri, en procédant horizontalement d'avant en arrière, la cloison cartilagineuse de son attache inférieure au plancher.

« Toute la portion molle du nez est alors complètement mobilisée, au point que sa pointe peut être très relevée. Les deux fosses nasales sont largement accessibles à la vue et aux manœuvres chirurgicales. Veut-on, par exemple, réséquer une partie de la cloison, rien de plus facile. On conserve en ce cas le bord antérieur de la cloison cartilagineuse pour prévenir l'affaissement du galbe nasal. Les parties, une fois remises en place et suturées, la cicatrice est à peine visible, dissimulée qu'elle est sous l'ombre portée par l'auvent nasal. »

## IV. — RHINOTOMIE SOUS-LABIALE DE ROUGE

Nous désignerons sous le nom de *rhinotomie sous-labiale*[1] l'opération que Rouge (de Lausanne) a proposée jadis « pour pénétrer dans les fosses nasales à travers le sinus labio-gingival supérieur » et qu'il avait pratiquée 60 fois, dans l'ozène ordinaire grave, lors du Congrès international de Genève en 1878. Recommandée ensuite par Morel-Mackenzie, cette opération a été l'objet d'un chaleureux plaidoyer de la part de Ch. Audry (de Toulouse) qui a constaté ses avantages dans deux cas de syphilis grave des os du nez. Nous les avons constatés également de nôtre côté.

Elle est simple, peut donner un jour suffisant, et ne laisser aucune cicatrice extérieure.

**Procédé d'Audry.** — « Le malade étant mis en position de Rose après anesthésie chloroformique, la face tournée vers la fenêtre, saisir la lèvre supérieure à ses extrémités par deux pinces de Museux qui la relèvent par leur propre poids. Inciser la muqueuse dans le sillon labio-gingival supérieur et en allant d'une première molaire à l'autre. En rasant le maxillaire supérieur, puis en entaillant en arrière, on arrive aussitôt dans les fosses nasales. Introduire par la plaie un fort écarteur à deux branches et rabattre énergiquement la lèvre et tout le nez en avant et en bas. Achever de le mobiliser par deux coups de rugine sur le bord osseux qui circonscrit l'ouverture. Hémostase par tamponnement. L'opération fondamentale terminée (extraction de séquestres, etc.), rabattre tout l'appareil naso-labial et faire une suture exacte de la muqueuse. Au besoin si la cloison persistait et gênait, on la diviserait à la base ou l'on en retrancherait un fragment. »

Cf. Ch. Audry, *Arch. prov. de chir.*, 1893, p. 223. — Galand, Th. de Paris, 1902.



## V. — DÉVIATION DE LA CLOISON DU NEZ

La déviation, ordinairement congénitale, de la cloison ne justifie l'intervention chirurgicale que lorsqu'elle est très prononcée, qu'elle obstrue la fosse nasale ou même vient bomber à l'entrée de la narine.

On peut y remédier : soit en fracturant la partie saillante du cartilage, notamment avec la pince porte-à-faux de Lannelongue (fig. 712) ; soit en la supprimant avec un emporte-pièce, comme l'a fait Blandin, ce qui entraîne une perforation permanente de la cloison, peu importante, du reste, ou même parfois avantageuse ; soit en faisant une petite *résection sous-péricondrale*, à l'exemple de Petersen et de la plupart des chirurgiens contemporains.

**Procédé de Petersen.** — Après anesthésie cocaïnique, tailler sur la convexité de la déviation un lambeau quadrilatère à base supérieure ; détacher la membrane muco-périchondrale avec une petite spatule, et sectionner le cartilage horizontalement le long du bord inférieur de la perte de substance.

Passer la spatule par la brèche cartilagineuse, et

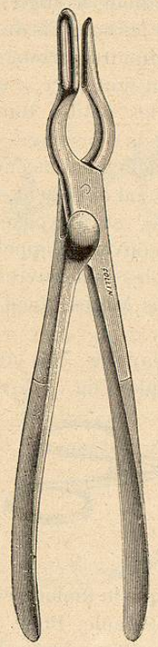

Fig. 712. — Pince porte-à-faux de Lannelongue.

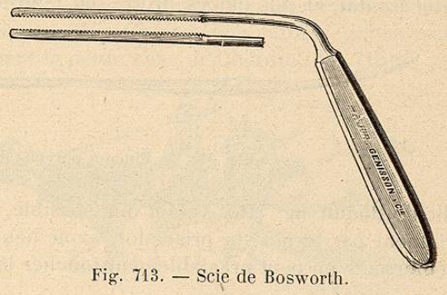

Fig. 713. — Scie de Bosworth.

décoller le cartilage d'avec la muqueuse du côté de la concavité de la déviation.

Exciser le cartilage, rabattre le petit lambeau et le suturer. Tamponnement à la gaze iodoformée.

Lorsque la partie à exciser est de nature osseuse, on se sert d'une petite pince-gouge ou de la scie de Bosworth (fig. 713).

Au besoin pour se donner plus de jour, on détacherait l'aile correspondante du nez suivant la pratique de Moldenhauer.

## VI. — POLYPES MUQUEUX DES FOSSES NASALES

Les seuls modes de traitement opératoire usités aujoud'hui pour les polypes muqueux des fosses nasales sont : l'*arrachement*, qui est préféré

par les chirurgiens généraux, et la *ligature extemporanée*, anse froide ou anse rouge uniquement employée par les spécialistes.

*A*. **Arrachement**. — Bien mieux réglé qu'autrefois, aidé de pinces plus convenables, d'excellents moyens d'éclairage et de l'anesthésie cocaïnique ou chloroformique (tête en bas), échelonné, au besoin, en plusieurs séances, l'arrachement ne mérite point l'anathème que certains ont prononcé contre lui; ce n'est plus une méthode aveugle, barbare, mutilante, si l'on suit les conseils du professeur Duplay. On peut toujours s'arranger de façon à bien voir ce qu'on doit faire, c'est-à-dire porter la pince sur les petites tumeurs elles-mêmes et non sur le voisinage, muqueuses et cornets. L'arrachement ne nécessite point un outillage spécial et délicat, il est applicable à tous les cas et n'expose pas davantage à ce qu'on est convenu d'appeler la *récidive*. Il faut ajouter, au point de vue de la facilité des manœuvres que les fosses nasales affectées de polypes sont souvent plus larges que d'ordinaire, quelquefois d'une capacité énorme.

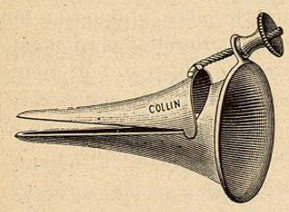

Fig. 714. — Spéculum nasal de Duplay.

On se sert, pour l'arrachement, du spéculum de Duplay (fig. 714) ou d'un miroir frontal, et des pinces droites ou courbes de Duplay (fig. 715) ou de

Fig. 715. — Pince à polypes de Duplay.

celle de Ruault (fig. 716). Autant que possible, pendant que le malade souffle fortement par le nez, la prise doit avoir lieu sur le pédicule. Pour éviter l'hémorragie on peut préalablement toucher la muqueuse avec une solution

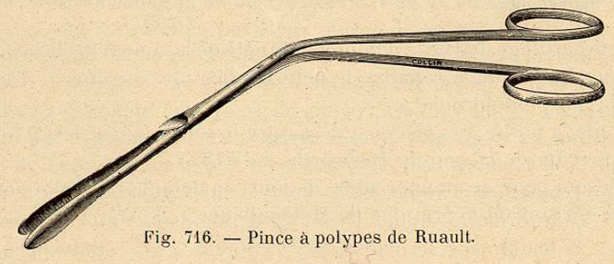
Fig. 716. — Pince à polypes de Ruault.

d'adrénaline à 1 p. 1 000 pour la réprimer, on douche la fosse nasale avec de l'eau chaude boriquée, ou bien on la tamponne provisoirement avec de la gaze ; les polypes, s'il y en a plusieurs, se présentent souvent successivement au fur et à mesure qu'on les enlève. Si le sang continue malgré tout à masquer le terrain opératoire, on tamponne de nouveau, et l'on renvoie le patient à une huitaine de jours.



*B*. **Ligature extemporanée**. — Ce mode d'ablation est incontestablement plus élégant et permet de débarrasser les malades plus vite que l'arrachement, puisqu'il ne s'accompagne pas ou presque pas d'hémorragie. Mais il n'offre pas davantage en lui-même la garantie d'une cure radicale.

Les instruments qui servent à la ligature extemporanée se nomment *serre-nœuds* ou *polypotomes*, et agissent par diérèse mécanique (anse froide)

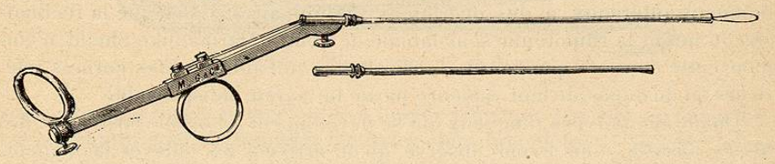
Fig. 717. — Serre-nœud de Blake.

ou par diérèse thermo-électrique (anse rouge). Les polypotomes du premier genre, tous construits d'après les mêmes principes essentiels, sont représentés aujourd'hui par de nombreux modèles : polypotomes de Ruault, de Delstanche, de Beausoleil, de Baratoux, de Blake, etc. Ce dernier est un des plus simples et des meilleurs (fig. 717). Comme polypotome galvano-caustique, on emploie généralement la petite anse de Chardin (fig. 718).



Fig. 718. — Anse galvano-caustique de Chardin.

Les auteurs recommandent de cautériser le point d'implantation des polypes après leur ablation, quel que soit le procédé mis en œuvre, afin de prévenir, nous disent-ils, leurs récidives si fréquentes par repullulation des pédicules. Nous n'avons jamais manqué pour notre compte, d'employer une solution de chlorure de zinc au dixième, que nous portons, après hémostase au moyen d'un applicateur convenablement recourbé. Mais nous nous sommes souvent demandé si cette précaution *supplémentaire* n'est pas seulement illusoire, mais inutile, fondée sur une erreur; s'il y a réellement récidive ; si ce ne sont pas de nouveaux polypes ou d'anciens polypes qui nous donnent le change, les uns en se formant de toutes pièces dans les

parages, les autres en ne se révélant qu'après l'ablation des premiers.

Hajek (de Vienne), qui avait probablement conçu des doutes analogues, a tenu à vérifier le sort des pédicules après l'arrachement des polypes ; il a constaté que, loin de repousser ils sont voués à la disparition complète. La récidive n'étant plus admissible, et c'est aussi l'opinion de Castex, — la cautérisation traditionnelle n'a donc plus sa raison d'être. Seulement, quand on croit avoir tout enlevé, il faut prévenir le patient de l'apparition possible d'autres polypes, et lui recommander de revenir pour l'examen au moindre nouveau symptôme.

Il est très rare qu'on soit obligé de recourir, pour l'ablation des polypes muqueux antérieurs, à des opérations préliminaires, telles que la réclinaison du nez et la rhinotomie sous-labiale de Rouge. Marmaduke Sheild n'emploie cette dernière que dans les cas rebelles où l'ablation des cornets inférieurs ou du moins de leur majeure partie lui paraît indispensable.

Quant aux polypes muqueux qui se développent à l'orifice postérieur des fosses nasales, nous avons observé qu'on arrive à les enlever facilement, soit avec le doigt, soit avec des pinces courbes, en passant derrière le voile du palais, pendant qu'on les refoule à travers les fosses nasales au moyen d'une sonde de Belloc ou d'un tampon à ficelle. La section du voile ne doit être envisagée que comme un auxiliaire tout à fait exceptionnel.

## VII. — TUMEURS ADÉNOIDES DU RHINO-PHARYNX

Ces tumeurs sont dues, comme on le sait, à l'hypertrophie complète ou diffuse des glandes lymphoïdes du pharynx nasal, de la glande de Luschka

Fig. 719. — Couteau annulaire de Lermoyez.

qui occupe la voûte. Elles sont particulièrement communes dans l'enfance.

Le traitement chirurgical est le seul qui leur convienne, ou du moins



Fig. 720. — Curette de Hartmann.

celui qui s'impose dans la grande majorité des cas. Il consiste en la destructruction ou en l'ablation par voie buccale, au moyen d'instruments divers



tels que les pinces coupantes de Lœwenberg, de Ruault (fig. 721) et des curettes tranchantes telles que le couteau annulaire de Schmidt; celui de Lermoyez (fig. 719) et la curette de Hartmann (fig. 720).

**Curettage du rhino-pharynx** (Castex). — Après avoir préparé le sujet pendant une huitaine de jours par les douches chaudes à l'acide borique 3 p. 100 ou au naphtol 0,3 p. 100 au moyen du siphon de Weber, et après avoir fait

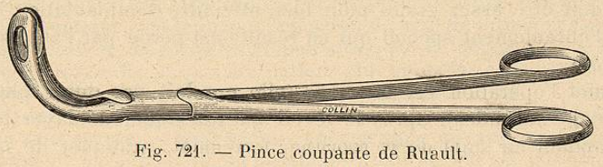

Fig. 721. — Pince coupante de Ruault.

*séance tenante* une douche chaude à l'acide phénique 1 p. 100, — l'anesthésie (au chlorure ou au bromure d'éthyle) étant complète, — le sujet étant couché ou de préférence assis et maintenu la tête convenablement relevée

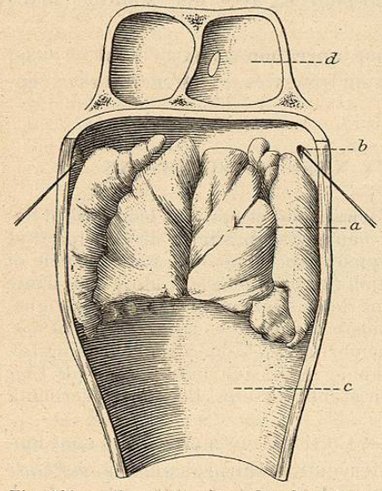


Fig. 722. — Tumeurs adénoïdes du rhino-pharynx vues de face (Castex et Lacour).

*a*, tumeurs adénoïdes. — *b*, trompe d'Eustache. *c*, pharynx. — *d*, sinus sphénoïdal.

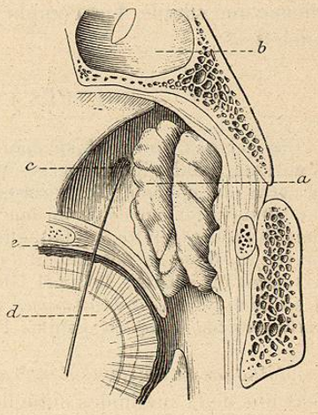


Fig. 723. — Tumeurs adénoïdes vues de profil (Castex et Lacour).

*a*, tumeurs adénoïdes. — *b*, sinus sphénoïdal. — *c*, trompe d'Eustache. — *d*, larynx. — *e*, voile du palais.

sous un bon éclairage naturel ou artificiel, — pendant qu'on maintient la bouche ouverte de la main gauche avec un abaisse-langue, insinuer l'anneau tranchant de Schmidt derrière le voile du palais, puis abaisser le plus possible la main droite afin d'aller trancher les adénoïdes qui pourraient être placés à la partie la plus antérieure de la voûte pharyngienne, près du bord postérieur du vomer.