parages, les autres en ne se révélant qu'après l'ablation des premiers.

Hajek (de Vienne), qui avait probablement conçu des doutes analogues, a tenu à vérifier le sort des pédicules après l'arrachement des polypes ; il a constaté que, loin de repousser ils sont voués à la disparition complète. La récidive n'étant plus admissible, et c'est aussi l'opinion de Castex, — la cautérisation traditionnelle n'a donc plus sa raison d'être. Seulement, quand on croit avoir tout enlevé, il faut prévenir le patient de l'apparition possible d'autres polypes, et lui recommander de revenir pour l'examen au moindre nouveau symptôme.

Il est très rare qu'on soit obligé de recourir, pour l'ablation des polypes muqueux antérieurs, à des opérations préliminaires, telles que la réclinaison du nez et la rhinotomie sous-labiale de Rouge. Marmaduke Sheild n'emploie cette dernière que dans les cas rebelles où l'ablation des cornets inférieurs ou du moins de leur majeure partie lui paraît indispensable.

Quant aux polypes muqueux qui se développent à l'orifice postérieur des fosses nasales, nous avons observé qu'on arrive à les enlever facilement, soit avec le doigt, soit avec des pinces courbes, en passant derrière le voile du palais, pendant qu'on les refoule à travers les fosses nasales au moyen d'une sonde de Belloc ou d'un tampon à ficelle. La section du voile ne doit être envisagée que comme un auxiliaire tout à fait exceptionnel.

VII. — TUMEURS ADÉNOIDES DU RHINO-PHARYNX

Ces tumeurs sont dues, comme on le sait, à l'hypertrophie complète ou diffuse des glandes lymphoïdes du pharynx nasal, de la glande de Luschka

Fig. 719. — Couteau annulaire de Lermoyez.

qui occupe la voûte. Elles sont particulièrement communes dans l'enfance.

Le traitement chirurgical est le seul qui leur convienne, ou du moins



Fig. 720. — Curette de Hartmann.

celui qui s'impose dans la grande majorité des cas. Il consiste en la destructruction ou en l'ablation par voie buccale, au moyen d'instruments divers

tels que les pinces coupantes de Lœwenberg, de Ruault (fig. 721) et des curettes tranchantes telles que le couteau annulaire de Schmidt; celui de Lermoyez (fig. 719) et la curette de Hartmann (fig. 720).

Curettage du rhino-pharynx (Castex). — Après avoir préparé le sujet pendant une huitaine de jours par les douches chaudes à l'acide borique 3 p. 100 ou au naphtol 0,3 p. 100 au moyen du siphon de Weber, et après avoir fait

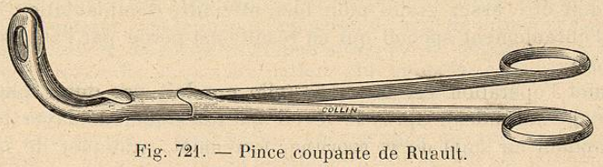

Fig. 721. — Pince coupante de Ruault.

séance tenante une douche chaude à l'acide phénique 1 p. 100, — l'anesthésie (au chlorure ou au bromure d'éthyle) étant complète, — le sujet étant couché ou de préférence assis et maintenu la tête convenablement relevée

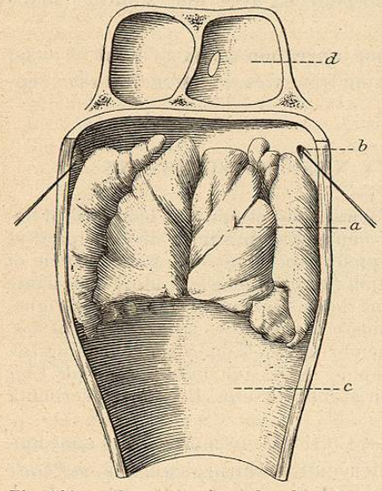

Fig. 722. — Tumeurs adénoïdes du rhino-pharynx vues de face (Castex et Lacour).

a, tumeurs adénoïdes. — *b*, trompe d'Eustache. *c*, pharynx. — *d*, sinus sphénoïdal.

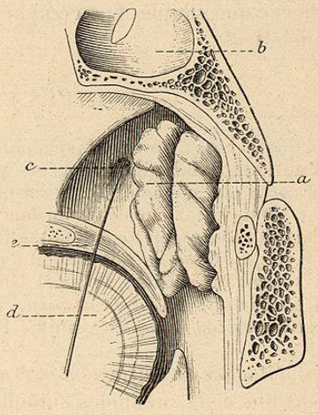

Fig. 723. — Tumeurs adénoïdes vues de profil (Castex et Lacour).

a, tumeurs adénoïdes. — *b*, sinus sphénoïdal. — *c*, trompe d'Eustache. — *d*, larynx. — *e*, voile du palais.

sous un bon éclairage naturel ou artificiel, — pendant qu'on maintient la bouche ouverte de la main gauche avec un abaisse-langue, insinuer l'anneau tranchant de Schmidt derrière le voile du palais, puis abaisser le plus possible la main droite afin d'aller trancher les adénoïdes qui pourraient être placés à la partie la plus antérieure de la voûte pharyngienne, près du bord postérieur du vomer.

A quatre ou cinq reprises abaisser et relever la main pour que le tranchant de l'instrument, se déplaçant chaque fois, suive les diverses parties de la surface naso-pharyngienne, à droite, à gauche, au milieu, en haut, en arrière. Le couteau de Schmidt et ses similaires ne coupent que ce qui dépasse la surface naturelle du pharynx.

« Au besoin, pour curetter exactement toute la voûte du pharynx, utiliser la curette de Hartmann par des mouvements de droite à gauche. L'effort déployé doit être assez grand pour bien atteindre l'implantation des adénoïdes : l'ébranlement spécial qui en résulte est perçu par l'aide qui maintient la tête.

« Quand l'opération est terminée (elle ne doit pas durer plus d'une quinzaine de secondes), après le réveil anesthésique, déblayer le nez en recommandant au sujet de se moucher fortement, pratiquer de nouvelles irrigations avec l'eau phéniquée chaude, et mettre deux petits tampons d'ouate dans les oreilles et les narines. »

Le traitement ultérieur, qui dure une quinzaine de jours, consiste simplement en irrigations nasales boriquées. Quelquefois pourtant, au bout de huit jours, on touche, en outre, le rhino-pharynx avec une solution iodo-iodurée.

Le curettage du rhino-pharynx est une opération aussi bénigne et aussi efficace que simple. Les complications sont très rares, et les récidives exceptionnelles.

VIII. — POLYPES FIBREUX NASO-PHARYNGIENS

Ces polypes, qui sont spéciaux à l'adolescence et qui ont leur base d'implantation habituelle, sinon exclusive, à l'apophyse basilaire de l'occipital et au corps du sphénoïde, guérissent quelquefois spontanément par sphacèle et par suppuration au cours de leur évolution ; mais il ne s'agit alors que d'une guérison toute forfuite, sur laquelle nous ne devons jamais compter en pratique. La règle est qu'ils continuent constamment *a s'accroître pendant le jeune âge*, occasionnant souvent la mort (anémie hémorragique ; septicémie, méningite), et qu'ils *disparaissent d'eux-mêmes*, par atrophie régressive, *aux approches de l'âge adulte vers vingt-cinq ans*, comme l'ont bien établi Gosselin, Legouest, Verneuil.

Méthodes de traitement opératoire. — C'est sur ces notions que sont fondées nos deux méthodes actuelles d'intervention chirurgicale : la *méthode lente*, qui se borne aux opérations parcimonieuses et répétées (électrolyse, ignipuncture, cautérisation aux flèches de Canquoin, curages), parant aux accidents les plus inquiétants, cherchant à gagner du temps jusqu'à la période de régression naturelle. — Verneuil défendait naguère encore avec vigueur cette méthode devant la Société de chirurgie (12 décembre 1894 ; — et la *méthode extemporanée*, qui supprime totalement la tumeur en une seule séance. Cette dernière nous paraît préférable toutes les fois qu'on se trouve en présence de sujets très jeunes, de polypes en pleine évolution, d'hémorragies menaçantes, et que l'état général permet de compter sur une suffisante tolérance de l'opération.

§ 1. — Méthode extemporanée

Mesures communes à tous ces procédés. — Les opérations requises par la méthode extemporanée sont incontestablement toujours sérieuses, et, comme le dit fort bien Marmaduke-Sheild, elles exigent « une bonne expérience des grandes opérations de la chirurgie ». Elles sont graves par la perte de sang dont elles peuvent s'accompagner, par le danger de suffocation due à l'irruption du sang dans le tube respiratoire, par le danger de septicémie ou de bronchopneumonie septique consécutive à l'infection de la plaie opératoire ou à l'intrusion des mucosités, de parcelles alimentaires, par la longueur et la complexité des manœuvres, enfin par les mutilations plus ou moins considérables qu'elles nécessitent souvent sur le squelette et les cavités naturelles.

De là, une première série de précautions que l'on prend à l'heure actuelle, — et non sans succès, — pour réduire l'hémorragie opératoire à des proportions supportables : on opère vite, on forcipresse tout ce qui est possible, on comprime les tissus, quand c'est possible, au fur et à mesure de la section ; on lie, au besoin, d'avance les carotides externes (Quénu, Chalot).

De là, l'usage fréquent de la *position de Rose* donnée à la tête (*tête pendante*), qui prévient la pénétration du sang dans le larynx, tout en permettant l'anesthésie à fond par les voies naturelles ; ou le *tubage laryngé* de Doyen (voy. p. 43), ou la *trachéotomie préventive avec tamponnement du pharynx*, méthode de v. Nussbaüm et Kocher particulièrement préconisée chez nous par Ch. Monod et Picqué [1] ; ou la *canule-tampon trachéale* de Trendelenburg, Hahn, Périer, et, dans les deux derniers cas, l'anesthésie se fait par la trachée. Nous devons ajouter, cependant, que plusieurs chirurgiens, dont nous sommes, ne pratiquent pas la trachéotomie et se contentent de renverser la tête en position de Rose ou de l'incliner d'un côté ou de l'autre pour l'écoulement du sang en donnant le chloroforme par les voies naturelles.

De là, enfin, la précaution habituelle de maintenir un tampon de gaze iodoformée ou salolée au fond du pharynx après l'opération, et celle d'alimenter le patient pendant les premiers jours au moyen d'une sonde à demeure.

Toutes les mesures que nous venons d'énoncer sont communes aux divers procédés de la méthode extemporanée.

Technique de la méthode extemporanée. — Ces procédés sont les uns directs, les autres indirects.

A. ***Procédés directs.*** — Ce sont ceux où l'ablation du polype se fait d'emblée par les voies naturelles : *narines ou pharynx buccal.* Cette dernière voie est presque la seule utilisable.

Elle était depuis longtemps tombée en désuétude, sauf à Lyon, entre les mains de D. Mollière, lorsque Doyen (de Reims) [1] s'est efforcé de la réhabiliter dans la pratique générale et d'en démontrer toute la valeur en créant toute une instrumentation spéciale qu'Escat a heureusement modifiée.

L'opération est simple, mais ordinairement très émouvante de par l'hémorragie : après asepsie préliminaire des fosses nasales de la bouche et du pharynx, on endort le patient au chloroforme à fond, suivant la manière ordinaire (le tube laryngien de Doyen n'est pas absolument néces-

[1] Doyen, *Bull. Ac. méd.*, 1897 et *Technique chirurgicale*, 1897.

saire) puis on met la tête en position de Rose et l'on écarte les mâchoires avec l'ouvre-bouche de Collin ou celui d'Escat, en même temps qu'on attire la langue. On reconnaît l'implantation du polype avec l'index gauche recourbé derrière le voile du palais. Aux ciseaux ou à la rugine simple on libère ses adhérences avec le voile s'il en existe.

Aussitôt après, tout en fixant le polype avec une solide pince à griffes qu'on tient de la main gauche, on attaque hardiment l'implantation de bas en haut, vers le corps du sphénoïde, en progressant toujours au ras du plan osseux de l'apophyse basilaire. Avec la rugine à simple courbure intro-

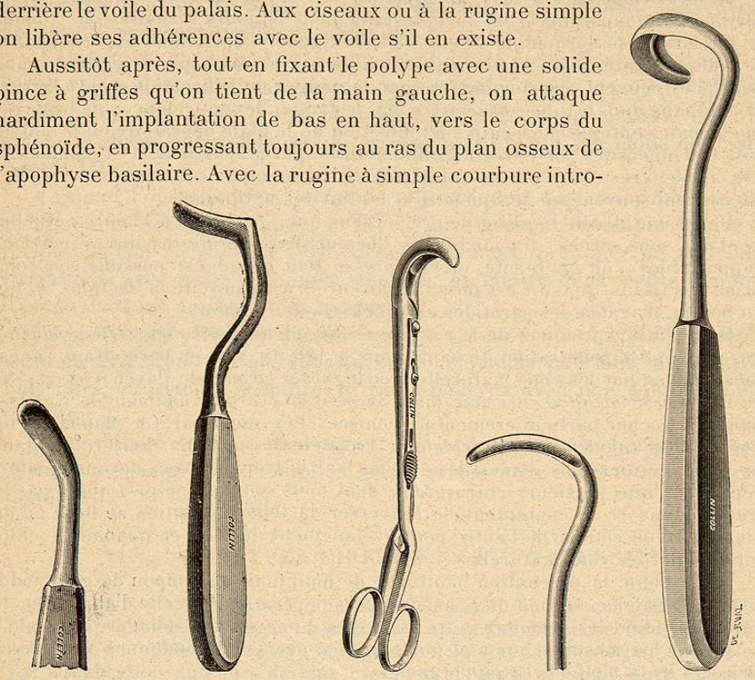

Fig. 724. Rugine plate coudée de Doyen. — Fig. 725. Rugine à double courbure de Doyen. — Fig. 726. Pince coupante d'Escat. — Fig. 727. Rugine à simple courbure d'Escat. — Fig. 728. Rugine à double courbure d'Escat.

duite entre la paroi latérale gauche du pharynx et la face correspondante de la tumeur, puis dirigée transversalement vers la gouttière postéro-latérale droite, on détache d'abord l'insertion du fibrome à la paroi postérieure du naso-pharynx. On engage alors la rugine à double courbure entre la face postérieure de la tumeur et la paroi correspondante du pharynx. En abaissant fortement le manche, on relève le crochet tranchant qui rase et détache les insertions du fibrome d'arrière en avant.

Le sang coule en très grande abondance par les narines et s'accumule dans la partie déclive du pharynx. Sans désemparer, s'il le faut, pendant qu'on continuera à tirer avec des pinces-érignes sur le polype on fait la rugination du pédicule, mais avec prudence, sur le sommet de l'un ou de l'autre rocher. Quand le polype n'a pas de prolongements étendus, il arrive bientôt en bloc entre les mors de la pince-érigne. On déblaie le pharynx

du sang qu'il contient au moyen de tampons montés et en inclinant la tête d'un côté ou de l'autre. Chose remarquable, l'*hémorragie s'arrête complètement dès le détachement du polype*.

Si le polype a un prolongement temporal, orbitaire ou nasal, et que sa masse principale soit seule venue par la rugination, on extrait le prolongement soit à l'aide de la pince nasale d'Escat (fig. 729), soit après résection des cornets.

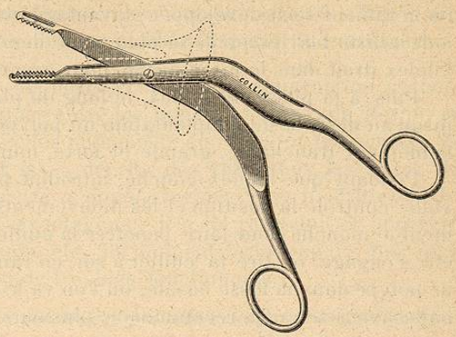

Fig. 729. — Pince d'Escat pour prolongements nasaux.

Après l'ablation du polype, on peut tamponner l'apophyse basilaire avec un tampon imbibé d'eau oxygénée ou bien avec de la gaze iodoformée laissée pendant quarante-huit heures.

B. ***Procédés indirects***. — Ils se groupent en quatre classes suivant la voie d'accès que l'on utilise (bouche, fosses nasales) ou que l'on crée (joue ou mâchoire) pour attaquer en second lieu le polype lui-même : *procédés bucco-palatins, procédés nasaux, procédés géniens ou maxillaires, procédés bucco-nasaux*. Il sont qualifiés comme *opérations préliminaires;* mais le *temps final ou essentiel* qui leur fait suite et qui consiste en la suppression du polype, est *le même pour tous*, à part quelques variantes inévitables.

a. **Temps préliminaire. Création de la voie d'accès.** — **1° Procédés bucco-palatins**. — Vient en premier lieu la *section simple du voile*, que l'on doit toujours faire avec l'instrument tranchant, et qui suit la ligne médiane, y compris la luette (Manne) ou sauf la luette (Dieffenbach, Maisonneuve), ou qui côtoie transversalement le bord postérieur du palais (E. Bœckel).

S'il faut plus de jour, on a à sa disposition le procédé classique de Nélaton : *résection médiane postérieure du palais avec section médiane et totale du voile* (voy. p. 326).

Au besoin encore, on pousserait la résection jusqu'à la totalité de la voûte à l'exemple de Gussenbauer, ou suivant l'opération plus large que nous avons proposée page 325, mais sans toucher au voile du palais ou en le fendant seulement sur une petite étendue.

2° Procédés nasaux. *Rhinectomies temporaires*. — On ouvre les fosses nasales soit en rabattant les deux moitiés du nez comme deux volets, à droite et à gauche, d'après l'opération que nous avons décrite page 287, soit en réclinant le nez d'un côté d'après le procédé de E. Bœckel, page 287, soit en le réclinant en bas, sans ou avec la paroi antérieure des sinus maxillaires *procédé nasal et grand procédé naso-maxillaire d'Ollier*, p. 288, et 289).

Rhinotomie longitudinale de Kœnig. — On fend d'abord avec des ciseaux le dos du nez longitudinalement, près de la ligne médiane, du côté où la tumeur s'est développée davantage ou exclusivement. Pendant qu'un aide écarte les lèvres de la plaie avec des crochets pointus, on introduit l'index droit dans la fosse nasale pour assurer le passage.

Puis, à la place de l'index, le long du plancher de la fosse, on conduit jusqu'au-dessous de l'implantation du polype, concavité en haut une cuiller faiblement tranchante, grande et forte, munie d'un manche long et solide.

Pendant que l'index gauche, introduit par la bouche jusque derrière le voile, contrôle la position et les mouvements de la cuiller, on abaisse fortement le manche pour faire pénétrer la cuiller dans la masse néoplasique. Si elle s'engage, on tire la cuiller à soi, en ramenant le polype ou le segment de polype dans la fosse nasale, où l'on va le cueillir, au besoin, avec un tire-balle américain. On recommence plusieurs fois, s'il le faut, les mêmes manœuvres jusqu'à ce que l'exérèse soit terminée.

S'il devient nécessaire d'opérer par l'autre fosse, on élargit la narine correspondante en coupant la sous-cloison près de la pointe du nez et en séparant d'avec le bord antérieur de la cloison la peau qui lui est adhérente.

Enfin, on désinfecte l'arrière-cavité des fosses nasales, on tamponne la base d'implantation avec la gaze iodoformée, et l'on suture la plaie du nez.

3° Procédés géno-maxillaires. — Ils comprennent, nous le rappelons simplement : la *résection totale définitive d'un maxillaire ou des deux maxillaires*, la *résection totale temporaire d'un maxillaire* (opération de Huguier) *ou des deux maxillaires*, la *résection sous-orbitaire définitive d'un maxillaire ou des deux maxillaires*, et la *résection sus-palatine définitive d'un maxillaire ou des deux maxillaires*. Toutes ces opérations ont été décrites à l'article : *Maxillaire supérieur*, page 318 et suivantes.

On doit y ajouter ici une sorte de *résection ou de fenestration centrale du maxillaire* spécialement recommandée par Berger et Picqué : elle consiste, après avoir fait incision des parties molles comme pour la résection totale, à diviser obliquement au ciseau la suture malo-maxillaire à sectionner horizontalement, encore au ciseau, le corps du maxillaire à un travers de doigt au-dessus de son bord libre, et à couper la branche montante d'un coup de cisailles aussi bas que possible, puis à enlever le bloc limité par ces trois lignes de diérèse : l'apophyse palatine et le bord alvéolaire restent intacts, le plancher de l'orbite et surtout le rebord orbitaire ne sont entamés que dans une petite étendue. Aussi, plus tard, la face ne présente-t-elle aucune difformité au niveau du champ opératoire.

Il est aussi un heureux perfectionnement technique que nous devons à Langenbeck et qu'il est bon de rappeller à propos de la résection définitive du maxillaire appliquée aux polypes naso-pharyngiens : ce perfectionnement consiste à conserver en dedans la membrane fibro-muqueuse palatine et en dehors la muqueuse gingivo-génienne ; puis, quand l'opération est terminée, à coudre entre eux les deux lambeaux et à faire ainsi un palais membraneux, susceptible de se doubler avec le temps, grâce au périoste d'une lame osseuse plus ou moins épaisse. Tuffier et Peyrot ont insisté sur les avantages de l'uranoplastie immédiate et régulière au moyen des lambeaux fibro-muqueux interne et externe obtenus par le décapage du maxillaire.

4° Procédés bucco-nasaux. — Ils forment un groupe nouveau qui a commencé à faire ses preuves cliniques entre les mains de Habs (de Berlin) et qui est représenté par deux procédés personnels de *résection temporaire de toute la voûte palatine*; Chalot les a décrits dès 1886 sous les noms de *procédé à trappe simple et procédé à double trappe* (voy. p. 329 et 330). Le premier surtout nous paraît avantageux, il a été reproduit et apprécié favorablement par Trèves, Dennis, etc. Ils donnent beaucoup de jour sans laisser de cicatrice extérieure ni de troubles fonctionnels.

b. **Temps final ou essentiel de ces divers procédés : suppression du polype.** — Pour la suppression du polype, le mieux est, quand on le peut, d'*aller droit* à son pédicule ou plutôt à sa base d'implantation et d'attaquer d'emblée cette dernière de bas en haut ou de haut en bas, selon la position donnée à la tête et suivant la voie d'accès préférée. On désinsère le polype avec de fortes rugines courbes ou coudées ou l'on sectionne ses attaches basilaires ou juxta-basilaires au moyen de forts ciseaux courbes pendant qu'on s'aide des tractions nécessaires sur la masse avec de petits forceps ou des pinces à griffes multiples. Si le sang coule en abondance pendant ces manœuvres de diérèse, on pratique au fur et à mesure, après chaque coup d'attaque, la compression momentanée à l'aide de tampons de gaze ou de coton mouillé portés sur longues pinces. Il faut surtout redoubler d'attention et de prudence au niveau des cellules sphénoïdales et ethmoïdales, d'ordinaire plus ou moins usées ou tassées par le néoplasme, pour ne pas faire quelque échappée dans le crâne et inoculer les méninges; un accident semble, on le sait, se terminer toujours par la mort, l'opération des polypes naso-pharyngiens pas plus que celle des autres néoplasmes de même siège n'étant pas et ne pouvant jamais être une opération aseptique. Pour la même raison (perforation de la cavité cranienne) il n'est guère sage de pratiquer l'arrachement du polype, à moins que son insertion ne soit franchement basilaire et assez limitée.

Lorsque la base d'implantation n'est pas de prime abord accessible, il faut nécessairement commencer par détruire peu à peu la masse principale et ses prolongements, s'il en existe, par un véritable morcellement aux pinces-érignes, aux ciseaux et au bistouri, ou bien par un évidement méthodique avec des cuillers tranchantes, suivant la consistance des tissus. C'est seulement après le déblayage suffisant qu'on attaque à son tour le pédicule ou la base d'implantation, comme il a été dit, dans le précédent paragraphe.

Dans tous les cas, après l'ablation du polype, nous recommandons de cautériser énergiquement son insertion avec le Paquelin ou avec une solution forte de chlorure de zinc, à moins qu'on n'en soit empêché par l'hémorragie et qu'il ne faille procéder immédiatement au classique tamponnement

à la gaze. Ces cautérisations ont pour but moins de prévenir les récidives par quelques restes de pédicule que de compléter l'hémostase et d'établir l'apsesie de la plaie.

Les cautérisations et le tamponnement sont, enfin, notre meilleure sauvegarde contre la méningite, quand nous avons le malheur de tomber sur ces cas d'expansion intra-cranienne que rien ne permet de prévoir et qui nous amènent malgré nous dans l'intérieur du crâne.

c. **Restauration immédiate des parties après la suppression du polype.** — Cette restauration varie selon la voie d'accès et le procédé qu'on vient d'utiliser. Si l'on a fendu le voile, avec ou sans résection palatine de Nélaton, on réunit ses lèvres, de préférence par quelques points d'argent fin : réunion autrement simple et avantageuse que la staphylorraphie secondaire, ainsi que Quénu [1] l'a soutenu avec raison à la Société de chirurgie, et qui n'empêche nullement la surveillance ultérieure du rhino-pharynx ni le traitement opératoire des récidives éventuelles. La réunion spontanée de la brèche, — jadis invoquée par Velpeau et récemment démontrée de nouveau par une observation de Picqué où il ne restait qu'une fistulette insignifiante après une résection palatine de Nélaton, — est un fait beaucoup trop rare pour que nous confions à la nature le soin de la réparation.

De même, après la résection palatine définitive de Gussenbauer ou après la nôtre qui est encore plus étendue, on procède à la réfection de la voûte et du bord alvéolaire par la suture des lambeaux fibro-muqueux sur la ligne médiane.

Dans les procédés nasaux, on retourne ou relève l'auvent nasal à sa place ordinaire, et on l'y fixe par une série de sutures.

Lorsqu'il s'agit d'une résection totale du maxillaire avec conservation du plancher fibro-muqueux à la Langenbeck, on refait une sorte de voûte, comme nous l'avons rappelé plus haut, avant de suturer les incisions extérieures des parties molles. Si l'on a préféré la résection totale temporaire suivant la tendance actuelle, on remet le bloc à sa place, on suture l'apophyse montante, on lie entre elles l'incisive correspondante et l'incisive voisine de l'autre mâchoire, et l'on termine par la réunion habituelle des parties molles.

Enfin, dans notre premier procédé de résection temporaire de toute la voûte palatine, il suffit de relever la trappe et de la maintenir en place par la ligature des dents et, au besoin, par la suture osseuse, comme Habs l'a fait.

Indications respectives des divers procédés. — Il semble que la méthode directe, perfectionnée comme elle l'est aujourd'hui, doive l'emporter sur la méthode indirecte, car elle peut procurer aux malades une guérison légitime sans les obliger à une opération préliminaire sérieuse, telle que la résection du nez, de la voûte palatine ou du maxillaire.

Aux procédés indirects reviendront seulement les cas très avancés ou doués d'une malignité spéciale. En ce cas et d'une manière générale, la voie palatine est la voie d'élection pour les polypes limités au pharynx, et qui n'ont encore

[1] Quénu, *Bull. et Mém. de la Soc. de chir.*, 16 juin 1894.

qu'un petit volume Elle a l'avantage de ne laisser aucune cicatrice visible, aucune difformité, et, nous ajouterons, aucun trouble fonctionnel si l'on termine l'opération par la restauration immédiate du voile et de la voûte.

La voie nasale convient plutôt aux polypes qui envoient des prolongements dans les fosses nasales et dans les sinus maxillaires. Elle donne, alors, un jour énorme à cause des déformations cavitaires qu'ont entraînées les polypes. Son seul inconvénient, est la cicatrice, quelquefois un peu accentuée par une encoche à la racine du nez.

Notre procédé de résection temporaire de la voûte a les mêmes avantages que la voie palatine pure, mais met à notre disposition un champ d'action plus large et ne nécessite pas de suture compliquée.

Quant à la voie maxillaire, de l'avis même de la plupart des chirurgiens, c'est à elle que reviennent les gros polypes, ceux qui envoient des prolongements multiples. La difformité qui résulte de l'ablation totale et définitive du maxillaire, est d'ordinaire peu considérable ; et les résultats fonctionnels sont excellents si l'on conserve les lambeaux palatin et gingivo-génien de Langenbeck. On évite même toute difformité, en même temps que tout désordre fonctionnel, en adoptant de préférence la résection temporaire.

§ 2. — Méthode lente

Cette méthode s'identifie exclusivement avec les procédés palatins, tels que la section verticale du voile et la résection médio-palatine postérieure de Nélaton combinée avec cette section ; ce sont, en effet, les seuls procédés qui, répondant à l'esprit de la méthode, nous donnent une voie d'accès permanente sans inconvénient esthétique et avec un minimum de troubles fonctionnels supportables. Grâce à la brèche palatine, le polype reste à notre portée, sous nos yeux : on peut surveiller constamment son évolution, ses augmentations, ses décroissances, ses récidives et répéter à loisir les petites interventions destructives et atrophiantes (cautérisations en flèches, ignipuncture, excisions partielles, électrolyse). Pendant tout le temps, l'antisepsie nasale et bucco-pharyngienne est de rigueur.

Plus tard, lorsqu'on a constaté ou qu'on peut admettre l'atrophie définitive du polype, on répare la solution de continuité du voile et du palais. Cette urano-staphylorraphie est incontestablement plus facile et moins aléatoire que la même opération faite pour fissure congénitale ; mais il importe de ne pas oublier, sous peine de mécompte, que la restitution intégrale des fonctions (surtout de la phonation) ne suit pas immédiatement la restauration anatomique, il faut encore une période d'éducation personnelle.

La méthode lente exige beaucoup de temps, beaucoup de patience et de la part du malade et de la part du chirurgien, outre qu'elle risque d'affaiblir, suivant l'observation de P. Berger [1], par les opérations successives et par un état de demi-septicémie, sans nous donner encore l'assurance du succès final. Aussi semble-t-il que les chirurgiens du jour, bien mieux outillés que leurs devanciers, aient une tendance générale à préférer la méthode extemporanée, directe ou indirecte.

[1] P. Berger, *Bull. de la Soc. de chir.*, décembre 1894.