CHAPITRE VI

OPÉRATIONS SUR LE COU[1]

TISSU CELLULAIRE. — CORPS THYROIDE. — LARYNX. — TRACHÉE

I

TISSU CELLULAIRE

PHLEGMONS DU COU

Nous réunirons dans ce paragraphe les phlegmons sous-maxillaire, sus-hyoïdien, sous-hyoïdiens et sterno-mastoïdien.

1° Phlegmon sous-maxillaire. — Anesthésie locale ou générale. A un doigt au-dessous de la branche horizontale du maxillaire, faire une incision parallèle à l'os, longue de 3 à 4 centimètres et n'intéressant que la peau. Laisser le bistouri. Prendre la sonde cannelée. Du bec, déchirer l'aponévrose en se dirigeant en haut, derrière l'os, vers la bouche. Le pus vient. Introduire une pince hémostatique mors fermés; la retirer mors ouverts pour divulser l'ouverture. Drainer avec un drain et non avec une mèche.

2° Phlegmon sous-angulo-maxillaire. — Après anesthésie locale ou générale, après repérage de l'artère faciale qui croise la mâchoire au niveau du bord antérieur du masséter (encoche du bord inférieur de l'os), en arrière du passage de l'artère, faire une incision curviligne, encadrant l'angle du maxillaire et n'intéressant que la peau.

Avec le bec de la sonde, dilacérer les tissus dans la direction de l'angle. Agrandir l'ouverture à la pince. Drainer.

3° Phlegmon sus-hyoïdien. — S'il est circonscrit, inciser longitudinalement et sur la tuméfaction. Dilacérer profondément à la sonde.

S'il est diffus, pratiquer trois longues incisions longitudinales et profondes, une médiane, les autres latérales, au bistouri ou au thermocautère. Entre ces incisions, avec le thermo, creuser des puits par ponctions répétées.

[1] Le *torticolis* a été étudié, p. 129 et 138 ; *la chirurgie des nerfs du cou et du sympathique cervical*, p. 262 et 271.

4° Phlegmons sous-hyoïdiens. — Le **phlegmon thyrohyoïdien** sera ouvert par une incision médiane verticale, les **phlegmons péritrachéo-laryngés** par une incision latérale sur l'un des côtés du larynx ou de la trachée, incision parallèle au bord antérieur du sterno-cléido-mastoïdien.

Ici encore, le bistouri incisera la peau puis fera place à la sonde cannelée avec laquelle on se fraiera un chemin jusqu'au pus, en fuyant le paquet vasculo-nerveux.

5° Phlegmon sous-sterno-mastoïdien. — Au niveau de la tuméfaction et sur le bord antérieur du muscle, faire une incision de 5 à 6 centimètres, afin d'avoir du jour. Couper la peau, le peaucier, l'aponévrose et aller jusqu'au muscle plus ou moins reconnaissable. Abandonner le bistouri. Avec un écarteur, faire récliner en avant et en dedans tout le paquet vasculo-nerveux enfoui dans sa gaine. Avec un second écarteur, récliner en arrière le muscle et du bec de la sonde, l'index gauche protégeant les vaisseaux, fouiller prudemment la face profonde du muscle par petits coups de haut en bas, parallèles au muscle, jusqu'à ce que le pus jaillisse. Agrandir à la pince. Drainer.

Si le pus et la tuméfaction s'accusent surtout en arrière du muscle, c'est naturellement en arrière de lui qu'il faudra inciser.

II

CORPS THYROIDE

Nous étudierons le traitement chirurgical[1] des goitres ordinaires et du goitre exophtalmique (maladie de Graves ou de Basedow), lequel, naguère encore, était du domaine exclusif de la médecine.

§ 1. — Goitres ordinaires

Les opérations qui les concernent, — à part l'énucléation et l'incision simple des kystes combinée ou non avec le drainage, — sont : la *thyroïdectomie*, exceptionnellement totale ; l'*énucléation intraglandulaire nodulaire de Socin* ; l'*énucléation massive de Poncet ;* l'*exothyropexie de Jaboulay* et la *simple « mise à l'air » du même chirurgien ;* enfin, *la ligature atrophiante des artères thyroïdiennes*, suivant la méthode de Wolfler-Rydygier.

Un principe fondamental, bien établi par les données de la physiologie et par l'expérience clinique des chirurgiens qui ont fait d'abord l'extirpation totale du

[1] Cons. A. Rivière, Trait. chirurgical des goitres ; indications et complications opératoires, *Gaz. hôp.*, 30 mai et 22 août 1896. — L. Bérard, *Thérapeutique chirurgicale du goitre*. Lyon, 1897. Voy. aussi le rapport très complet de J. Reverdin sur le *Traitement chirurgical du goitre* et la discussion instructive qui a suivi sa lecture de la part de Socin, Roux, Poncet, Girard, Schwartz, J. Bœckel, etc. (*Congrès franç. de chir.*, p. 150 et suivantes, 21 octobre 1898).

corps thyroïde, est *celui de la conservation organique maximum* (au moins le tiers), imposé désormais à toutes nos interventions ; c'est grâce à son application courante, depuis une douzaine d'années, qu'on ne voit plus ces troubles immédiats (tétanie, manie), et cette déchéance crétinoïde ultérieure, que l'on connaît sous les noms de *cachexie strumiprive* (Kocher) ou de *myxœdème post-opératoire* (les deux Reverdin). La thyroïdectomie *totale* ne se pratique plus que *dans les cas de nécessité absolue*, où l'indication vitale prime les risques de dégradation post-opératoire (goitre fibreux constricteur, par exemple).

Choix des opérations. — D'une manière générale, les lésions anatomo-pathologiques sont le meilleur guide dans le choix des opérations qui sont à notre disposition. C'est ainsi que les *goitres charnus*, dits encore *mous* ou *parenchymateux*, ne peuvent être traités que par la thyroïdectomie, si l'on préfère une exérèse ; que les *goitres à noyaux fibreux ou kystiques encapsulés par le tissu thyroïdien*, — très communs, paraît-il, dans la région lyonnaise, en Alsace, en Suisse, — s'approprient admirablement à l'énucléation intraglandulaire de Socin ; que l'énucléation massive de Poncet convient plutôt *aux goitres les plus anciens, volumineux et polykystiques* ; et que la ligature atrophiante des artères afférentes peut être réservée *aux goitres vasculaires ou anévrismatiques*. Quant à l'exothyropexie, si elle est franchement admissible pour les cas de goitre plongeant ou rétro-sternal, il est permis encore, croyons-nous, de ne pas abonder tout à fait dans le sens de ceux qui sembleraient vouloir généraliser cette opération; une réserve plus grande nous est peut-être commandée jusqu'à nouvel ordre, au même point de vue, en ce qui concerne *la simple mise à l'air de l'organe*.

Indications opératoires. — L'opération, quelle qu'elle soit, est indiquée : 1° *d'urgence*, lorsque le goitre menace de tuer par suffocation ; 2° *le plus tôt possible*, lorsqu'il s'accompagne de symptômes extrêmement pénibles (dyspnée, dysphagie, etc.), lorsque son évolution fait craindre une transformation maligne (sarcome ou carcinome), et qu'il a résisté à tout traitement hygiénique et surtout pharmaceutique ; 3° *quelquefois, à titre purement esthétique*, dans des cas justiciables et après explication nette des dangers courus.

Traitement médical. — Lorsqu'on n'a pas la main forcée par les événements, il faut se conformer à la règle traditionnelle, essayer de guérir le goitre par le traitement médical. C'est toujours la médication iodée de Coindet *intus et extra*, avec ses perfectionnements modernes, qui est d'abord mise en œuvre ; si elle échoue en dépit d'un emploi consciencieux, on doit, à l'exemple de P. Bruns, de Kocher et d'autres chirurgiens, soit s'adresser à l'*opothérapie thyroïdienne*, c'est-à-dire prescrire l'ingestion de thyroïdes fraîches de mouton ou de veau, soit recourir à l'usage d'extraits thyroïdiens. Sur 60 cas de goitres non cystiques, Bruns a obtenu 14 guérisons et 20 améliorations. L'iode et le traitement thyroïdien réussissent souvent contre le goitre parenchymateux, surtout au-dessous de vingt ans.

Mortalité opératoire. — Le succès possible du traitement médical est

d'autant plus important à noter que la plupart des opérations dirigées contre le goitre sont réellement sérieuses, en dépit de tous les progrès de la technique et des pansements.

Nous savons bien que Roux (de Lausanne), sur 526 cas, n'a eu que 1,3 p. 100 de mortalité, que son maître Kocker compte également à peine 1 p. 100 de mortalité sur 900 opérations personnelles et que Socin a pu obtenir la mortalité si minime de 0,78 p. 100 sur 1.276 énucléations personnelles de goitres. Mais, dans la pratique générale, les revers sont certainement moins rares, et nous ne croyons pas nous éloigner beaucoup de la vérité en évaluant la mortalité actuelle à 5 ou 8 p. 100 (syncope, hémorragie primitive ou surtout secondaire, entrée de l'air dans les veines, toxhémie thyroïdienne, septicémie, etc.).

A. — *Thyroïdectomie extracapsulaire.*

a. **Incision cutanée.** — Après anesthésie générale ou locale (Roux, Kocher et Socin ont définitivement adopté l'anesthésie locale à la cocaïne, le cou étant étendu sur un rouleau ou seulement un petit coussin dur placé entre les épaules, diviser la peau, suivant le grand axe de la tumeur. Cette incision cutanée peut être oblique ou transversale, simple ou angulaire. Kocher emploie volontiers dans les goitres hauts une incision angulaire faite d'une branche verticale médiane et d'une branche horizontale allant du carlage thyroïde au bord externe du sterno-mastoïdien. Dans les goitres bas, il préfère l'incision transversale en cravate, « Kragenschnitt » croissant à concavité supérieure, qui donne beaucoup de jour et laisse une cicatrice peu apparente (fig. 730).

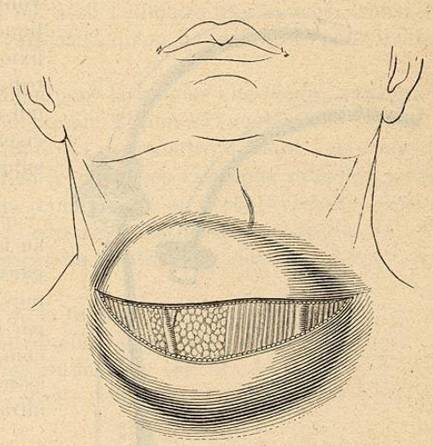

Fig. 730. — Thyroïdectomie : incision en cravate de Kocher.

b. **Découverte et libération de la tumeur.** — Diviser ensuite au bistouri et par diérèse mousse les plans musculo-aponévrotiques plus ou moins minces qui doublent la peau, en réclinant ou en coupant soigneusement entre deux ligatures les veines jugulaires qui se rencontrent sur le passage. Diviser transversalement en partie les muscles cléido-hyoïdien et sterno-thyroïdien, au besoin faire aussi une encoche transversale au muscle sterno-mastoïdien, du côté où l'on se propose d'enlever le lobe du corps thyroïde.

Pendant qu'un aide écarte les lèvres de la plaie avec les crochets mousses, sectionner la mince couche de tissu conjonctif qui recouvre le lobe; c'est la *gaine viscérale* nommée à tort *capsule externe* (enveloppe aponévrotique de J. Reverdin); introduire l'index dans la brèche capsulaire et dénuder avec prudence toute la face antéro-externe du lobe, puis sa circonférence, et le luxer doucement en dehors, si possible sans troubles respiratoires. Lier doublement et couper entre double ligature les divers pédicules vasculaires du bord externe, en cheminant de haut en bas, c'est-à-dire : 1° l'artère thyroïdienne supérieure et les veines thyroïdiennes supérieures principales; 2° les veines thyroïdiennes supérieures accessoires ; 3° les veines thyroïdiennes inférieures accessoires ; 4° l'artère et les veines thyroïdiennes inférieures principales; 5° les veines thyroïdiennes inférieures médianes (venæ imæ). Les vaisseaux thyroïdiens supérieurs sont très faciles à découvrir; puis viennent, si elles existent, les veines thyroïdiennes moyennes; pendant que l'aide maintient luxé le lobe thyroïdien ou l'attire avec une érigne en haut, en avant et vers l'autre côté, reconnaître l'artère thyroïdienne inférieure, la voir *bien isolée du nerf récurrent*, et, en ce point, la couper, à son tour, entre ligatures. Lier aussi *avec soin* les veines thyroïdiennes inférieures qui vont au tronc veineux brachio-céphalique gauche. Lier, enfin, par transfixion ou après écrasement à l'angiotribe l'isthme thyroïdien ou la partie qui en tient lieu, et le sectionner aux ciseaux en deçà de la ligature ou du sillon d'écrasement[1].

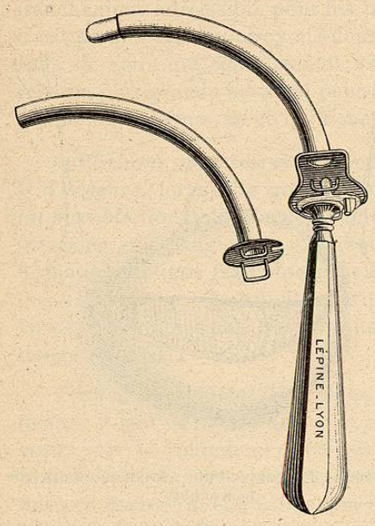

Fig. 731. — Longues canules à trachéotomie de Poncet.

c. **Pansement**. — Placer un drain au fond de la plaie, et le faire sortir par une ouverture spéciale de la peau; puis réunir les divers plans de tissus par une série de surjets au catgut, y compris la peau si l'on a des raisons esthétiques pour l'emploi de la suture intra-dermique.

Si la thyroïdectomie devait, par exception, être totale, on répéterait pour l'autre lobe les manœuvres qui viennent d'être exposées, sauf naturellement la ligature de l'isthme.

Le temps le plus dangereux et le plus difficile de l'opération est certainement la ligature de l'artère thyroïdienne inférieure, vu ses rapports intimes avec le récurrent et vu surtout sa profondeur lorsque la corne correspondante est

[1] La simple section de l'isthme, sans ligature préalable, donne quelquefois beaucoup de sang ; témoin le cas de Quénu (*Soc. chir.*, 10 février 1897), qui a dû transformer l'opération en thyroïdectomie totale.

hypertrophiée ; cette dernière circonstance nous explique aussi certaines hémorragies graves qui ont lieu pendant ou après l'opération et qui tiendraient, selon nous, à l'hémostase imparfaite ou nulle des veines thyroïdiennes inféro-moyennes.

C'est pour tourner les périls et les difficultés de la ligature de l'artère thyroïdienne inférieure que Mickulicz a recommandé spécialement une thyroïdectomie partielle dans laquelle, après avoir lié les thyroïdiennes supérieures et dénudé les cornes supérieures ainsi que l'isthme, *on lie simplement en masse les cornes* inférieures *et on excise la partie sus-jacente du corps thyroïde.*

Si, après l'ablation du corps thyroïde, on trouve la trachée ramollie et aplatie en forme de fourreau de sabre, comme cette disposition expose à des troubles respiratoires ou même à une syncope mortelle, il est prudent de faire la trachéotomie et de mettre une canule en place. Les longues canules de Poncet avec mandrin (fig. 731) sont alors très recommandables.

B. — *Énucléation intraglandulaire ou strumectomie de Socin.*

Procédé de A. Reverdin. — Faire une longue incision linéaire suivant le bord antérieur du sterno-mastoïdien, en ajoutant, si cela devient nécessaire, au fur et à mesure des débridements latéraux ; il faut, en tout cas, un jour suffisant.

Diviser une série de couches de tissu cellulaire très minces, transparentes et sillonnées de quelques vaisseaux qu'on lie avec soin, pour éviter « le jambonnage » de la plaie.

Ne pas prendre le tissu thyroïdien pour la tumeur elle-même, sans quoi on se trouverait amené à la thyroïdectomie, et non à l'énucléation.

Arrivé donc sur la glande thyroïde, la reconnaître d'abord à sa couleur rouge violacé et à sa surface sillonnée de larges vaisseaux rubanés ; puis, pour arriver à la tumeur, faire une boutonnière au tissu thyroïdien, autrefois méconnu et décoré du nom de *capsule*. C'est bien une capsule, si l'on veut, mais une *capsule glandulaire*. La boutonnière doit être large ; on coupe les vaisseaux entre pinces.

Procéder alors à l'énucléation de la tumeur, avec la spatule ou mieux le doigt, en la séparant des parois auxquelles elle adhère d'une façon plus ou moins intime. « Pour cela, marcher rondement, car, dès le début de l'énucléation, l'hémorragie commence, et elle ne peut être réprimée que lorsque celle-ci sera achevée. »

La tumeur enlevée, — à travers le sang qui remplit le sac thyroïdien, un peu au hasard, saisir vivement le fond du sac avec une pince et l'attirer à soi pour voir les vaisseaux qui donnent; il faut en moyenne une douzaine de ligatures ; au besoin, on tamponne la cavité avec de la gaze[1].

Si tous les noyaux n'ont pu être enlevés par la même ouverture, ouvrir la glande du côté opposé et l'évider jusqu'à ce qu'il ne reste plus que du tissu sain.

[1] Dans un cas de Schwartz, pour arrêter le sang, il a fallu saupoudrer le tampon de gaze avec de l'antipyrine. L'usage d'une solution d'adrénaline pourrait être avantageux en pareille occurence.

Placer un drain, qui sort en un point spécial de la peau, et suturer complètement celle-ci à la soie.

Si l'on reconnaît, au début de l'opération, que la tumeur fait corps avec le tissu thyroïdien de façon inséparable, ce qui arrive surtout après les néfastes injections interstitielles, on est nécessairement obligé de renoncer à l'énucléation pour la thyroïdectomie ou pour une autre opération telle que l'exothyropexie.

Pour assurer l'hémostase après l'énucléation, on peut laisser quarante-huit heures un tampon de gaze dans la cavité, ou imiter Poncet qui préfère adosser les surfaces cruentées par une série de surjets de catgut.

Quelquefois, à la place de vrais noyaux, on tombe sur des kystes hématiques ou des kystes proliférants à parois minces qu'il est impossible d'énucléer : on les incise alors et on pratique le curage méthodique.

C. — *Énucléation massive de Poncet.*

Dans les cas où cette opération est pratiquée (Poncet en a fait 28 sur plus de 100 interventions thyroïdiennes et Tédenat 13 sur 25 opérations de goitre), le tissu glandulaire, atrophié par la distension des kystes, n'est guère représenté que par une couche lamelleuse très mince, sauf au niveau du hile vasculaire supérieur où il a encore une certaine épaisseur. Dès qu'on est arrivé sur la tumeur après l'incision de la coque glandulaire, on trouve facilement un plan de clivage qui permet de séparer en bloc d'avec le tissu thyroïdien toute la masse kystique. Ici, pas plus que dans la strumectomie de Socin, on n'a d'artères thyroïdiennes à lier, et c'est là ce qui distingue surtout les énucléations de la thyroïdectomie.

La suture finale hémostatique de la poche se fait comme dans l'opération précédente.

D. — *Exothyropexie et mise à l'air du goitre* (Jaboulay).

L'exothyropexie, ainsi que l'indique son appellation, consiste à luxer la glande en dehors à travers une incision et à l'y fixer. Elle tend à être moins pratiquée aujourd'hui.

Procédé de Poncet. — *a.* **Découverte de la glande.** — « Faire une incision médiane allant du cartilage cricoïde jusqu'à la fourchette sternale, mais après avoir provoqué le gonflement de la veine jugulaire antérieure par la compression afin d'éviter et de récliner ce vaisseau ; au besoin, l'isoler et le couper entre deux pinces hémostatiques. Puis, inciser la ligne blanche dans toute sa longueur ; on arrive dans les couches cellulaires préthyroïdiennes. Avec les doigts agrandir, dilater cette ouverture médiane ; récliner muscles et aponévroses à droite et à gauche, au-devant de la couche lamelleuse lâche préthyroïdienne. Avec les doigts seuls dénuder et isoler le goitre, en les glissant peu à peu jusque sur les limites des lobes latéraux ; pour cela, au besoin, se donner des facilités en sectionnant transversalement la peau et les plans aponévrotiques sous-jacents.

« *b.* **Luxation de la glande.** — Luxer maintenant les lobes latéraux, *mais l'un après l'autre et non pas ensemble.* Passer le doigt à peu près derrière le milieu du bord externe du lobe, pour ne pas se rapprocher des cornes et risquer la déchirure des vaisseaux ; puis l'attirer entre les lèvres de la plaie.

« Tel est le manuel opératoire pour l'hypertrophie bilatérale ou unilatérale.

« S'il s'agit de l'hypertrophie médiane inférieure (goitre plongeant), après avoir fait l'incision médiane des téguments jusqu'à la couche celluleuse préthyroïdienne, glisser les index *à droite et à gauche* du lobe rétrosternal et l'attirer à l'extérieur sans jamais aller jusqu'à sa face postérieure où l'on déchirerait les veines ; ne jamais passer, non plus, les doigts entre le lobe et le sternum sous peine de provoquer l'asphyxie en aplatissant davantage la trachée.

« Pour le pansement, dans les deux cas, placer des lanières de gaze dans la rigole intermédiaire aux téguments et aux lobes luxés, et couvrir l'organe avec d'autres compresses de gaze, puis du coton. »

Les lanières de la rigole sont enlevées définitivement le quatrième jour. Quant à la plaie, on comprend qu'il faut beaucoup de temps, pour la cicatrisation complète : près de trois mois dans l'observation publiée par Albertin.

L'exothyropexie ne remédie pas seulement aux phénomènes immédiats de dyspnée occasionnés par le goitre ; mais aussi, à la longue, elle entraîne souvent son atrophie plus ou moins considérable.

« Du reste, ainsi que Jaboulay l'a fait remarquer, cette atrophie n'est point particulière à l'exothyropexie, elle peut être obtenue par une opération beaucoup plus simple encore, *la mise à l'air du goitre*, lorsque l'intervention n'a rien d'urgent ou de pressant.

« Une fois arrivé sur le goitre, on se contente de le dégager des parties voisines avec les doigts recourbés en crochet, mais sans le déplacer et en évitant, à cause des vaisseaux, de se rapprocher des cornes supérieures et inférieures. Pansement à plat au moyen de couches de gaze stérilisée, placées de telle façon que la plaie reste béante pour favoriser l'écoulement ultérieur de sérosité. » (A. Rivière.)

E. — *Ligature atrophiante des artères thyroïdiennes.*

La ligature de ces artères est une opération rationnelle et susceptible de donner d'excellents résultats lorsque le chirurgien se propose simplement d'obtenir l'atrophie lente du goitre, ou lorsque l'élément vasculaire prédomine dans sa structure générale. Wölfler, le premier, l'a préconisée d'une manière toute spéciale. Billroth, Rydygier, Kocher, Trendelenburg et autres chirurgiens l'ont également pratiquée plusieurs fois. On lie les quatre artères dans la même séance, ou en deux séances distinctes.

Cette méthode, malgré tout, n'a trouvé que peu de partisans, à cause de la difficulté parfois extrême qu'on éprouve à aborder les artères inférieures

chez les goitreux, et à cause des lésions graves du voisinage auxquelles expose leur ligature isolée. Elle conviendrait surtout à la forme vasculaire ou télangiectasique du goitre ordinaire ; certains chirurgiens, comme Kocher, la réservent encore au goitre exophtalmique. Elle a donné 12 p. 100 de mortalité entre les mains de Wolfler.

§ 2. — Goitre exophtalmique

A. **Opérations directes**. — On a eu recours le plus souvent à la thyroïdectomie partielle et à l'énucléation. D'une manière générale — quelles que soient les idées nouvelles qu'on puisse se faire du rôle pathogénique de la grande thyroïde dans la maladie de Basedow (auto-intoxication par hypersécrétion primitive de Mœbius et Renaut, ou par sécrétion anormale d'origine réflexe), — on peut dire que les résultats opératoires ont été satisfaisants, beaucoup moins satisfaisants cependant que pour le goitre vulgaire.

Ainsi la statistique d'Allen Starr[1], qui porte sur 190 cas de goitres exophtalmiques soumis à l'opération, nous indique d'une part 74 guérisons et 43 améliorations, mais, d'autre part, 23 morts (12 p. 100 environ). Celle de Kinnicutt[2], sur 187 cas, nous signale aussi 67 guérisons et 47 améliorations, mais 13 morts (7 p. 100), et 25 cas restent inconnus.

Ce qui frappe dans ces chiffres, c'est celui de la mortalité. Starr a fait remarquer que la mort est survenue souvent à bref délai après l'opération, sans qu'on pût incriminer autre chose qu'un empoisonnement aigu dû à la suractivité fonctionnelle de la thyroïde.

Lejars[3], Tuffier[4], Poncet[5] sont revenus, à la Société de chirurgie et à l'Académie de médecine, sur la question si importante de la toxicité des produits thyroïdiens dans le goitre exophtalmique. Il y a donc une *toxhémie thyroïdienne* avec laquelle il faut compter dans la vraie maladie de Basedow, et qu'il faut prévenir (Tuffier), autant que possible, en manipulant la glande avec douceur, et en cautérisant ses surfaces de section ; la cautérisation empêche l'inoculation de la plaie opératoire par le suc thyroïdien.

La connaissance de ces faits nous oblige à une grande prudence.

Les opérations thyroïdiennes (*excision, énucléation, ligatures artérielles, exothyropexie, simple mise à l'air*) n'en restent pas moins, de par l'expérience acquise, comme les moyens les plus efficaces que nous ayons encore de guérir ou d'améliorer notablement le goitre exophtalmique, caractérisé par sa triade classique (hypertrophie thyroïdienne, tachycardie, exorbitis) et par son cortège habituel, mais si varié, de troubles respiratoires et nerveux, — alors que le traitement pharmaceutique et l'opothérapie thymique (Mickulicz) se sont montrés absolument impuissants.

[1] A. Starr, *Med. New.*, I, 421, 1896.
[2] Kinnicutt, *New York M. Rec.*, april 16, 1896.
[3] Lejars, *Soc. chir.*, 10 février 1897.
[4] Tuffier, *Ibid.*, 3 mars 1897.
[5] Poncet, *Acad. de méd.*, 14 sept. 1897.

B. **Opération indirecte** (*sympathectomie cervicale*). — Il semble pourtant, d'ores et déjà, qu'il y a lieu de distinguer, au point de vue thérapeutique, deux sortes principales de goitre exophtalmique : *le goitre primitif*, vraiment basedowien, et *le goitre secondaire*. C'est dans la cure de ce dernier que les opérations directes auraient leur place indiquée, tandis que la sympathectomie cervicale (voy. p. 271) conviendrait spécialement au goitre nerveux ou primitif. Mais la distinction des deux formes pathogéniques n'est pas toujours facile ni possible à établir. Ce qu'il y a de certain à l'heure actuelle, c'est que la résection du sympathique a été, maintes fois, suivie de guérison et d'amélioration très notables, et qu'elle n'a jamais déterminé d'accidents consécutifs, en tout cas comparables, même de loin, à ceux que nous avons signalés après les opérations directes. On peut donc considérer l'opération de Jaboulay, comme une bonne conquête chirurgicale.

III

LARYNX. TRACHÉE

I. — TUBAGE DU LARYNX

Le tubage du larynx (ou *intubation* à l'étranger) est une opération qui consiste à placer dans le larynx, par les voies naturelles, une canule de forme appropriée, pour remédier à la sténose asphyxiante de cet organe, sténose produite le plus souvent par le croup[1].

Fig. 732. — Tube de Bayeux avec son mandrin.

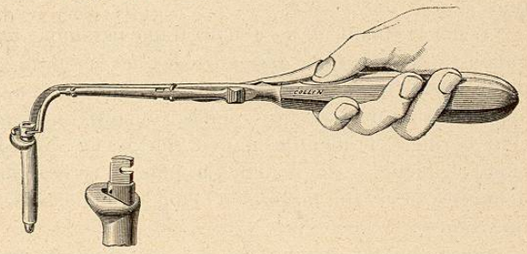

Fig. 733. — Introducteur et son tube.

Appareil instrumental. — Il se compose : de tubes, de mandrins porte-tube, d'un introducteur et d'un extracteur.

Les tubes (fig. 732) dont il existe plusieurs modèles (O'Dwyer, Bayeux.

[1] Proposé sans succès en 1858 par Bouchut, repris en 1881, par O'Dwyer, le tubage est, à l'heure actuelle, entré dans la pratique.