chez les goitreux, et à cause des lésions graves du voisinage auxquelles expose leur ligature isolée. Elle conviendrait surtout à la forme vasculaire ou télangiectasique du goitre ordinaire ; certains chirurgiens, comme Kocher, la réservent encore au goitre exophtalmique. Elle a donné 12 p. 100 de mortalité entre les mains de Wolfler.

§ 2. — Goitre exophtalmique

A. **Opérations directes**. — On a eu recours le plus souvent à la thyroïdectomie partielle et à l'énucléation. D'une manière générale — quelles que soient les idées nouvelles qu'on puisse se faire du rôle pathogénique de la grande thyroïde dans la maladie de Basedow (auto-intoxication par hypersécrétion primitive de Mœbius et Renaut, ou par sécrétion anormale d'origine réflexe), — on peut dire que les résultats opératoires ont été satisfaisants, beaucoup moins satisfaisants cependant que pour le goitre vulgaire.

Ainsi la statistique d'Allen Starr[1], qui porte sur 190 cas de goitres exophtalmiques soumis à l'opération, nous indique d'une part 74 guérisons et 43 améliorations, mais, d'autre part, 23 morts (12 p. 100 environ). Celle de Kinnicutt[2], sur 187 cas, nous signale aussi 67 guérisons et 47 améliorations, mais 13 morts (7 p. 100), et 25 cas restent inconnus.

Ce qui frappe dans ces chiffres, c'est celui de la mortalité. Starr a fait remarquer que la mort est survenue souvent à bref délai après l'opération, sans qu'on pût incriminer autre chose qu'un empoisonnement aigu dû à la suractivité fonctionnelle de la thyroïde.

Lejars[3], Tuffier[4], Poncet[5] sont revenus, à la Société de chirurgie et à l'Académie de médecine, sur la question si importante de la toxicité des produits thyroïdiens dans le goitre exophtalmique. Il y a donc une *toxhémie thyroïdienne* avec laquelle il faut compter dans la vraie maladie de Basedow, et qu'il faut prévenir (Tuffier), autant que possible, en manipulant la glande avec douceur, et en cautérisant ses surfaces de section ; la cautérisation empêche l'inoculation de la plaie opératoire par le suc thyroïdien.

La connaissance de ces faits nous oblige à une grande prudence.

Les opérations thyroïdiennes (*excision, énucléation, ligatures artérielles, exothyropexie, simple mise à l'air*) n'en restent pas moins, de par l'expérience acquise, comme les moyens les plus efficaces que nous ayons encore de guérir ou d'améliorer notablement le goitre exophtalmique, caractérisé par sa triade classique (hypertrophie thyroïdienne, tachycardie, exorbitis) et par son cortège habituel, mais si varié, de troubles respiratoires et nerveux, — alors que le traitement pharmaceutique et l'opothérapie thymique (Mickulicz) se sont montrés absolument impuissants.

[1] A. Starr, *Med. New.*, I, 421, 1896.
[2] Kinnicutt, *New York M. Rec.*, april 16, 1896.
[3] Lejars, *Soc. chir.*, 10 février 1897.
[4] Tuffier, *Ibid.*, 3 mars 1897.
[5] Poncet, *Acad. de méd.*, 14 sept. 1897.

B. **Opération indirecte** (*sympathectomie cervicale*). — Il semble pourtant, d'ores et déjà, qu'il y a lieu de distinguer, au point de vue thérapeutique, deux sortes principales de goitre exophtalmique : *le goitre primitif*, vraiment basedowien, et *le goitre secondaire*. C'est dans la cure de ce dernier que les opérations directes auraient leur place indiquée, tandis que la sympathectomie cervicale (voy. p. 271) conviendrait spécialement au goitre nerveux ou primitif. Mais la distinction des deux formes pathogéniques n'est pas toujours facile ni possible à établir. Ce qu'il y a de certain à l'heure actuelle, c'est que la résection du sympathique a été, maintes fois, suivie de guérison et d'amélioration très notables, et qu'elle n'a jamais déterminé d'accidents consécutifs, en tout cas comparables, même de loin, à ceux que nous avons signalés après les opérations directes. On peut donc considérer l'opération de Jaboulay, comme une bonne conquête chirurgicale.

III

LARYNX. TRACHÉE

I. — TUBAGE DU LARYNX

Le tubage du larynx (ou *intubation* à l'étranger) est une opération qui consiste à placer dans le larynx, par les voies naturelles, une canule de forme appropriée, pour remédier à la sténose asphyxiante de cet organe, sténose produite le plus souvent par le croup[1].

Fig. 732. — Tube de Bayeux avec son mandrin.

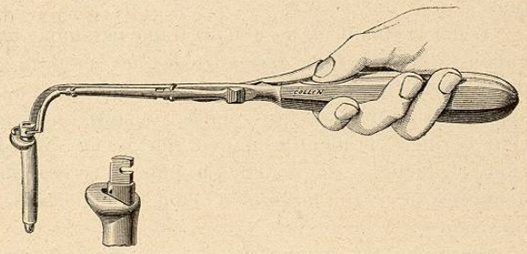

Fig. 733. — Introducteur et son tube.

Appareil instrumental. — Il se compose : de tubes, de mandrins porte-tube, d'un introducteur et d'un extracteur.

Les tubes (fig. 732) dont il existe plusieurs modèles (O'Dwyer, Bayeux.

[1] Proposé sans succès en 1858 par Bouchut, repris en 1881, par O'Dwyer, le tubage est, à l'heure actuelle, entré dans la pratique.

Sevestre, Froin, Escat, etc.) doivent être munis d'un fil de soie solide, passé au niveau de la tête.

Leur calibre varie avec l'âge du malade. Règle générale, on prendra le numéro correspondant au nombre d'années de l'enfant : n° 1 jusqu'à 1 an ; n° 2 jusqu'à 2 ans ; n° 3 jusqu'à 3 et ainsi de suite jusqu'au n° 6, le plus gros de tous.

Les mandrins sont de petits cylindres métalliques entrant à frottement dans les tubes, rigides ou articulés, se fixant à l'introducteur par leur extrémité supérieure.

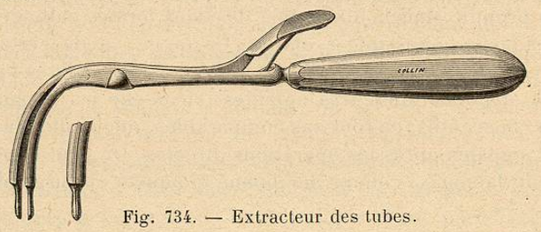

Fig. 734. — Extracteur des tubes.

L'introducteur (fig. 733) saisit le mandrin et permet de le retirer après mise en place du tube dans le larynx.

L'extracteur (fig. 734) sert à retirer le tube.

Opération. — 1° **Application de la canule.** — Après avoir choisi une canule de dimensions convenables, passer dans le trou latéral de son extrémité supérieure un fil de soie de 45 centimètres, pas trop gros, assez résistant, et dont les chefs sont noués ensemble à leurs extrémités libres. Engager à fond le mandrin dans la canule, et monter le tout sur l'introducteur.

Asseoir l'enfant sur les genoux d'une personne, la tête inclinée sur l'épaule gauche, *les bras bien assujettis sur les côtés du tronc* par l'enroulement d'une serviette, d'un drap, d'une couverture, ou par les mains d'un aide appliquées au-dessous des coudes ; un autre aide, placé derrière la tête, fixe cette dernière, le menton un peu relevé (fig. 735). Engager le bâillon dans l'angle gauche de la bouche, le plus en arrière possible entre les arcades dentaires, et écarter largement celles-ci, mais sans violence ; le bâillon tient tout seul.

Glisser l'index gauche dans le côté droit de la bouche jusque derrière l'épiglotte, reconnaître l'épiglotte et les aryténoïdes, et déprimer en avant cette membrane ainsi que la base de la langue ; le bout de l'index reste fixé sur le côté droit du vestibule de la glotte. Avec la main droite, pousser l'introducteur dans la bouche, le manche parallèle au sternum. Dès que l'extrémité libre de la canule a glissé sur le côté radial de l'index gauche *immédiatement* derrière l'épiglotte, relever lentement l'introducteur ; si la canule est réellement dans le vestibule, elle descend aussitôt dans le larynx sous le moindre effort ; si l'engagement est difficile, retirer la canule et faire une

nouvelle tentative, une à deux minutes après. Quand la canule est en bonne place, ce qu'on vérifie du reste nettement avec le bout de l'index gauche, retenir le rebord de l'extrémité supérieure de la canule avec le bout du même doigt, appuyer sur la pédale ou pousser en avant le bouton du manche pour mettre la canule en liberté, et retirer l'introducteur, le mandrin suit nécessairement ce dernier. Enlever le bâillon. Après avoir constaté que la dyspnée a disparu ou s'est notablement améliorée, ou que la toux et la respiration ont un timbre franchement tubaire, couper le fil de sûreté, et l'enlever à son tour pendant que la canule est enfoncée à fond et retenue dans le larynx avec le bout de l'index gauche, qu'on a introduit de nouveau avec ou sans le concours du bâillon.

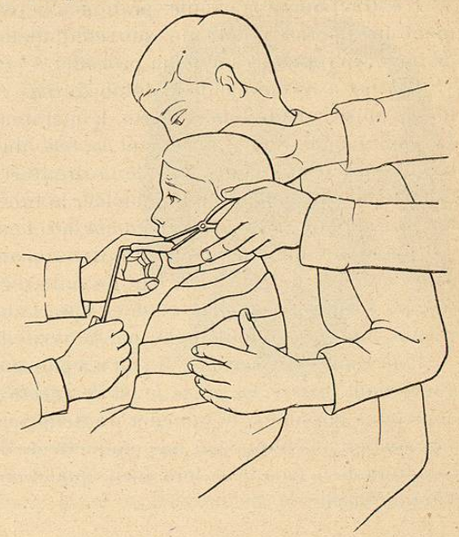

Fig. 735. — Tubage du larynx. Introduction du porte-canule.

La pose de la canule est ainsi terminée. Toute l'opération, y compris l'application du bâillon, dure généralement à peine une minute. En tout cas, la pose de la canule ne doit pas durer *plus de dix secondes.*

On laisse la canule à demeure pendant cinq ou six jours sans la renouveler, — à moins de crises asphyxiques produites par son obstruction. Mais il faut *presque toujours* s'attendre à des troubles plus ou moins graves de la *déglutition ;* les liquides surtout provoquent de violents accès de toux, qui peuvent aboutir à l'expulsion de la canule. Le mieux, d'après l'expérience, est d'alimenter les malades avec des matières demi-solides ou qui aient la consistance d'une bouillie épaisse. Si l'on est obligé de donner des liquides (lait, etc.), il est préférable de le faire par petites quantités, par cuillerées à café, ou l'enfant couché la tête plus basse que le corps. Au besoin, on aurait recours aux lavements nutritifs et à l'emploi du gavage, avec une sonde nasale.

2° **Extraction de la canule.** — Remettre l'enfant dans la position, et avec les précautions déjà indiquées. Appliquer le bâillon, et introduire l'index gauche dans la bouche, jusqu'à ce que le bout de ce doigt touche le rebord de la canule. Conduire le long de l'index l'extracteur fermé, jusqu'à ce que son bec arrive sous le bout du doigt à l'entrée de la canule. Engager le bec dans la canule, appuyer d'une façon continue sur la pédale afin d'écarter

les branches du bec et, par conséquent, de prendre prise sur les parois opposées de la canule, et tirer doucement à soi l'extracteur ainsi mis en fonction ; la canule suit l'extracteur. Si la manœuvre n'a pas réussi, la recommencer après une petite pause. Retirer le bâillon.

L'extraction de la canule, pratiquée de cette manière, est incontestablement une opération délicate, souvent difficile, de l'aveu même d'O'Dwyer et de tous ceux qui ont suivi son procédé.

Bayeux a recommandé le détubage *par énucléation*, possible seulement lorsqu'on se sert de tubes courts. L'opérateur, placé en face du malade, de sa main gauche relève fortement la tête du sujet pour tendre le conduit laryngo-trachéal, tandis que de la droite et avec le pouce, il appuie sur la trachée de bas en haut, pour énucléer le tube. Au moment où il sent le tube fuir et remonter, il abaisse vivement la tête du sujet et le fait cracher.

Quand la canule n'a pu être retirée, quand l'asphyxie apparaît avec un haut caractère de gravité, il faut de suite recourir à la trachéotomie, nécessité qui s'est imposée déjà maintes fois ; la canule s'enlève par la plaie trachéale, ou, après refoulement, par la cavité buccale.

Pour toutes ces raisons, si l'on n'a pas une grande expérience du tubage, mieux vaut *laisser en place le fil de sûreté de la canule*, malgré toutes les objections possibles, le ramener au dehors par une commissure, et le fixer à la joue ou à la tempe par une plaquette de diachylon ou tout autre adhésif ; l'ablation de la canule se fera ainsi, quand on voudra, rien que par la simple traction du fil.

Indications. — Le tubage représente, sans contestation possible, la méthode de choix pour l'intervention opératoire dans le croup, *à la condition que les petits malades puissent rester sous la surveillance immédiate et constante d'un médecin habitué à l'opération* ». Dans le cas contraire, si l'asphyxie est imminente ou déjà commencée malgré la sérothérapie, c'est à la trachéotomie que nous devons recourir, résolus à affronter ses difficultés bien plus grandes et ses divers accidents.

II. — THYROTOMIE

La *thyrotomie, laryngotomie thyroïdienne de Desault*, consiste à ouvrir le larynx par la section médiane et verticale du cartilage thyroïde.

Après avoir reconnu et marqué les trois points de repère principaux qui sont : 1° le bord inférieur du corps de l'os hyoïde ; 2° le sommet de la pomme d'Adam ; 3° le bord supérieur de l'anneau cricoïdien, le cou étant mis en extension sur un rouleau, et mieux encore en plaçant la tête pendante en position de Rose, tendre les téguments entre le pouce et l'index de la main gauche et diviser la peau sur la ligne médiane, en commençant au milieu de l'espace thyro-hyoïdien et s'arrêtant au niveau de l'anneau cricoïdien.

Diviser dans la même étendue le tissu conjonctif sous-cutané et l'aponévrose cervicale superficielle. Forcipresser, au besoin, les petits vaisseaux qui donnent.

Chez les jeunes enfants, séparer, en outre, les muscles thyro-hyoïdiens.

Le cartilage thyroïde une fois mis à nu dans toute sa hauteur, le diviser de haut en bas et de dehors en dedans, par petits traits successifs, avec la pointe du bistouri, en commençant dans l'échancrure qui surmonte la pomme d'Adam. Si le cartilage est résistant, ossifié, le diviser avec la scie dans le sens indiqué ; ou bien faire une petite ouverture par ponction immédiatement au-dessus du cartilage thyroïde, introduire une branche de cisaille ou simplement de ciseaux mousses, et sectionner le cartilage sur la ligne médiane en un ou deux coups.

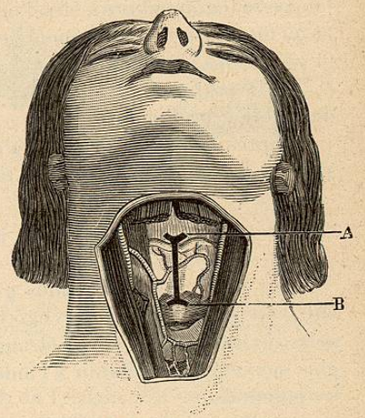

Fig. 736. — Thyrotomie.
A B, section médiane du cartilage thyroïde.

Toujours avec la pointe du bistouri transversalement, sur une étendue maxima de 1 centimètre à 1 centimètre et demi, diviser jusque dans le larynx les ligaments et autres parties molles qui se fixent au bord supérieur et au bord inférieur du cartilage thyroïde. On a ainsi un écartement plus facile et plus considérable.

Enfin, pendant que l'opérateur récline avec un crochet mousse la moitié gauche du cartilage, et qu'un aide récline l'autre moitié avec un autre crochet mousse, réunir les deux incisions transversales par une incision verticale, exactement médiane, et qui passe entre les deux cordes vocales, en commençant en haut, ce qui permet de voir le point de jonction des cordes avant de le diviser, d'où une incision finale en I (fig. 736).

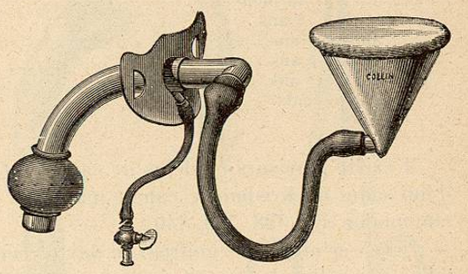
Fig. 737. — Canule tampon de Trendelenburg, avec l'entonnoir pour anesthésie.

Après l'acte fondamental qui est le but même de la thyrotomie, on procède à la réunion des parties par la suture des téguments.

La suture du cartilage est inutile.

Avant la thyrotomie, si l'on n'emploie pas la position de Rose, il est nécessaire de pratiquer la trachéotomie et d'installer la canule-tampon de Trendelenburg. Le sang qui s'écoule de la section de la muqueuse dans la trachée, peut provoquer, en effet, des crises d'asphyxie très inquiétantes.

III. — THYRO-CRICOTOMIE OU LARYNGOTOMIE TOTALE

Cette opération s'exécute comme la précédente, avec ces différences que l'incision tégumentaire s'étend jusqu'à 2 centimètres au-dessous du cricoïde, et qu'on divise non seulement le cartilage thyroïde, mais aussi le cricoïde et parfois les premiers cerceaux de la trachée.

On la pratique surtout pour néoplasmes malins intra-laryngés, à titre d'opération préliminaire.

D'après Moure, la section du cricoïde ne donne pas de jour considérable, à cause du manque d'élasticité de ce cartilage.

IV. — TRACHÉOTOMIES

Sous ce titre général, nous groupons toutes les opérations qui ont pour but d'ouvrir le conduit laryngo-trachéal, parfois comme opération préliminaire (extraction des corps étrangers, tamponnement de la trachée, etc.), le plus souvent pour rétablir à l'aide d'une canule la pénétration de l'air dans les poumons.

Appareil instrumental. — Les canules dont on se sert sont de calibre variable avec les âges, et numérotées ainsi qu'il suit :

AGE	NUMÉRO	DIAMÈTRE (en millimètres).
Jusqu'à 1 an	000	5
— 15 mois	00	6
— 2 ans	0	6.5
De 2 à 4 ans	1	7
De 4 à 6 ans	2	7.5
De 6 à 8 ans	3	8
Adolescents	4	8,5
Adultes	5	9

Il existe plusieurs modèles de canules. On emploie couramment aujourd'hui celui de Krishaber, canule-mandrin, d'introduction et de nettoyage commodes (fig. 738, 739, 740).

Dans certains cas (goitres) on devra recourir à de très longues canules, telles que celles de Poncet ou de Gougenheim (fig. 731 et 741).

Les canules seront préparées à l'avance en fixant aux anneaux de la canule externe des cordons qui seront noués derrière le cou.

Un dilatateur à trois branches (fig. 742) ou à deux branches est parfois utile pour l'introduction de la canule dans la trachée. On peut au besoin le remplacer par une pince hémostatique droite ou courbe dont on écarte les mors lorsqu'ils ont pénétré dans le conduit trachéal.

Soins préliminaires. — Le malade est couché sur une table haute, bien éclairée, au plein jour d'une fenêtre ou entourée de lumières en nombre suffisant. S'il s'agit d'un adulte, il aura le thorax et le cou découverts. S'il s'agit d'un enfant, il sera complètement nu, on l'enveloppera dans un drap qui lui fixera les bras au corps. Le cou reposera, en extension, sur un coussin dur (bouteille ou bûche enroulée dans un drap). Un premier aide, placé au bout

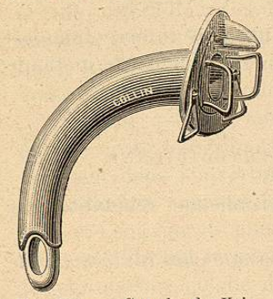

Fig. 738. — Canule de Krishaber, montée de son mandrin.

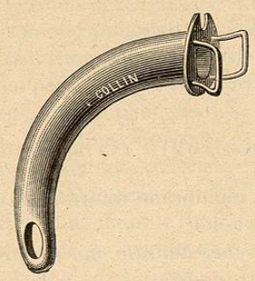

Fig. 739. — Canule de Krishaber. Mandrin.

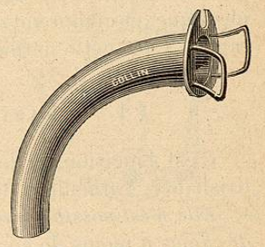

Fig. 740. — Canule de Krishaber. Canule interne destinée à remplacer le mandrin.

de la table, fixe avec ses deux mains la tête de l'enfant. Un deuxième, placé à l'autre extrémité et couché sur la table, immobilise avec sa tête et ses coudes les jambes de l'enfant, tandis qu'avec ses mains, il maintient les bras le long du corps.

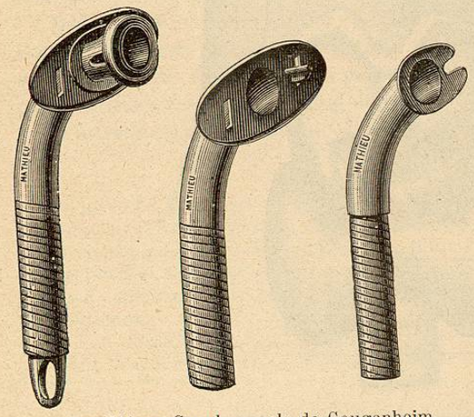

Fig. 741. — Canule souple de Gougenheim avec sa canule externe et sa canule interne.

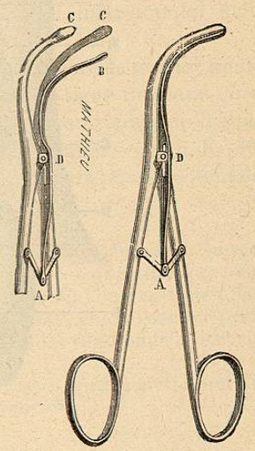

Fig. 742. — Dilatateur à trois branches, ouvert et fermé.

Le sujet est anesthésié au chloroforme si on le peut. Quand il asphyxie, toute anesthésie serait dangereuse. Chez l'adulte, la stovaïne peut rendre service.

Le chirurgien se place à droite du malade, ayant à sa portée les instruments stérilisés dont il peut avoir besoin.