Sectionner franchement masses et nappes musculaires jusqu'au plan costal. Rejeter en dedans et en arrière les divisions du sacro-lombaire, après les avoir détachées à la rugine.

Accrocher le bord spinal de l'omoplate avec un large écarteur et le porter fortement en dehors.

Réséquer alors, après rugination, 2 centimètres de la 3e côte, 4 centimètres de la 4e, 5 centimètres de la 5e, 7 centimètres au moins de la 6e, 7 à 8 centimètres de la 7e; en ménageant la plèvre qu'il faut éviter d'ouvrir.

Les côtes seront sectionnées en arrière à 1 centimètre de l'articulation costo-transversaire afin d'avoir sur le bord postérieur la place suffisante pour forer un trou destiné à la suture osseuse consécutive.

Ouvrir la plèvre au point déclive, à l'extrémité externe du 11e espace intercostal et la drainer en ce point.

Pratiquer la suture métallique des segments antérieur et postérieur des côtes enlevées, en forant un trou sur leurs extrémités, temps difficile car les côtes éclatent et se fendillent facilement.

Réunir les parties molles plan par plan.

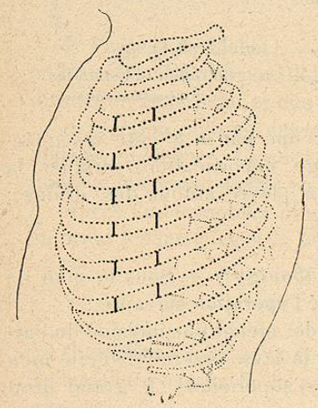

Fig. 758. — Opération de Quénu et Saubottin.
Ligne des sections costales.

5° Thoracoplastie bilinéaire (*Procédé de Quénu et Saubottin*[1]). Deux incisions verticales sont tracées, longues de 15 à 18 centimètres, l'une suivant la ligne axillaire postérieure ou le bord axillaire de l'omoplate, l'autre un peu en dehors du mamelon.

Mettre à nu en avant les 3e, 4e, 5e, 6e, 7e et 8e côtes; en arrière, les 4e, 5e, 6e, 7e, 8e, 9e, et 10e. Réséquer sur chacune d'elles un segment de 2 centimètres.

On obtient ainsi un plastron intermédiaire mobile et dépressible vers la profondeur.

Par une incision transversale, réunir les deux extrémités inférieures des incisions verticales, ouvrir la plèvre, la traiter et la drainer.

Suturer les incisions verticales.

V. — THORACECTOMIE

C'est la résection définitive de la paroi thoracique pratiquée soit pour extirper un néoplasme de la paroi, soit pour obtenir la cure d'un empyème chronique.

[1] Quénu, in Verneuil, *Bull. Acad. de méd.*, 1892, p. 442. — Saubottin, *Vratch*, 1888, p. 889.

§ 1. — Thoracectomie en général

(Résection définitive avec ou sans ouverture de la plèvre.)

La technique de la thoracectomie est calquée sur celle que nous avons déjà décrite pour la thoracotomie à deux lambeaux superposés.

Une large incision en U permet de relever un long lambeau cutané ou musculo-cutané qui découvre la partie du squelette à réséquer.

Celle-ci est circonscrite par une deuxième incision. Les côtes sont sectionnées à ses limites en avant et en arrière. Les tissus intercostaux sont divisés et la paroi correspondante enlevée en ménageant la plèvre si celle-ci est saine, ou bien en l'emportant avec, si elle est atteinte.

Après hémostase, le lambeau cutané est rabattu et fixé par des sutures.

§ 2. — Thoracectomie pour empyème chronique

1° Procédé de Schede. — Une large incision en U à concavité supérieure, part en avant du bord inférieur du grand pectoral, descend jusqu'au rebord costal, suit le sinus costodiaphragmatique d'avant en arrière et remonte entre l'omoplate et le rachis jusqu'à la 2e côte dessinant un vaste lambeau à pédicule supérieur renfermant l'omoplate dans sa cavité.

A grands traits on relève ce lambeau et on met les côtes à nu.

Avec une forte cisaille, on résèque en bloc toute la paroi costopleurale que l'on coupe, en avant au niveau de l'articulation chondrocostale, en arrière en dehors du tubercule postérieur. On pince les intercostales sectionnées et après hémostase, on laisse retomber sur la vaste plaie le lambeau scapulo-cutané que l'on fixe par des sutures, en drainant à la partie inférieure.

A l'incision de Schede, Keen a préféré un U à concavité tournée en arrière, avec pédicule postérieur juxta-scapulaire.

2° Procédé de Tillmanns. — C'est une modification du précédent, dans lequel après résection très large de la plèvre, le lambeau cutané n'est pas suturé au pourtour de la plaie, mais sert uniquement à tapisser la partie de la cavité où adhère le poumon rétracté. Le reste de la plaie est livré à la cicatrisation secondaire ou épidermisé à la Thiersch.

VI. — DÉCORTICATION PLEURO-PULMONAIRE

Cette opération, imaginée et pratiquée par Delorme[1], consiste, après large ouverture de la cavité pleurale, à libérer le poumon de la plèvre épaissie qui l'emprisonne et empêche sa réexpansion, en décortiquant cet organe.

Par une résection temporaire fort étendue, on s'ouvre un large accès

[1] Delorme, *Gaz. des hôp.*, 1894, p. 94 et Xe *Congr. fr. de chir.*, 1896.

jusqu'au poumon rétracté. Les procédés de thoracotomie de Delorme, de Llobet et autres sont utilisables.

La plèvre ouverte, on nettoie rapidement à la curette le diaphragme, le médiastin, le poumon, la plèvre en enlevant le pus et les fongosités.

On procède alors à la décortication. En un endroit facilement accessible, la plèvre qui enserre le poumon est rayée au bistouri plutôt qu'incisée, dans une étendue de 2 à 5 centimètres, et sur une faible profondeur. Avec la sonde cannelée, on écarte les lèvres de l'incision jusqu'à ce que l'on aperçoive la surface lisse et la couleur gris bleuâtre du poumon. Alors la sonde cannelée est promenée délicatement contre la face profonde de la membrane enveloppante, parallèlement à elle, en se rapprochant plus de la coque que du poumon. La coque suffisamment dégagée, la libération se poursuit aux ciseaux mousses, à la spatule ou avec l'index. Un, deux, trois, quatre doigts puis toute la main sont successivement introduits sous la coque friable, dont l'orifice éclate plus ou moins, et dégagent facilement le lobe correspondant. Chaque lobe est ainsi libéré successivement. Dans les cas favorables, on voit le poumon se déplisser rapidement, se dégager, faire hernie et venir remplir la cavité pleurale. Lorsque ce dégagement a tendance à se faire trop vite, il faut libérer simultanément et non successivement chacun des lobes afin de ne pas être gêné par la présence d'un lobe déjà complètement déplissé.

VII. — PNEUMOTOMIE

C'est l'incision du poumon. On y a eu recours, jusqu'à présent, pour l'évacuation et le drainage de cavités telles que les *cavernes tuberculeuses* et les *dilatations bronchiques ;* pour le traitement des *foyers gangréneux* et des *abcès pulmonaires* de toute origine (corps étrangers, plaies par armes à feu, pneumonies diverses, pyohémie, actinomycose) ; enfin, pour le traitement des *kystes hydatiques* du poumon.

Mais toutes ces applications de la pneumotomie ne semblent pas devoir se maintenir à l'heure actuelle. On ne songe guère plus au traitement chirurgical des cavernes tuberculeuses ; Reclus le rejette formellement, et avec raison. Il en est à peu près de même des bronchectasies ; le gain thérapeutique est vraiment minime, hors de toute proportion avec la gravité de l'opération. Les *foyers gangréneux*, les *abcès* et les *kystes hydatiques* restent les seules sources d'indication opératoire ; encore, pour les premiers, demandera-t-on qu'ils soient circonscrits, assez volumineux et accompagnés de phénomènes septiques.

La pneumotomie, suivant les cas et suivant le chirurgien, se fait *en une seule séance* ou *en deux séances distinctes*. Mais *toujours*, pour *placer* l'incision des parties molles extérieures et la résection costale préliminaires, on doit *d'abord* se guider d'après les données de l'exploration physique (inspection, percussion, auscultation, radioscopie) et de la ponction exploratrice, toujours vérifiées elles-mêmes par des médecins compétents.

[1] Reclus, *Congr. de chir.*, p. 42, 1895. Voy. aussi d'Azincourt, *Des résultats de l'intervention chirurgicale dans les bronchectasies*. Th Paris, 1896. — Morillon, *Pneumotomie dans les abcès aigus du poumon*, th. Paris, 1897. — Brésard, *Etudes de chirurgie pulmonaire*, th. Paris, 1897. — Tuffier, De la chirurgie du poumon, *Sem. méd.* p. 310, 1897.

1° Pneumotomie en une séance. — 1er *temps :* **Incision des parties molles extérieures et résection costale.** — Le patient étant couché sur le côté opposé, le bras du côté malade relevé, et l'anesthésie chloroformique étant complète, diviser les parties molles extérieures jusqu'au plan costal par une incision en U, en I, en ⊢, comme on voudra, mais *très large ;* et disséquer le ou les lambeaux musculo-cutanés.

A l'exemple de Krause, réséquer une ou plusieurs côtes d'après la méthode sous-périostée, enlever les muscles intercostaux correspondants en hémostasiant les artères intercostales et réséquant les nerfs, et mettre ainsi la plèvre pariétale à découvert sur une grande étendue.

2e *temps :* **Exploration de la plèvre, puis incision de la plèvre et du poumon.** — Il faut d'abord s'assurer si la plèvre est libre, si elle adhère déjà au poumon, et dans quelle étendue.

1er cas. — La plèvre est-elle libre, on la trouve « mince, souple, transparente » ; on distingue derrière elle, indépendants, les mouvements d'ascension et de descente du poumon ; au besoin, on vérifie cette indépendance en enfonçant une aiguille dans le poumon ; elle suit les oscillations de ce

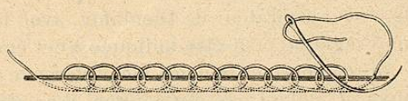

Fig. 759. — Surjet à arrière-point (Schwartz).

dernier. En ce cas, si le bistouri allait délibérément au poumon, l'air extérieur *pourrait* produire, en pénétrant dans la cavité pleurale, un pneumothorax plus ou moins accentué qui *peut* être dangereux, fatal même, par le collapsus subit du poumon ; cependant la mort est *très rare*. D'autre part, l'ouverture ultérieure du foyer gangréneux ou de l'abcès risquerait d'infecter la cavité pleurale par le passage ou l'insinuation de matières septiques. Pour éviter ces deux périls, — lorsqu'on veut ou qu'il faut opérer en une seule séance, — on a aujourd'hui à sa disposition : trois artifices opératoires qui permettent de séquestrer la future voie du bistouri ou du couteau Paquelin : le premier (de Cérenville-Roux) consiste à suturer circulairement la plèvre pariétale et la surface du poumon, d'une manière hermétique, notamment avec le *surjet à arrière-point* de Roux (fig. 759) ; le deuxième, à décoller la plèvre tout autour de la brèche, selon la pratique de Tuffier, la pression atmosphérique l'applique intimement contre le poumon ; le troisième (Quénu et Longuet), à fixer le poumon aux côtes sans déchirer la plèvre (*costo-pneumopexie*).

Jusqu'à plus ample informé, l'emploi d'une de ces trois précautions, de

la première surtout, paraît plus prudent que l'incision directe et large de la plèvre pariétale, non redoutée par Krause, Kœnig, Ricard, W. Keen et quelques autres chirurgiens. H. Delagenière a insisté de son côté sur l'innocuité du pneumothorax établi progressivement.

En cas de collapsus, on peut couper court à l'alerte qui en résulte *en harponnant rapidement le poumon et en l'amenant de vive force entre les lèvres de la plaie, où on le fixe* : manœuvre qui a bien réussi à Müller, à Bayer, à Tuffier.

Les deux plèvres étant donc accolées d'une manière ou de l'autre, on les incise transversalement, ainsi que la couche superficielle du poumon, avec le bistouri ou le couteau Paquelin. On arrive ainsi au troisième temps de l'opération, qui sera exposé tout à l'heure.

2e cas. — La plèvre pariétale est-elle adhérente, on la trouve plus ou moins épaisse, opaque, jaunâtre ou ardoisée ; une aiguille engagée dans le poumon reste immobile.

Alors, après avoir déterminé aussi bien que possible l'étendue de l'adhérence, — sans craindre le pneumothorax ni l'infection pleurale secondaire, — on peut immédiatement inciser la plèvre et le poumon.

3e *temps* : **Recherche et ouverture du foyer gangréneux ou de l'abcès**. — Si la lésion est superficielle, on y arrive vite en continuant à diviser le poumon avec le thermocautère. Si elle est plus ou moins profonde, on explore l'organe en divers sens avec l'aspirateur de Dieulafoy, avec la sonde cannelée, avec le doigt ; aucune règle ne peut être indiquée à cet égard. La collection trouvée, on l'ouvre largement avec le doigt, de préférence à tout instrument. Si l'on n'a rien trouvé, il ne faut pas désespérer ; il se peut, et des faits le démontrent, que quelques jours ou quelques semaines après, la collection cherchée s'ouvre d'elle-même dans le trajet opératoire.

4e *temps* : **Drainage de la cavité**. — S'abstenir de tout curage, dans la crainte de ruptures vasculaires importantes, ne point pratiquer de lavage intra-pulmonaire, et placer simplement un long drain, qui est fixé à la manière ordinaire.

2° Pneumotomie en deux séances. — On peut y avoir recours lorsque, après le premier temps de la précédente opération, on a reconnu l'absence d'adhérences pleurales protectrices, et que l'opération n'a pas un caractère absolument urgent.

La plèvre une fois mise à nu, afin de créer des adhérences, on l'incise avec précaution, et l'on panse simplement la brèche avec des bandelettes de gaze iodoformée ; ou bien, avant de la panser, on suture en collerette avec un surjet de catgut les deux lèvres de la plèvre pariétale à la surface du poumon. Si celui-ci s'est affaissé sous la pénétration de l'air à l'ouverture de la plèvre, on va de suite le saisir au moyen d'une longue pince à mors dentés, et on l'amène à la paroi pour l'y fixer par suture, comme il vient

d'être dit. Les quintes de toux et la respiration artificielle servent aussi, au besoin, à rétablir l'expansion pulmonaire.

Au bout de cinq à six jours, lorsque les adhérences sont assez solidement formées, on ouvre la collection gangréneuse ou purulente au thermocautère, et l'on draine.

L'opération est beaucoup plus facile quand il s'agit d'un kyste hydatique, la tumeur formant souvent une saillie notable à la paroi thoracique ; il me semble également préférable de la faire en une seule séance, après suture séquestrante pleuro-pulmonaire ou pleuro-kystique.

Souvent, lorsqu'on a affaire à un foyer gangréneux ou à un abcès superficiel, l'examen pré-opératoire est heureusement assez sûr pour conduire directement le chirurgien sur le siège même de la lésion ; mais d'autres fois, si l'on arrive sur une plèvre saine au fond de la brèche thoracique, on est forcé d'hésiter et de rechercher le mal dans les parages. C'est pour ces cas que Bazy, depuis le Congrès de chirurgie de 1895, préconise l'*incision exploratrice* de la plèvre et que Tuffier préfère sa méthode d'exploration par le *décollement pleuro-pariétal*. Quel est le meilleur de ces deux moyens de diagnostic ? On ne saurait le dire encore. Nous croyons cependant que l'incision est susceptible de donner des renseignements plus précis, et qu'elle est, d'autre part, sans danger, si on la fait petite et si l'on entoure le doigt explorateur avec des compresses de gaze, comme le recommande Bazy, afin de réduire au minimum la pénétration de l'air.

VIII. — PNEUMECTOMIE

La pneumectomie est la résection du poumon. On l'a pratiquée plusieurs fois pour la tuberculose, mais deux seuls malades ont résisté à l'opération, et l'un d'eux, celui de Tuffier, a pu même être montré en état de santé parfaite, deux et quatre mois après la résection de son sommet droit (noyau du volume d'une noix). On peut se demander avec Reclus, « s'il n'aurait pas guéri de même en l'absence de toute intervention chirurgicale ». Mais ce n'est là, à la vérité, qu'une hypothèse. Il n'en est pas moins acquis pour la presque totalité des chirurgiens que le traitement de la tuberculose pulmonaire doit être *entièrement* laissé à la médecine.

La pneumectomie trouvera peut-être *à l'avenir* son application dans le cancer primitif et limité du poumon, si jamais le diagnostic arrive à être posé de très bonne heure. Pour le moment, il est toujours trop tard lorsqu'on reconnaît cette affection, ou lorsqu'on a seulement des raisons de la soupçonner ; et, par conséquent, il ne saurait être question de pneumectomie typique et intentionnelle. Les résections de poumons faites jusqu'à ce jour se rapportent uniquement à des cas de cancer de la paroi thoracique (Krönlein, W. Müller, Weinlechner, Péan) qui s'étaient propagées insidieusement au parenchyme pulmonaire ; elles ont été faites la main forcée par les circonstances, et alors leur manuel se confond avec celui de l'opération fondamentale : la *thoracectomie*.

Restent les hernies traumatiques du poumon irréductibles, comme source d'indication possible.

Le manuel opératoire varie nécessairement, suivant qu'il s'agit d'une *pneumectomie intra-thoracique* ou d'une *pneumectomie extrathoracique ;* celle-ci comporte, à son tour, quelques modifications selon l'état des téguments (téguments intacts, solution de continuité, sphacèle). Mais, en tout cas, l'exérèse pulmonaire ne doit jamais se faire que selon les modes de section mousse, de préférence avec le cautère Paquelin.

Nous nous bornons à ces données générales, vu l'extrême rareté de la pneumectomie.

II

PÉRICARDE ET CŒUR

I. — PÉRICARDOCENTÈSE

La *péricardocentèse* ou paracentèse du péricarde, pratiquée pour la première fois en 1819 par Roméro (de Barcelone), est la ponction de cette séreuse.

On ne l'emploie guère plus : 1° que comme moyen de diagnostic ; 2° à titre palliatif ou curatif, que dans les épanchements séreux ou séro-fibrineux du péricarde. On la fait « le vide à la main », avec l'un des aspirateurs qui servent également à la thoracentèse.

1° Procédé ordinaire (**en dehors des vaisseaux mammaires**). — Lieu d'élection : *le cinquième espace intercostal gauche* (H. Roger, Béhier, Raynaud), juste au-dessus de la sixième côte, à 5 ou 6 centimètres de la ligne médiane du sternum (Aran, Roberts) ; ce lieu d'élection est situé *en dehors* des vaisseaux mammaires internes, *en dedans* du repli pleural et du bord pulmonaire gauches, et correspond exactement à la partie découverte et directement accessible de la base du sac péricardique.

Toutes les précautions aseptiques étant prises, le lieu d'élection déterminé et indiqué, le vide établi dans l'aspirateur, le malade demi-assis sur son lit, enfoncer le trocart ou l'aiguille à angle droit par un lent mouvement de vrille ; faire ouvrir le robinet du tube d'apport ; continuer à engager l'aiguille ou le trocart jusqu'à une profondeur de 2 à 3 centimètres, ou plutôt jusqu'à ce qu'on voie apparaître le liquide dans l'aspirateur. On s'arrête là si l'on a trouvé du pus, pour le soumettre à l'examen bactériologique, ou bien on passe immédiatement à une autre opération, *l'incision du péricarde.*

Si le liquide est séreux, évacuer le péricarde lentement, mais jamais à fond ; retirer le trocart ou l'aiguille, et fermer la petite piqûre avec une ou plusieurs couches de gaze collodionnée.

2° Procédé de Delorme et de Mignon[1] (**en dedans des vaisseaux mammaires**). — Ces deux chirurgiens, d'après leur expérimentation sur le cadavre, ont établi le procédé suivant, qui offrirait plus de sécurité contre la lésion des vaisseaux mammaires et la transfixion pleuro-pulmonaire, « en rasant le sternum, puis en décollant et réclinant le bord pleural gauche recherché de parti pris derrière le sternum.

« Pratiquer une petite incision cutanée à cheval sur le bord gauche du sternum, au niveau du quatrième ou du cinquième espace intercostal. »

Enfoncer l'aiguille de l'aspirateur au ras du sternum, puis lui faire suivre sa face postérieure dans une étendue de 1 centimètre.

La pousser enfin directement un peu en bas et en arrière à une profondeur de quelques centimètres jusqu'à ce que le liquide pénètre dans l'aspirateur. L'aiguille arrive ainsi en longeant la face antérieure du cœur dans le sinus péricardique antéro-inférieur.

On ne peut contester que ce procédé soit parfaitement conçu et fondé sur des données exactes ; mais on doit remarquer, d'autre part, que le bord antérieur du poumon gauche est le plus souvent refoulé en arrière et en dehors par l'épanchement péricardique, refoulement assez considérable pour laisser entre le sternum et le bord pulmonaire l'espace disponible qu'on a utilisé jusqu'ici. Quant au siège des vaisseaux mammaires, il est invariable ; en se portant à 2 centimètres en dehors du sternum, on est toujours certain de les éviter.

Quel que soit, en tout cas, le procédé préféré, on renouvelle la ponction au bout de quelques jours lorsque l'épanchement s'est reproduit et qu'il donne lieu encore à des phénomènes graves. Plusieurs ponctions peuvent être nécessaires pour la guérison. On ne doit jamais faire de lavage, on ne fait plus d'injection iodée ou autre analogue.

La paracentèse du péricarde expose à la blessure du cœur et à la perforation pleuro-pulmonaire. Sauf confusion d'une dilatation ventriculaire ou d'une symphyse cardiaque avec un épanchement péricardique, on évite le premier accident en enfonçant l'aiguille peu à peu, « le vide à la main », et, au besoin, en s'arrêtant, puis rétrogradant si l'aiguille est animée, à un moment donné, de mouvements particuliers synchrones aux battements cardiaques. Il est probable, du reste, que maintes fois le cœur a été piqué, perforé même, sans qu'il en soit résulté le moindre accident. Quant à la traversée de la plèvre et du poumon, elle est sans conséquence lorsque le contenu péricardique est aseptique ; elle peut être fort dangereuse dans le cas contraire. C'est pourquoi Terrier et Lejars conseillent de faire toujours une ponction exploratrice à la seringue de Pravaz sur le bord sternal, dans le 5me espace, en dirigeant l'aiguille en bas et en dedans. Si le liquide parait aseptique, la ponction évacuatrice par le procédé ordinaire, en dehors des vaisseaux mammaires, est permise. Dans le cas contraire, il faut recourir au procédé de Delorme et Mignon, qui permet d'éviter la plèvre.

La paracentèse du péricarde est en somme, par elle-même, une opération bénigne. Elle est surtout curative dans les épanchements séreux de nature rhumatismale ; et elle soulage presque toujours les malades incurables.

[1] Delorme et Mignon, *Acad. de méd*, 17 décembre 1895 ; *Rev. de chir.*, oct.-déc. 1895 et janv. 1896.