Restent les hernies traumatiques du poumon irréductibles, comme source d'indication possible.

Le manuel opératoire varie nécessairement, suivant qu'il s'agit d'une *pneumectomie intra-thoracique* ou d'une *pneumectomie extrathoracique ;* celle-ci comporte, à son tour, quelques modifications selon l'état des téguments (téguments intacts, solution de continuité, sphacèle). Mais, en tout cas, l'exérèse pulmonaire ne doit jamais se faire que selon les modes de section mousse, de préférence avec le cautère Paquelin.

Nous nous bornons à ces données générales, vu l'extrême rareté de la pneumectomie.

II

PÉRICARDE ET CŒUR

I. — PÉRICARDOCENTÈSE

La *péricardocentèse* ou paracentèse du péricarde, pratiquée pour la première fois en 1819 par Roméro (de Barcelone), est la ponction de cette séreuse.

On ne l'emploie guère plus : 1° que comme moyen de diagnostic ; 2° à titre palliatif ou curatif, que dans les épanchements séreux ou séro-fibrineux du péricarde. On la fait « le vide à la main », avec l'un des aspirateurs qui servent également à la thoracentèse.

1° Procédé ordinaire (**en dehors des vaisseaux mammaires**). — Lieu d'élection : *le cinquième espace intercostal gauche* (H. Roger, Béhier, Raynaud), juste au-dessus de la sixième côte, à 5 ou 6 centimètres de la ligne médiane du sternum (Aran, Roberts) ; ce lieu d'élection est situé *en dehors* des vaisseaux mammaires internes, *en dedans* du repli pleural et du bord pulmonaire gauches, et correspond exactement à la partie découverte et directement accessible de la base du sac péricardique.

Toutes les précautions aseptiques étant prises, le lieu d'élection déterminé et indiqué, le vide établi dans l'aspirateur, le malade demi-assis sur son lit, enfoncer le trocart ou l'aiguille à angle droit par un lent mouvement de vrille ; faire ouvrir le robinet du tube d'apport ; continuer à engager l'aiguille ou le trocart jusqu'à une profondeur de 2 à 3 centimètres, ou plutôt jusqu'à ce qu'on voie apparaître le liquide dans l'aspirateur. On s'arrête là si l'on a trouvé du pus, pour le soumettre à l'examen bactériologique, ou bien on passe immédiatement à une autre opération, *l'incision du péricarde.*

Si le liquide est séreux, évacuer le péricarde lentement, mais jamais à fond ; retirer le trocart ou l'aiguille, et fermer la petite piqûre avec une ou plusieurs couches de gaze collodionnée.

2° Procédé de Delorme et de Mignon[1] (**en dedans des vaisseaux mammaires**). — Ces deux chirurgiens, d'après leur expérimentation sur le cadavre, ont établi le procédé suivant, qui offrirait plus de sécurité contre la lésion des vaisseaux mammaires et la transfixion pleuro-pulmonaire, « en rasant le sternum, puis en décollant et réclinant le bord pleural gauche recherché de parti pris derrière le sternum.

« Pratiquer une petite incision cutanée à cheval sur le bord gauche du sternum, au niveau du quatrième ou du cinquième espace intercostal. »

Enfoncer l'aiguille de l'aspirateur au ras du sternum, puis lui faire suivre sa face postérieure dans une étendue de 1 centimètre.

La pousser enfin directement un peu en bas et en arrière à une profondeur de quelques centimètres jusqu'à ce que le liquide pénètre dans l'aspirateur. L'aiguille arrive ainsi en longeant la face antérieure du cœur dans le sinus péricardique antéro-inférieur.

On ne peut contester que ce procédé soit parfaitement conçu et fondé sur des données exactes ; mais on doit remarquer, d'autre part, que le bord antérieur du poumon gauche est le plus souvent refoulé en arrière et en dehors par l'épanchement péricardique, refoulement assez considérable pour laisser entre le sternum et le bord pulmonaire l'espace disponible qu'on a utilisé jusqu'ici. Quant au siège des vaisseaux mammaires, il est invariable ; en se portant à 2 centimètres en dehors du sternum, on est toujours certain de les éviter.

Quel que soit, en tout cas, le procédé préféré, on renouvelle la ponction au bout de quelques jours lorsque l'épanchement s'est reproduit et qu'il donne lieu encore à des phénomènes graves. Plusieurs ponctions peuvent être nécessaires pour la guérison. On ne doit jamais faire de lavage, on ne fait plus d'injection iodée ou autre analogue.

La paracentèse du péricarde expose à la blessure du cœur et à la perforation pleuro-pulmonaire. Sauf confusion d'une dilatation ventriculaire ou d'une symphyse cardiaque avec un épanchement péricardique, on évite le premier accident en enfonçant l'aiguille peu à peu, « le vide à la main », et, au besoin, en s'arrêtant, puis rétrogradant si l'aiguille est animée, à un moment donné, de mouvements particuliers synchrones aux battements cardiaques. Il est probable, du reste, que maintes fois le cœur a été piqué, perforé même, sans qu'il en soit résulté le moindre accident. Quant à la traversée de la plèvre et du poumon, elle est sans conséquence lorsque le contenu péricardique est aseptique ; elle peut être fort dangereuse dans le cas contraire. C'est pourquoi Terrier et Lejars conseillent de faire toujours une ponction exploratrice à la seringue de Pravaz sur le bord sternal, dans le 5me espace, en dirigeant l'aiguille en bas et en dedans. Si le liquide parait aseptique, la ponction évacuatrice par le procédé ordinaire, en dehors des vaisseaux mammaires, est permise. Dans le cas contraire, il faut recourir au procédé de Delorme et Mignon, qui permet d'éviter la plèvre.

La paracentèse du péricarde est en somme, par elle-même, une opération bénigne. Elle est surtout curative dans les épanchements séreux de nature rhumatismale ; et elle soulage presque toujours les malades incurables.

[1] Delorme et Mignon, *Acad. de méd*, 17 décembre 1895 ; *Rev. de chir.*, oct.-déc. 1895 et janv. 1896.

La statistique de Bernheim, qui comprend tous les faits connus jusqu'en 1887, attribue 35 p. 100 de guérisons à la paracentèse du péricarde : chiffre qui est aussi celui de Delorme et Mignon dans leur mémoire.

II. — PÉRICARDOTOMIE

C'est l'incision du péricarde.

On la préfère maintenant, et avec raison, à la ponction évacuatrice toutes les fois qu'on a trouvé ou diagnostiqué du pus dans le péricarde, quelles que soient la cause et la nature de la suppuration. Le pyopéricarde est même son indication principale.

Comme pour la pleurotomie, nous distinguerons une *péricardotomie intercostale* et une *péricardotomie costale ou plutôt chondro-costale*, c'est-à-dire avec résection préliminaire d'un ou de plusieurs arcs costaux correspondants.

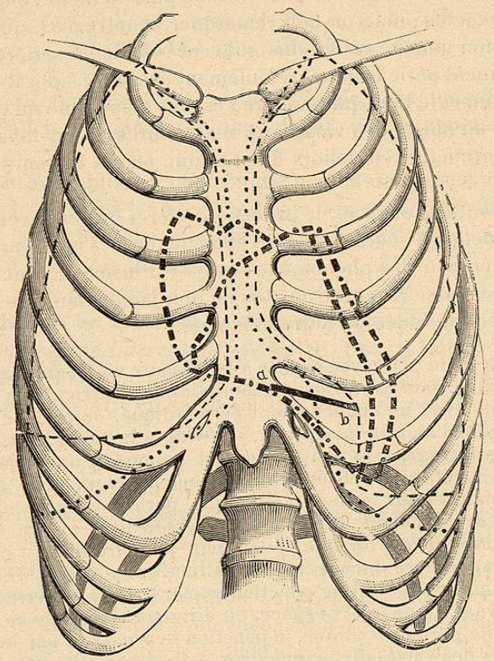

Fig. 760. — Péricardotomie intercostale.

1° Péricardotomie intercostale. — Après avoir déterminé le bord gauche du sternum entre la 5e et la 6e côte, faire une incision cutanée transversale de 5 centimètres qui commence sur le sternum lui-même et qui s'étende du côté gauche au milieu du cinquième espace, *lieu d'élection* (fig. 760, *a b*).

Diviser dans la même étendue toutes les parties sous-jacentes, couche par couche, jusqu'à ce qu'on arrive sur les vaisseaux mammaires internes situés à 6-8 millimètres du sternum au-devant du muscle triangulaire.

Diviser les vaisseaux entre deux ligatures, puis à petits coups, le muscle triangulaire, jusqu'à ce qu'on tombe sur un tissu conjonctif lâche jaunâtre, qui est le tissu de remplissage du médiastin antérieur et le tissu sous-pleural.

Avec un crochet mousse, refouler en dehors le cul-de-sac antérieur de la plèvre et le bord correspondant du poumon.

Reconnaître le péricarde à son siège, à sa densité, à la résistance et à l'aspect blanc mat de son feuillet pariétal. Le saisir, si possible, au milieu de la plaie avec une pince dentée, et l'attirer en avant contre la paroi thoracique s'il est encore à quelque distance ; cette précaution est inutile quand la poche très distendue est déjà appliquée contre la paroi. Dans un cas comme dans l'autre, par précaution, afin d'éviter le retrait ultérieur du péricarde et ses divers inconvénients, suturer le péricarde avec du catgut aux deux lèvres musculo-aponévrotiques de la plaie intercostale.

Inciser largement le péricarde avec la pointe du bistouri ; lorsque le liquide (pus ou sang) s'est écoulé au dehors, faire, au besoin, la toilette de la partie accessible du péricarde au moyen de curettes mousses.

Installer un gros drain souple ou une mèche de gaze dans le péricarde et appliquer une pansement sec absorbant. Aucun lavage dans le péricarde, à moins de décomposition putride des exsudats.

2° Péricardotomie chondro-costale. — On peut adresser à la précédente opération les mêmes reproches qu'à la pleurotomie intercostale : étroitesse plus ou moins gênante de la boutonnière thoracique et pincement ultérieur possible du drain. Aussi avons-nous fait remarquer depuis longtemps que l'ablation du sixième cartilage costal permettrait d'arriver plus facilement au péricarde. Gussenbauer a mis en pratique, et avec succès, une idée analogue, en réséquant une partie de la 5e côte, chez un garçon de quinze ans qui avait un pyopéricarde consécutif à une ostéomyélite. Nous proposons donc à nouveau d'ajouter régulièrement à la péricardotomie classique (pour empyème) la résection préliminaire du cinquième ou du sixième cartilage costal et, au besoin, de l'extrémité antérieure de la côte correspondante : *péricardotomie uni-chondrale ou uni-chondro-costale*.

Voici le procédé recommandé également par Ollier dans le même but, et modifié sur quelques points par Durand (de Lyon).

« 1° Incision cutanée sur le cinquième cartilage costal, parallèle à celui-ci et longue de 6 à 8 centimètres. Elle doit commencer sur la ligne médiane ;

« 2° Isolement et dénudation du cartilage à l'aide du bistouri ;

« 3° Résection du cartilage en le séparant d'abord des attaches sternales et en le soulevant de dedans en dehors, puis ligature des vaisseaux mammaires internes ;

« 4° Décollement du muscle triangulaire du sternum avec les doigts qui

se portent sur la ligne médiane, sous le sternum, en refoulant la plèvre. Le péricarde se découvre ainsi à son tour ; au besoin, entailler avec la gouge le bord du sternum. »

III. — TRAITEMENT CHIRURGICAL DE LA SYMPHYSE CARDO-PÉRICARDIQUE

Voulant appliquer au cœur l'opération qu'il avait conçue si heureusement sous le nom de *décortication du poumon*, Delorme[1] a proposé une opération « qui consiste dans la section ou la destruction des adhérences cardo-péricardiques ».

Ces adhérences sont souvent faciles à séparer quand elles sont générales et qu'elles ne sont pas trop anciennes. Dans les cas de brides, « leur section est presque toujours possible, et ne demande qu'un peu de prudence. Les brides répondent, le plus souvent, à la pointe du cœur ou à son bord gauche ». L'opération convient « surtout aux jeunes sujets, à cœur peu dilaté, qui ne sont pas arrivés à la période de dégénérescence ou de cachexie cardiaque ».

Procédé de Delorme. — « Au niveau du cinquième cartilage costal, ouvrir la brèche pariétale de 7 à 8 centimètres qui permettra d'atteindre le péricarde un peu au-dessus de son insertion diaphragmatique.

Une fois arrivé sur le péricarde, l'inciser horizontalement ; puis, soulevant la lèvre supérieure de la section pour se donner du jour, chercher à dégager les adhérences sur le bord droit du cœur, le plus accessible.

Si les adhérences sont totales et leur séparation assez facile, augmenter la brèche thoracique par l'incision linéaire du quatrième espace et par la résection chondrale du quatrième cartilage, en prolongeant cette dernière plus en dehors que pour l'incision péricardique ordinaire, quoique avec les mêmes précautions, etc. (Voy. Mignon et Delorme, *Rev. de Chir.*, octobre-novembre 1896) ; au besoin, se donner encore du jour par une excision peu étendue du troisième cartilage.

Après avoir séparé le péricarde pariétal de bas en haut, l'inciser linéairement sur le doigt qui le soulève, et poursuivre son dégagement, exclusivement, sur le ventricule et l'origine des gros vaisseaux. La minceur des oreillettes commande de s'abstenir de toute action à leur niveau.

Le doigt, des instruments mousses, des ciseaux mousses agissant sur ou contre le péricarde pariétal, serviront au dégagement.

Une fois dégagée, conserver ou exciser la portion du péricarde séparée ; une adhérence partielle serait chargée sur le doigt et coupée avec des ciseaux mousses, toujours en se rapprochant du péricarde pariétal.

Si les adhérences étaient trop intimes pour permettre une séparation, se contenter de la section du péricarde à ses attaches diaphragmatiques antérieures, depuis le bord gauche du sternum jusqu'au niveau de la pointe du cœur, sans atteindre le phrénique gauche... On fait ainsi disparaître les dépressions sous-costales qui tiennent à ces attaches.

[1] Delorme, *Bull. et Mém. de la Soc. de chir.*, 1898, p. 918.

Si, au cours de ces diverses opérations, et surtout de la dernière, on rencontrait une médiastinite adhésive, rompre avant tout les adhérences péricardiques externes dans toute leur étendue chondro-sternale. »

L'opération nouvelle de Delorme n'a pas été encore, que nous sachions, appliquée sur le vivant.

IV. — PLAIES DU PÉRICARDE ET DU CŒUR[1]

Le traitement opératoire des plaies du cœur et du péricarde est une des acquisitions les plus récentes et les plus brillantes de la chirurgie. Nous le résumerons dans ses traits essentiels.

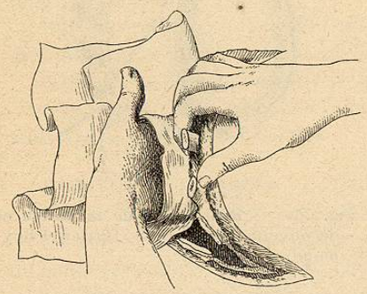

Fig. 761. — Décollement de la plèvre costale (Terrier et Reymond).

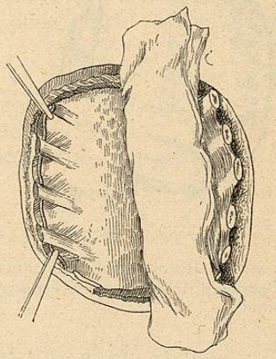

Fig. 762. — Relèvement du volet costal. Pincement de la mammaire interne (Terrier et Reymond).

1° Anesthésie. — Utile pour quelques-uns (Fontan, Villar), elle est considérée comme nuisible par d'autres (Parrozani, Giordano). On l'emploiera ou on la rejettera suivant l'état du blessé.

2° Résection temporaire de la paroi thoracique. — Par une large incision en U, on relève un lambeau cutanéo-musculo-costal, dont le pédicule varie avec les auteurs. La base du lambeau peut en effet être verticale, oblique ou horizontale, et la concavité du lambeau regarder en arrière, en avant, en haut ou en bas.

Le tracé le plus commode et le plus employé aujourd'hui est celui de Fontan agrandi, lambeau à charnière externe située sur la région axillaire

[1] Cf. Terrier et Reymond, *XVe Congr. fr. de chir.*, 1902, p. 21. — Fontan, *ibid.*, p. 198. — Villar, *ibid.*, p. 221.

antérieure, dont le bord supérieur longe le bord supérieur de la 3e côte, tandis que le bord vertical suit le bord gauche du sternum en dedans de ce bord et que le bord inférieur emprunte le 6e espace intercostal. Ce lambeau comprend les 3e, 4e, 5e et 6e côtes.

Ces côtes sont sectionnées d'abord près du sternum, le 6e cartilage est d'abord libéré, puis excisé. Par cette petite brèche, le doigt ou la rugine se glisse, décolle les parties molles sous les articulations chondro-sternales des 5e, 4e et 3e cartilages qui sont coupés au ras du sternum.

Le bord interne du lambeau est saisi et soulevé avec la main droite, tandis que la main gauche coiffée d'une compresse se glisse entre la face profonde du volet et la plèvre pour décoller et refouler cette dernière aussi loin

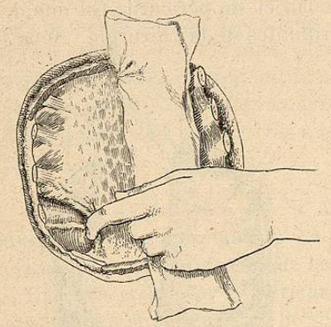

Fig. 763. — Décollement de la plèvre médiastine et du péricarde (Terrier et Reymond).

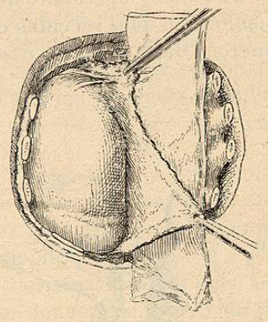

Fig. 764. — Relèvement de la plèvre et découverte du péricarde (Terrier et Reymond).

que possible en dehors (fig. 763). Les côtes sont alors brisées ou sectionnées à la base du lambeau; les côtes supérieure (3e) et inférieure (6e) sont coupées à la cisaille. Les intermédiaires (4e et 5e) sont fracturées en appuyant extérieurement un doigt au niveau où l'on veut déterminer la fracture.

Le lambeau est relevé prudemment en évitant d'ouvrir en bas la cavité abdominale.

Quant à la plèvre, si elle est intacte, il faut la récliner et la respecter, en la mettant à couvert sous une compresse ou un écarteur. Si elle est blessée, il faut l'explorer rapidement, faire s'il y a lieu l'hémostase du poumon, puis la fermer par une pince. (fig. 764).

3° Incision du péricarde. — Fixation du cœur. — Le péricarde est largement découvert. On l'ouvre, en incisant d'abord un pli saisi entre deux pinces, puis en agrandissant l'ouverture sur le doigt protecteur.

On le vide du sang et des caillots qu'il contenait.

On essaie alors de saisir et de fixer le cœur blessé. Le procédé le moins mauvais est celui de Carnabel qui use simplement de la main. Celle-ci fixe l'organe et arrête l'hémorragie par compression sans risquer de déchirer le

myocarde. Riche a plus récemment insisté à son tour sur la nécessité de fixer le cœur en le saisissant à pleine main gauche et en l'attirant au dehors.

4° Suture du cœur. — Une aiguille de Reverdin fine et courbe est préférable aux aiguilles de Hagedorn. On emploiera le catgut n° 3 ou la soie tressée. Un fil trop fin offre des désavantages. Le surjet est préférable aux points séparés.

L'aiguille doit piquer à 1 centimètre des bords de la plaie et ne pas pénétrer dans les cavités cardiaques. On peut l'enfoncer : pour le ventricule gauche, à 12 millimètres au niveau de la portion moyenne et 6 millimètres à la pointe ; pour le ventricule droit, à 3 millimètres au niveau de la partie moyenne et 2 millimètres à la pointe.

L'aiguille sera passée pendant la diastole et pendant l'inspiration (Fontan). Le premier nœud fait, le chef noué sera laissé long et servira à fixer le cœur. Le surjet sera serré juste assez pour suspendre l'hémorragie. On le fera double, en revenant de l'extrémité de la plaie vers le chef initial laissé long (Fontan).

Sur les oreillettes, la suture est délicate. La ligature en masse doit lui être préférée, car elle est plus rapide et plus simple (Villar).

S'il y a blessure d'une artère coronaire, elle sera liée.

S'il y a un corps étranger fiché dans le myocarde, on le retirera et on suturera la plaie qui en résulte.

5° Suture du péricarde. — L'hémostase terminée, le péricarde est nettoyé avec une compresse sèche puis suturé.

La suture du péricarde est parfois plus longue et plus difficile que celle du cœur, lorsque celui-ci tend à faire hernie.

Le drainage du péricarde et celui de la plèvre sont inutiles et nuisibles en principe (Terrier et Reymond). On ne les pratiquera que s'il y a menace d'infection.

6° Soins consécutifs. — Les injections de sérum artificiel recommandées par Fontan et si souvent employées, seraient pour Villar plus nuisibles qu'utiles. Elles distendent le cœur droit sans passer dans le cœur gauche. Mieux vaudrait au besoin faire des injections directes dans le système artériel par la carotide.

Lorsqu'il y a eu blessure de l'appareil pleuro-pulmonaire, avec pneumothorax, la trachéotomie et l'insufflation pulmonaire peuvent rendre quelques services.

II

MÉDIASTIN

Nous nous bornerons à indiquer rapidement les voies d'accès vers le médiastin antérieur et le médiastin postérieur.