antérieure, dont le bord supérieur longe le bord supérieur de la 3e côte, tandis que le bord vertical suit le bord gauche du sternum en dedans de ce bord et que le bord inférieur emprunte le 6e espace intercostal. Ce lambeau comprend les 3e, 4e, 5e et 6e côtes.

Ces côtes sont sectionnées d'abord près du sternum, le 6e cartilage est d'abord libéré, puis excisé. Par cette petite brèche, le doigt ou la rugine se glisse, décolle les parties molles sous les articulations chondro-sternales des 5e, 4e et 3e cartilages qui sont coupés au ras du sternum.

Le bord interne du lambeau est saisi et soulevé avec la main droite, tandis que la main gauche coiffée d'une compresse se glisse entre la face profonde du volet et la plèvre pour décoller et refouler cette dernière aussi loin

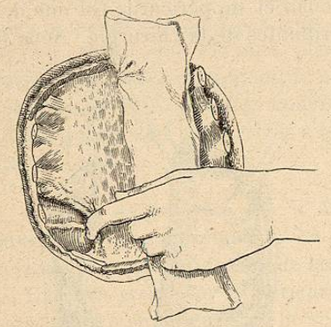

Fig. 763. — Décollement de la plèvre médiastine et du péricarde (Terrier et Reymond).

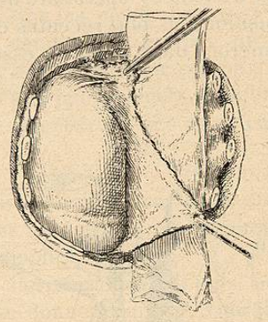

Fig. 764. — Relèvement de la plèvre et découverte du péricarde (Terrier et Reymond).

que possible en dehors (fig. 763). Les côtes sont alors brisées ou sectionnées à la base du lambeau; les côtes supérieure (3e) et inférieure (6e) sont coupées à la cisaille. Les intermédiaires (4e et 5e) sont fracturées en appuyant extérieurement un doigt au niveau où l'on veut déterminer la fracture.

Le lambeau est relevé prudemment en évitant d'ouvrir en bas la cavité abdominale.

Quant à la plèvre, si elle est intacte, il faut la récliner et la respecter, en la mettant à couvert sous une compresse ou un écarteur. Si elle est blessée, il faut l'explorer rapidement, faire s'il y a lieu l'hémostase du poumon, puis la fermer par une pince. (fig. 764).

**3° Incision du péricarde. — Fixation du cœur.** — Le péricarde est largement découvert. On l'ouvre, en incisant d'abord un pli saisi entre deux pinces, puis en agrandissant l'ouverture sur le doigt protecteur.

On le vide du sang et des caillots qu'il contenait.

On essaie alors de saisir et de fixer le cœur blessé. Le procédé le moins mauvais est celui de Carnabel qui use simplement de la main. Celle-ci fixe l'organe et arrête l'hémorragie par compression sans risquer de déchirer le



myocarde. Riche a plus récemment insisté à son tour sur la nécessité de fixer le cœur en le saisissant à pleine main gauche et en l'attirant au dehors.

**4° Suture du cœur.** — Une aiguille de Reverdin fine et courbe est préférable aux aiguilles de Hagedorn. On emploiera le catgut n° 3 ou la soie tressée. Un fil trop fin offre des désavantages. Le surjet est préférable aux points séparés.

L'aiguille doit piquer à 1 centimètre des bords de la plaie et ne pas pénétrer dans les cavités cardiaques. On peut l'enfoncer : pour le ventricule gauche, à 12 millimètres au niveau de la portion moyenne et 6 millimètres à la pointe ; pour le ventricule droit, à 3 millimètres au niveau de la partie moyenne et 2 millimètres à la pointe.

L'aiguille sera passée pendant la diastole et pendant l'inspiration (Fontan). Le premier nœud fait, le chef noué sera laissé long et servira à fixer le cœur. Le surjet sera serré juste assez pour suspendre l'hémorragie. On le fera double, en revenant de l'extrémité de la plaie vers le chef initial laissé long (Fontan).

Sur les oreillettes, la suture est délicate. La ligature en masse doit lui être préférée, car elle est plus rapide et plus simple (Villar).

S'il y a blessure d'une artère coronaire, elle sera liée.

S'il y a un corps étranger fiché dans le myocarde, on le retirera et on suturera la plaie qui en résulte.

**5° Suture du péricarde.** — L'hémostase terminée, le péricarde est nettoyé avec une compresse sèche puis suturé.

La suture du péricarde est parfois plus longue et plus difficile que celle du cœur, lorsque celui-ci tend à faire hernie.

Le drainage du péricarde et celui de la plèvre sont inutiles et nuisibles en principe (Terrier et Reymond). On ne les pratiquera que s'il y a menace d'infection.

**6° Soins consécutifs.** — Les injections de sérum artificiel recommandées par Fontan et si souvent employées, seraient pour Villar plus nuisibles qu'utiles. Elles distendent le cœur droit sans passer dans le cœur gauche. Mieux vaudrait au besoin faire des injections directes dans le système artériel par la carotide.

Lorsqu'il y a eu blessure de l'appareil pleuro-pulmonaire, avec pneumothorax, la trachéotomie et l'insufflation pulmonaire peuvent rendre quelques services.

## II

## MÉDIASTIN

Nous nous bornerons à indiquer rapidement les voies d'accès vers le médiastin antérieur et le médiastin postérieur.

## § 1. — Voies d'accès sur le médiastin antérieur

Le médiastin antérieur peut être divisé en deux parties : supérieure, inférieure. La première correspond aux gros vaisseaux, la seconde au péricarde et au cœur.

A. *Partie supérieure*[1]. — Pour l'aborder, il faut réséquer temporairement ou définitivement la poignée du sternum, après l'avoir séparée des clavicules et des premiers cartilages costaux. Plusieurs procédés à peu près identiques ont été proposés. Nous résumerons brièvement les plus importants.

**1° Procédé de Burrell-Gay.** — Incision curviligne encadrant à distance l'articulation sterno-claviculaire droite. Relèvement du lambeau cutané, puis d'un volet ostéo-musculaire comprenant l'articulation sterno-claviculaire avec la partie attenante du manubrium et de la clavicule.

**2° Procédé de Milton.** — Incision médiane des téguments présternaux depuis la base du cou jusqu'à l'appendice xyphoïde. Libération des lèvres de l'incision. Dénudation à la rugine et surtout au doigt de la face postérieure du manubrium. Section médiane longitudinale du sternum à la scie maniée prudemment. Attaquer le sternum de haut en bas, tandis que les doigts ou un écarteur protègent les parties molles du cou. Dans le trait de scie, introduire un ciseau et le retourner en faisant levier, pour entr'ouvrir la fente sternale et y glisser le bec de deux puissants rétracteurs qui permettent de le faire bâiller davantage. Couper prudemment les fibres ligamenteuses qui unissent les deux valves sternales sur leur face postérieure. Ces valves s'écartent alors de 4 bons centimètres, découvrant le médiastin antérieur.

Le drainage du médiastin est souvent nécessaire. On peut le pratiquer par trois voies : *voie antérieure* — à travers le sternum à l'aide d'encoches suffisantes faites aux deux valves osseuses, ou d'une trépanation ; — *voie supérieure :* par le cou ; — *voie postérieure* à travers les deux médiastins. Le doigt pénètre facilement du médiastin antérieur dans le médiastin postérieur, en ménageant le péricarde, les vaisseaux et les plèvres. Il se dirige sur le côté droit du rachis vers la troisième ou la quatrième vertèbre dorsale Il suffit de réséquer l'angle postérieur des côtes correspondantes.

Ricard reproche à ce procédé de ne fournir qu'un jour insuffisant et d'augmenter la profondeur des organes médiastinaux parce que les deux valves sternales ne peuvent s'écarter qu'en se portant en avant.

**3° Procédé de Ricard.** — Ricard estime inutile et dangereux de chercher

[1] Cf. Milton, *The Lancet*, 26 janvier 1901, p. 243. — Ricard, Poirier, *Bull. et Mém. de la Soc. de chir.*, mars 1901, p. 304 et 321. — M. Auvray, *Chir. du médiastin antérieur*, Paris, Baillière, 1904.



à agir sur les organes médiastinaux au-dessous du troisième arc costal. A ce niveau, la trachée et l'origine de la bronche droite sont déjà à 10 centimètres de profondeur. Voici sa technique :

Incision en ⊂, dont la branche supérieure part de l'articulation sterno-claviculaire gauche, suit le bord externe de la fourchette sternale, dont le bord convexe descend verticalement à 4 centimètres en dehors du bord sternal droit et dont la branche inférieure passe par le troisième arc chondro-costal.

Disséquer le lambeau cutané. Désinsérer les parties molles des deux premiers espaces intercostaux droits, puis les cartilages costaux correspondants. Ruginer la face postérieure du manubrium. Morceller à la pince-gouge fine l'articulation sterno-claviculaire droite pour mieux ménager les gros vaisseaux. Couper transversalement l'os à la pince coupante. Renverser le lambeau osseux ou le supprimer.

**4° Procédé de Poirier.** — Tracer une incision en **U** dont les branches parallèles suivent les bords du sternum et dont la convexité passe par le deuxième cartilage costal. Disséquer et relever le lambeau jusqu'au cricoïde. Dégager la face postérieure du sternum ; glisser sous elle un large écarteur malléable ; désarticuler les clavicules. Saisir avec un davier la fourchette sternale et la renverser en bas.

**5° Procédé d'Auvray.** — Tracer une incision en ⊂, dont la branche supérieure passe à 1 centimètre au-dessous des clavicules, dont la branche verticale passe à deux travers de doigt en dehors du bord sternal droit et dont la branche inférieure correspond à la partie moyenne du 3e espace intercostal.

Couper la peau, le tissu cellulaire, le faisceau sternal des sterno-cléido-mastoïdiens ; respecter le faisceau claviculaire.

*a.* **Résection temporaire.** — Libérer seulement les lèvres de l'incision sans disséquer le lambeau cutanéo-musculaire. Avec la rugine et surtout avec le doigt, dénuder prudemment le squelette au ras de l'os dont il ne faut pas perdre le contact. Avec la scie à chaîne ou la pince coupante, sectionner les clavicules immédiatement en dedans de l'insertion des faisceaux claviculaires des muscles sterno-cléido-mastoïdiens. Couper les deux premiers cartilages droits, puis transversalement le corps sternal au niveau du 3e espace. Avec la main droite munie ou non d'un écarteur soulever le lambeau par sa partie convexe, tandis que la main gauche, coiffée d'une compresse, décolle et refoule les tissus, en ménageant soigneusement les plèvres. Forcer de la main droite sur le bord convexe, tandis que la main gauche appuie maintemant sur les articulations cléido-costales gauches qui se disjoignent, et permettent au lambeau de se renverser à gauche.

*b.* **Résection définitive.** — Libérer complètement le lambeau musculo-cutané, puis réséquer symétriquement le squelette à droite et à gauche.

B. ***Partie inférieure.*** — La plupart des procédés à volets utilisés pour la chirurgie du cœur sont ici applicables, mais particulièrement celui de Marion.

**Procédé de Marion.** — Incision commençant sur la 3e côte droite, traversant le sternum, s'arrondissant sur les cartilages costaux gauches, à 5 centimètres du bord sternal gauche et se terminant au niveau de l'appendice xyphoïde. Libérer les bords, dénuder puis couper les cartilages des 4e, 5e, 6e et 7e côtes. Couper transversalement le sternum au-dessous de la 3e côte. Soulever le lambeau et le rabattre à droite par disjonction des articulations chondro-sternales droites.

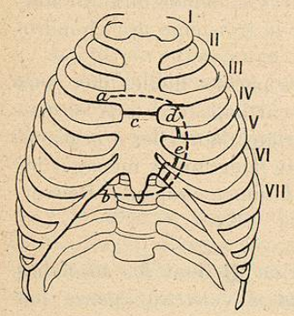

Fig. 765. — Procédé de Marion.

Ce procédé expose la région rétro-sternale. Il donne sur le cœur et le poumon gauche, un jour inférieur à celui que fournit le procédé de Fontan. (Voy. p. 741.)

## § 2. — Voies d'accès vers le médiastin postérieur[2]

Utilisées surtout pour les corps étrangers des bronches ou de l'œsophage.

**1° Procédé de Quénu.** — Soit à découvrir la bronche droite. Sujet couché sur le côté gauche, le bras gauche pendant. Incision de 14 centimètres, étendue de la 3e à la 8e côte, suivant le bord spinal de l'omoplate et pourvue à ses deux extrémités d'une incision transversale complémentaire. Disséquer, libérer et relever un lambeau cutanéo-musculaire à charnière rachidienne. Dénuder et reséquer les 3e, 4e, 5e et 6e côtes. On obtient un jour de 9 centimètres de long sur 7 centimètres de large. Décoller la plèvre et la rejeter en dehors, en la maintenant ainsi que le poumon avec une large valve malléable. Rejeter l'œsophage en dedans contre le rachis. Écarter en haut l'azygos ou la couper entre deux ligatures. Dans la profondeur, à 8 centimètres et demi, les doigts peuvent sentir les tubercules des cartilages trachéo-bronchiques.

**2° Procédé de Schwartz.** (Bronchotomie). — Le malade est couché sur le côté affecté, en position latéro-ventrale, le bras tombant. Incision en U à

[1] Marion, *Presse Médic.*, 1899, t. I, p. 148.

[2] Cf. Nassilof, *Vratch*, 1888, n° 25, p. 481. — Quénu et Hartmann, *Bull. et Mém. de la Soc. de chir.*, 1891, p. 82. — Potarca, th. de Bucarest, 1893. — Stoïanov, *Rev. de chir.*, 1899, t. XIX, p. 388. — Llobet, *Rev. de chir.*, 1900, t. XXII, p. 674. — Quénu, *Bull. et Mém. de la Soc. de chir.*, 27 mars 1901. — J.-L. Faure, *Bull. et Mém. de la Soc. de chir.*, 1903, t. XXIX, p. 122. — Schwartz, thèse de Paris, 1903.



convexité rachidienne, à branche moyenne longue de 12 centimètres et passant à 3 ou 4 centimètres du rachis — Disséquer et rabattre en dehors un volet musculo-cutané pour découvrir les côtes — Former et rabattre également en dehors un volet costal en faisant par voie sous-périostée la section des 5e, 6e, 7e et 8e côtes d'abord en dehors des apophyses transverses, à 4 centimètres de la ligne médiane, puis le plus en dehors possible. Ménager la plèvre pariétale. La libérer des côtes, puis décoller la plèvre médiastine et la récliner en dehors avec le poumon correspondant. Alors, *à droite* — découvrir l'œsophage en dedans avec le pneumogastrique droit qui le rejoint, l'azygos en haut, la bronche droite dans la concavité de la crosse de l'azygos. *A gauche*, découvrir l'aorte énorme, le pneumogastrique gauche, et la bronche gauche qu'il faut ouvrir en dehors du nerf.

**3° Procédé de J.-L. Faure.** (Découverte de l'œsophage.) — Cet auteur insiste particulièrement sur la nécessité pour avoir un jour large, de sectionner la première côte.

Malade couché sur le côté gauche, en position latéro-ventrale. Incision para-médiane allant du cou jusqu'à la 6e côte, entre la ligne épineuse et l'omoplate. Dénuder et réséquer de bas en haut sur une longueur de 3 ou 4 centimètres en dehors des apophyses transverses, la 6e côte puis la 5e, la 4e, la 3e, la 2e et la 1re. Celle-ci est simplement sectionnée. Aussitôt l'épaule s'écarte du rachis, tandis qu'un aide limite cet écartement pour empêcher les tiraillements excessifs du plexus brachial et des vaisseaux — Décoller et récliner en dehors la plèvre et le poumon que maintient une large valve. Acte spécial sur le médiastin. Fermeture de la plaie thoracique, après restauration de la première côte par une suture au fil d'argent, pour éviter la chute du moignon de l'épaule et parer aux troubles respiratoires.

# IV

# MAMELLE

## I. — OUVERTURE DES ABCÈS DU SEIN

**1° Abcès sous-aréolaires.** — On les ouvre d'un coup de pointe porté légèrement suivant la direction d'un rayon allant du mamelon à la circonférence de la glande.

**2° Abcès mammaires.** — On les incisera franchement toujours suivant une direction radiée. On se souviendra qu'ils sont souvent en bouton de chemise, et comprennent une collection superficielle et une collection profonde, qu'il faudra débrider également.

Lorsque la cavité purulente se prolonge en bas, ce qui est très fréquent, on devra, en se repérant avec la sonde cannelée, pratiquer une contre-ouverture au point déclive et drainer largement.