B. ***Partie inférieure.*** — La plupart des procédés à volets utilisés pour la chirurgie du cœur sont ici applicables, mais particulièrement celui de Marion.

Procédé de Marion. — Incision commençant sur la 3e côte droite, traversant le sternum, s'arrondissant sur les cartilages costaux gauches, à 5 centimètres du bord sternal gauche et se terminant au niveau de l'appendice xyphoïde. Libérer les bords, dénuder puis couper les cartilages des 4e, 5e, 6e et 7e côtes. Couper transversalement le sternum au-dessous de la 3e côte. Soulever le lambeau et le rabattre à droite par disjonction des articulations chondro-sternales droites.

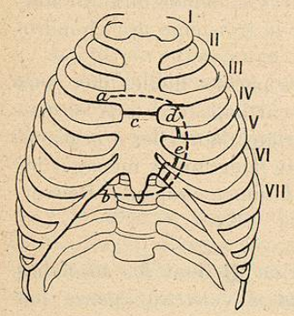

Fig. 765. — Procédé de Marion.

Ce procédé expose la région rétro-sternale. Il donne sur le cœur et le poumon gauche, un jour inférieur à celui que fournit le procédé de Fontan. (Voy. p. 741.)

§ 2. — Voies d'accès vers le médiastin postérieur[2]

Utilisées surtout pour les corps étrangers des bronches ou de l'œsophage.

1° Procédé de Quénu. — Soit à découvrir la bronche droite. Sujet couché sur le côté gauche, le bras gauche pendant. Incision de 14 centimètres, étendue de la 3e à la 8e côte, suivant le bord spinal de l'omoplate et pourvue à ses deux extrémités d'une incision transversale complémentaire. Disséquer, libérer et relever un lambeau cutanéo-musculaire à charnière rachidienne. Dénuder et reséquer les 3e, 4e, 5e et 6e côtes. On obtient un jour de 9 centimètres de long sur 7 centimètres de large. Décoller la plèvre et la rejeter en dehors, en la maintenant ainsi que le poumon avec une large valve malléable. Rejeter l'œsophage en dedans contre le rachis. Écarter en haut l'azygos ou la couper entre deux ligatures. Dans la profondeur, à 8 centimètres et demi, les doigts peuvent sentir les tubercules des cartilages trachéo-bronchiques.

2° Procédé de Schwartz. (Bronchotomie). — Le malade est couché sur le côté affecté, en position latéro-ventrale, le bras tombant. Incision en U à

[1] Marion, *Presse Médic.*, 1899, t. I, p. 148.

[2] Cf. Nassilof, *Vratch*, 1888, n° 25, p. 481. — Quénu et Hartmann, *Bull. et Mém. de la Soc. de chir.*, 1891, p. 82. — Potarca, th. de Bucarest, 1893. — Stoïanov, *Rev. de chir.*, 1899, t. XIX, p. 388. — Llobet, *Rev. de chir.*, 1900, t. XXII, p. 674. — Quénu, *Bull. et Mém. de la Soc. de chir.*, 27 mars 1901. — J.-L. Faure, *Bull. et Mém. de la Soc. de chir.*, 1903, t. XXIX, p. 122. — Schwartz, thèse de Paris, 1903.

convexité rachidienne, à branche moyenne longue de 12 centimètres et passant à 3 ou 4 centimètres du rachis — Disséquer et rabattre en dehors un volet musculo-cutané pour découvrir les côtes — Former et rabattre également en dehors un volet costal en faisant par voie sous-périostée la section des 5e, 6e, 7e et 8e côtes d'abord en dehors des apophyses transverses, à 4 centimètres de la ligne médiane, puis le plus en dehors possible. Ménager la plèvre pariétale. La libérer des côtes, puis décoller la plèvre médiastine et la récliner en dehors avec le poumon correspondant. Alors, *à droite* — découvrir l'œsophage en dedans avec le pneumogastrique droit qui le rejoint, l'azygos en haut, la bronche droite dans la concavité de la crosse de l'azygos. *A gauche*, découvrir l'aorte énorme, le pneumogastrique gauche, et la bronche gauche qu'il faut ouvrir en dehors du nerf.

3° Procédé de J.-L. Faure. (Découverte de l'œsophage.) — Cet auteur insiste particulièrement sur la nécessité pour avoir un jour large, de sectionner la première côte.

Malade couché sur le côté gauche, en position latéro-ventrale. Incision para-médiane allant du cou jusqu'à la 6e côte, entre la ligne épineuse et l'omoplate. Dénuder et réséquer de bas en haut sur une longueur de 3 ou 4 centimètres en dehors des apophyses transverses, la 6e côte puis la 5e, la 4e, la 3e, la 2e et la 1re. Celle-ci est simplement sectionnée. Aussitôt l'épaule s'écarte du rachis, tandis qu'un aide limite cet écartement pour empêcher les tiraillements excessifs du plexus brachial et des vaisseaux — Décoller et récliner en dehors la plèvre et le poumon que maintient une large valve. Acte spécial sur le médiastin. Fermeture de la plaie thoracique, après restauration de la première côte par une suture au fil d'argent, pour éviter la chute du moignon de l'épaule et parer aux troubles respiratoires.

IV

MAMELLE

I. — OUVERTURE DES ABCÈS DU SEIN

1° Abcès sous-aréolaires. — On les ouvre d'un coup de pointe porté légèrement suivant la direction d'un rayon allant du mamelon à la circonférence de la glande.

2° Abcès mammaires. — On les incisera franchement toujours suivant une direction radiée. On se souviendra qu'ils sont souvent en bouton de chemise, et comprennent une collection superficielle et une collection profonde, qu'il faudra débrider également.

Lorsque la cavité purulente se prolonge en bas, ce qui est très fréquent, on devra, en se repérant avec la sonde cannelée, pratiquer une contre-ouverture au point déclive et drainer largement.

Bardenhauer ouvre tous les abcès du sein, superficiels ou profonds par une incision large du pli sous-mammaire qui lui permet de relever la glande, d'ouvrir et de drainer les collections par la face profonde. Les drains mis en place, la mamelle est rabattue et l'incision sous-mammaire suturée de chaque côté des tubes. On obtient ainsi une cicatrisation rapide et sans traces visibles.

3° Abcès rétro-mammaires. — Lorsque le sein est soulevé en masse, c'est dans le pli sous-mammaire qu'il faudra inciser, suivant une ligne courbe, parallèle à ce pli. On pénétrera ainsi dans le tissu rétro-mammaire et on drainera largement.

4° Mammite suppurée diffuse. — Elle exige ordinairement de multiples incisions. Mieux vaut, au point de vue esthétique, ouvrir largement le pli sous-mammaire et pénétrer par cette voie dans tous les foyers suppurés qu'on unifie en détruisant les través intermédiaires. On pourra même, parfois, extirper par sa face profonde un segment cunéiforme de la glande comprenant la partie infectée, à l'exemple de Bœckel qui agit pareillement mais de la superficie à la profondeur. L'excision terminée, la cavité sera suturée et la glande rabattue en sa place normale.

II. — ABLATION PARTIELLE DU SEIN

Elle s'applique uniquement aux tumeurs bénignes encore limitées et peut être pratiquée suivant trois modes distincts.

1° Incision mammaire. — Elle est rectiligne, de direction radiée, et siège sur la tumeur elle-même.

La peau, la graisse et au besoin une partie de la glande incisées pour découvrir la tumeur, on saisit celle-ci avec une pince-érigne. Si elle est bien circonscrite et encapsulée, on la libère rapidement. Si elle fait corps avec le tissu glandulaire, on sectionne celui-ci tout autour et on détache la masse à enlever.

Il reste une cavité dont on lie les vaisseaux. Une suture profonde en rapproche les parois. Une suture superficielle réunit les lèvres cutanées.

On applique un pansement compressif.

2° Incision axillaire. — Sous le nom d' « ablation esthétique », Morestin pour les tumeurs de petit volume situées dans la zone supéro-externe de la glande, a proposé le procédé suivant :

Incision de 4 à 6 centimètres dans la zone pileuse de l'aisselle, à la limite de son bord antérieur. Décollement en tunnel des ligaments, à l'aide d'un bistouri glissé à plat, jusqu'à ce qu'on puisse avec une pince de Museux saisir la glande, l'attirer vers la plaie, puis saisir à son tour la tumeur et l'extirper. Pansement compressif sans drainage.

3° Incision sous-mammaire. — Dans un but esthétique, on pourra également sectionner la peau dans le sillon sous-mammaire, détacher la glande du plan pectoral enlever la partie malade, puis rabattre et suturer la mamelle en sa place normale.

III. — ABLATION TOTALE DU SEIN POUR TUMEURS BÉNIGNES

Elle comporte deux procédés calqués sur les précédents :

1° Amputation simple. Incision mammaire. — Une incision elliptique à grand axe oblique en bas et en dedans, circonscrit, avec le mamelon qui en occupe le centre, un losange de peau d'étendue variable avec l'état de cette peau et le volume de la tumeur. Si la peau est ulcérée ou menacée (ce qui se voit aussi dans les néoplasmes bénins), il faut circonscrire à bonne distance toute la zone cutanée suspecte.

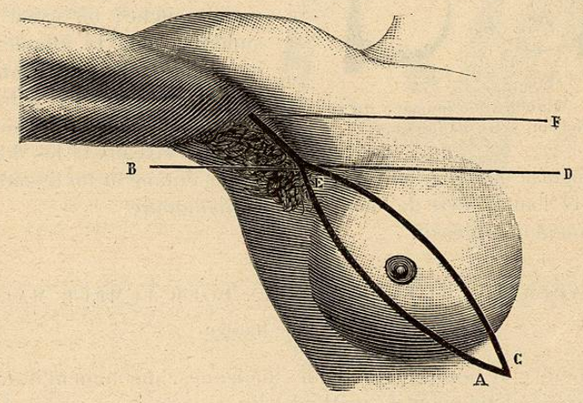

Fig. 766. — Amputation simple du sein. Incision mammaire.

L'extrémité externe de l'ellipse peut être prolongée par une queue en raquette vers l'aisselle afin de se donner plus de jour, ou d'explorer le creux axillaire.

Les deux lèvres de l'incision sont disséquées à grands traits, en commençant par l'inférieure pour ne pas être gêné par le sang provenant de la lèvre supérieure. La peau est ainsi libérée jusqu'à ce que toute la glande soit mise largement à découvert.

La glande, ainsi libérée sur sa périphérie, est saisie à pleine main, soulevée, puis détachée du grand pectoral au bistouri ou aux ciseaux.

On fait soigneusement l'hémostase, car les hématomes sont très fréquents, puis on réunit, avec ou sans drainage, les lèvres cutanées de la plaie.

2° Énucléation massive du sein. Incision sous-mammaire. — Elle convient aux adéno-fibromes diffus ou à la maladie kystique du sein.

Le manuel opératoire est fort simple.

On incise d'abord la peau sur le sillon circum-mammaire, s'il existe, — en tout cas dans la demi-circonférence inférieure et externe du sein (Gaillard Thomas).

On décolle la partie correspondante de la peau, avec le bistouri ou les ciseaux, jusqu'au mamelon ; on divise ce dernier transversalement à sa base ; puis, pendant qu'un aide attire en bas, au moyen d'une érigne de Museux, la partie dénudée de la glande, on continue à décoller le reste de la peau qui recouvre le sein. Cela fait, on prend soi-même la pince-érigne de la main gauche ; on saisit la partie supérieure de la glande, pendant que l'aide relève le lambeau avec une autre érigne ou autrement, et l'on décolle le sein de haut en bas avec les ciseaux et les doigts.

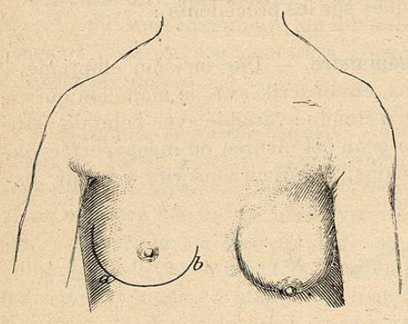

Fig. 767. — Énucléation massive du sein. Incision sous-mammaire.

L'hémostase obtenue, on rabat le lambeau cutané et on le suture exactement avec l'autre lèvre de l'incision sous-mammaire.

Pansement compressif.

IV. — ABLATION TOTALE DU SEIN POUR TUMEUR MALIGNE[1]

(Opération de Halsted)

Laissant de côté toutes les méthodes anciennes, absolument insuffisantes, nous décrirons uniquement la méthode dite « américaine » seule logique et d'ailleurs partout adoptée maintenant.

Elle consiste à extirper « en bloc » et très largement, en se tenant toujours à bonne distance du mal, tout l'appareil mammaire avec ses dépendances : peau, graisse, glande, muscles pectoraux, tissu cellulaire et ganglions de l'aisselle.

Voici, dérivée des procédés de Halsted, Meyer, Stiles et Cheyne, la technique qui nous paraît la meilleure et que nous avons toujours mis en un usage avec des résultats excellents.

1er *temps :* **Incision de la peau. Dissection des lambeaux cutanés.** — L'asepsie a été préalablement assurée, non seulement de la région mammaire, mais de tout le thorax, de l'abdomen et du dos, car l'on pourra être conduit à emprunter à ces diverses régions des lambeaux autoplastiques.

[1] Cf. Cestan, *Gaz. des hôp.*, 1901, p. 597 et 627. — Oulié, th. de Toulouse, 1901. — Mériel, *L'extirpation du cancer du sein*, Paris, Maloine, 1903. — Collins Waren, *Annals of Surg.*, t. XII, 1904, p. 805.

S'il existe une ulcération sur le sein à enlever, il faudra préalablement la thermo-cautériser et la recouvrir avec soin d'une couche d'adhésol ou de stérésol.

Ces précautions prises, saisir alors la mamelle à pleine main gauche et la soulever pour apprécier ses limites approximatives. *A deux travers de doigt au delà de ces limites,* circonscrire la glande par une ellipse très large et très allongée, dont l'extrémité interne déborde largement la ligne médiane sternale, dont l'externe court vers l'aisselle, le long du bord inférieur du grand pectoral, pour se recourber en crochet et descendre de quelques centimètres sur le bras, au niveau de son insertion humérale.

Si le néoplasme occupe non plus la région mamelonnaire, mais la périphérie de la glande, la circonscrire toujours à bonne distance, à l'aide d'une encoche, comme le font Bell et Watson-Cheyne.

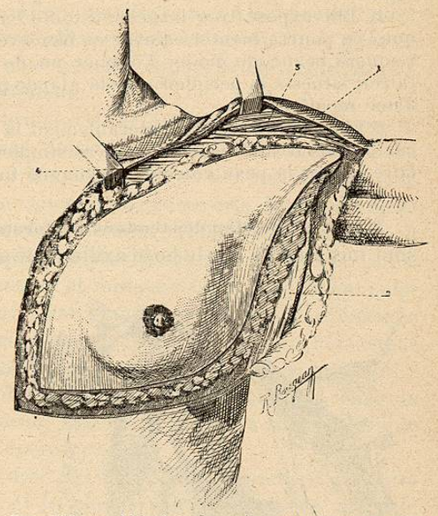

Fig. 768. — Ablation du sein pour tumeur maligne. Incision et dissection des lèvres cutanées (Mériel).

Sacrifier ainsi de parti pris *toute la peau de la région mammaire,* sans se laisser arrêter jamais par la crainte de ne pouvoir ultérieurement réunir la plaie. Cette très large exérèse cutanée est une des conditions indispensables pour essayer de prévenir les récidives locales et, après Moore et bien d'autres, nous ne saurions trop y insister.

Disséquer alors les lèvres de l'incision elliptique, en gardant tout juste assez de tissu cellulaire pour assurer la nutrition de la peau.

Commencer par la libération de la lèvre inférieure, pour éviter d'être gêné par le sang qui proviendrait du lambeau supérieur si l'on débutait par lui. Détacher cette lèvre inférieure jusqu'au delà du bord axillaire du muscle grand dorsal, qu'il faut bien mettre à nu depuis le thorax jusqu'à ses insertions à la face interne du bras. A ce niveau, disséquer avec précaution, pour ne pas blesser les vaisseaux sus-jacents.

Disséquer ensuite le lambeau supérieur ; le libérer jusqu'au delà de la clavicule, sans intéresser l'aponévrose du grand pectoral, qu'il faut laisser tout entière adhérente au muscle. Prolonger cette dissection : en haut jusqu'au delà de la clavicule ; en dedans jusqu'au delà de la ligne médiane ster-