2° Énucléation massive du sein. Incision sous-mammaire. — Elle convient aux adéno-fibromes diffus ou à la maladie kystique du sein.

Le manuel opératoire est fort simple.

On incise d'abord la peau sur le sillon circum-mammaire, s'il existe, — en tout cas dans la demi-circonférence inférieure et externe du sein (Gaillard Thomas).

On décolle la partie correspondante de la peau, avec le bistouri ou les ciseaux, jusqu'au mamelon ; on divise ce dernier transversalement à sa base ; puis, pendant qu'un aide attire en bas, au moyen d'une érigne de Museux, la partie dénudée de la glande, on continue à décoller le reste de la peau qui recouvre le sein. Cela fait, on prend soi-même la pince-érigne de la main gauche ; on saisit la partie supérieure de la glande, pendant que l'aide relève le lambeau avec une autre érigne ou autrement, et l'on décolle le sein de haut en bas avec les ciseaux et les doigts.

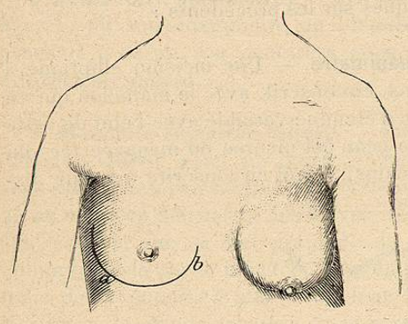

Fig. 767. — Énucléation massive du sein. Incision sous-mammaire.

L'hémostase obtenue, on rabat le lambeau cutané et on le suture exactement avec l'autre lèvre de l'incision sous-mammaire.

Pansement compressif.

IV. — ABLATION TOTALE DU SEIN POUR TUMEUR MALIGNE[1]

(Opération de Halsted)

Laissant de côté toutes les méthodes anciennes, absolument insuffisantes, nous décrirons uniquement la méthode dite « américaine » seule logique et d'ailleurs partout adoptée maintenant.

Elle consiste à extirper « en bloc » et très largement, en se tenant toujours à bonne distance du mal, tout l'appareil mammaire avec ses dépendances : peau, graisse, glande, muscles pectoraux, tissu cellulaire et ganglions de l'aisselle.

Voici, dérivée des procédés de Halsted, Meyer, Stiles et Cheyne, la technique qui nous paraît la meilleure et que nous avons toujours mis en un usage avec des résultats excellents.

1er *temps :* **Incision de la peau. Dissection des lambeaux cutanés.** — L'asepsie a été préalablement assurée, non seulement de la région mammaire, mais de tout le thorax, de l'abdomen et du dos, car l'on pourra être conduit à emprunter à ces diverses régions des lambeaux autoplastiques.

[1] Cf. Cestan, *Gaz. des hôp.*, 1901, p. 597 et 627. — Oulié, th. de Toulouse, 1901. — Mériel, *L'extirpation du cancer du sein*, Paris, Maloine, 1903. — Collins Waren, *Annals of Surg.*, t. XII, 1904, p. 805.

S'il existe une ulcération sur le sein à enlever, il faudra préalablement la thermo-cautériser et la recouvrir avec soin d'une couche d'adhésol ou de stérésol.

Ces précautions prises, saisir alors la mamelle à pleine main gauche et la soulever pour apprécier ses limites approximatives. *A deux travers de doigt au delà de ces limites,* circonscrire la glande par une ellipse très large et très allongée, dont l'extrémité interne déborde largement la ligne médiane sternale, dont l'externe court vers l'aisselle, le long du bord inférieur du grand pectoral, pour se recourber en crochet et descendre de quelques centimètres sur le bras, au niveau de son insertion humérale.

Si le néoplasme occupe non plus la région mamelonnaire, mais la périphérie de la glande, la circonscrire toujours à bonne distance, à l'aide d'une encoche, comme le font Bell et Watson-Cheyne.

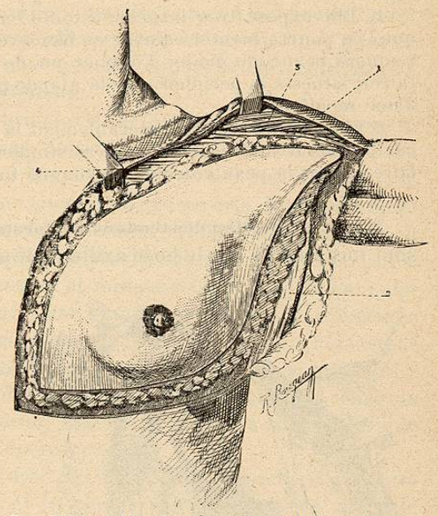

Fig. 768. — Ablation du sein pour tumeur maligne. Incision et dissection des lèvres cutanées (Mériel).

Sacrifier ainsi de parti pris *toute la peau de la région mammaire,* sans se laisser arrêter jamais par la crainte de ne pouvoir ultérieurement réunir la plaie. Cette très large exérèse cutanée est une des conditions indispensables pour essayer de prévenir les récidives locales et, après Moore et bien d'autres, nous ne saurions trop y insister.

Disséquer alors les lèvres de l'incision elliptique, en gardant tout juste assez de tissu cellulaire pour assurer la nutrition de la peau.

Commencer par la libération de la lèvre inférieure, pour éviter d'être gêné par le sang qui proviendrait du lambeau supérieur si l'on débutait par lui. Détacher cette lèvre inférieure jusqu'au delà du bord axillaire du muscle grand dorsal, qu'il faut bien mettre à nu depuis le thorax jusqu'à ses insertions à la face interne du bras. A ce niveau, disséquer avec précaution, pour ne pas blesser les vaisseaux sus-jacents.

Disséquer ensuite le lambeau supérieur ; le libérer jusqu'au delà de la clavicule, sans intéresser l'aponévrose du grand pectoral, qu'il faut laisser tout entière adhérente au muscle. Prolonger cette dissection : en haut jusqu'au delà de la clavicule ; en dedans jusqu'au delà de la ligne médiane ster-

nale ; en dehors, jusqu'à l'interstice pectoro-deltoïdien, où l'on prendra soin de ménager la veine céphalique.

Recouvrir les surfaces libérées de compresses chaudes qui assureront l'asepsie, prépareront l'hémostase et préviendront le refroidissement du thorax.

Cette très vaste dissection, faite au ras de la peau, présente deux avantages :

1° Elle expose très largement toute l'atmosphère graisseuse périmammaire que l'on pourra bientôt enlever en bloc avec la glande et les muscles. Ainsi l'on risquera beaucoup moins d'oublier un de ces lobes erratiques ou supplémentaires, situés à la périphérie de la glande principale et qui pourrait être le siège d'une récidive.

2° Elle facilite très considérablement la réparation ultérieure de la brèche, car parfois il suffira de poursuivre simplement cette libération pour arriver à faire glisser la peau voisine et recouvrir toute la surface cruentée.

2e *temps :* **Section des tendons pectoraux et ouverture de l'aisselle.** — Déjà sont mis à nu en bas le bord axillaire du grand dorsal, en haut tout le muscle grand pectoral jusques et y compris l'interstice pectoro-deltoïdien.

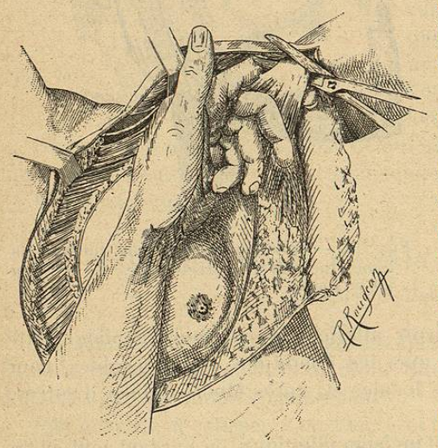

Fig. 769. — Section sur le doigt des tendons des pectoraux (Mériel).

Traîner légèrement le bistouri dans la lèvre pectorale de cet interstice le long de la veine céphalique qu'il faut ménager avec soin. Dégager cette veine de bas en haut jusqu'au niveau du triangle clavi-pectoral où on la reprendra tout à l'heure pour libérer sa crosse terminale. Avec l'aide d'un écarteur récliner cette veine en dehors avec le deltoïde.

Glisser alors l'index gauche dans la partie externe de l'interstice pectoro-deltoïdien, effondrer le fascia sous-pectoral, charger le tendon du grand pectoral sur ce même index recourbé en crochet, le soulever et le sectionner d'un coup de ciseau au ras de l'humérus en toute sécurité car l'index gauche protège les vaisseaux sous-jacents. Saisir le tendon sectionné dans le mors d'une pince de Museux et relever le muscle en haut et en dedans. Tendre ainsi ses insertions claviculaires, glisser l'index gauche au-dessous, et sur cet index qui, ici encore, protège les vaisseaux sous-claviers, sectionner prudemment ces insertions claviculaires de dehors en dedans pour découvrir le triangle clavi-coraco-axillaire.

Agir pareillement pour le muscle petit pectoral. Sous la clavicule reconnaître du bout du doigt l'apophyse coracoïde et le tendon du petit pectoral à travers le fascia graisseux qui l'enveloppe. Dégager ce tendon, le charger en crochet, le sectionner et le relever avec une deuxième pince de Museux, à l'instar du grand pectoral.

Le plafond axillaire est dès lors largement éventré et l'on passe au curage.

3e *temps :* **Curage de l'aisselle.** — Aller immédiatement à la veine axillaire, repère primordial, et la disséquer minutieusemeut de bas en haut pour le côté droit, de haut en bas pour le côté gauche, depuis la clavicule jusqu'à la partie moyenne du bras ou inversement.

Pour ce faire, traîner légèrement le bistouri sur le mince fascia qui recouvre le muscle coraco-brachial et l'inciser. Saisir la lèvre postéro-interne de ce fascia et le détacher avec précaution jusqu'à ce que de dehors en dedans, le plexus brachial, l'artère puis la veine soient bien découverts. Remonter alors de bas en haut (côté droit), ou descendre de haut en bas (côté gauche) en rasant immédiatement cette veine soit au bistouri, soit aux ciseaux courbes. A mesure que se présentent les rameaux et ramuscules artério-veineux, placer une ligature sur leur bout central, une pince sur leur bout périphérique et les couper à quelque distance des gros troncs. Grâce à cette hémostase préventive très minutieuse mais indispensable, la dissection se poursuit à blanc comme sur le cadavre, sans que le moindre écoulement sanguin vienne imbiber le tissu cellulaire voisin, masquer les détails sous une teinte rougeâtre uniforme et gêner ainsi l'opérateur.

Prenons comme exemple le côté droit, où il est plus commode de procéder de bas en haut. La veine, l'artère et le plexus sont découverts au bras. Remontant peu à peu vers le sommet de l'aisselle, on découvre successivement, on lie et on sectionne les trois pédicules vasculaires principaux venus des vaisseaux axillaires. C'est d'abord le bouquet sous-scapulaire, toujours gros, les veines surtout, qui court profondément dans le sillon compris entre les muscles grand dorsal, grand rond et sous-scapulaire. C'est ensuite le groupe mammaire externe qui longe verticalement le grand dentelé. Enfin tout à fait en haut, c'est le bouquet acromio-thoracique qui s'épanouit dans le triangle clavi-pectoral. La dissection de cette dernière région est particulièrement délicate. Il faut d'abord libérer et ménager la crosse de la veine céphalique qui vient plonger dans la sous-clavière au milieu d'un lacis parfois très serré formé par les branches de l'acromio-thoracique. Il faut aussi poursuivre patiemment la dissection de la veine sous-clavière jusque sous la clavicule, doublée du muscle sous-clavier qu'un écarteur soulèvera vers le haut. Or cette veine sous-clavière est énorme, animée de gonflements isochrones aux mouvements respiratoires et l'on sait que sa blessure intempestive pourrait entraîner les plus graves accidents. L'aide sera donc armé d'une compresse épaisse destinée à s'appliquer immédiatement sur la veine blessée et à prévenir l'« aérhémoctonie ».

Chacun des trois pédicules vasculaires sus-mentionnés est accompagné

d'importants filets nerveux. Il faut sacrifier sans hésitation les nerfs des muscles pectoraux puisque ces muscles sont extirpés eux-mêmes. Il faut, en revanche, épargner avec soin le nerf du grand dorsal, placé en dehors et en avant des vaisseaux sous-scapulaires, les nerfs du grand rond et du sous-scapulaire habituellement placés en dedans et en arrière de ces mêmes vaisseaux, enfin le nerf du grand dentelé qui longe en avant l'artère mammaire externe. Mais ce dernier ne sera découvert en réalité que dans un temps ultérieur. La libération et la conservation de ces nerfs demande beaucoup d'attention, tellement est serrée la trame formée autour d'eux par l'enchevêtrement des rameaux artério-veineux et par le tissu cellulaire.

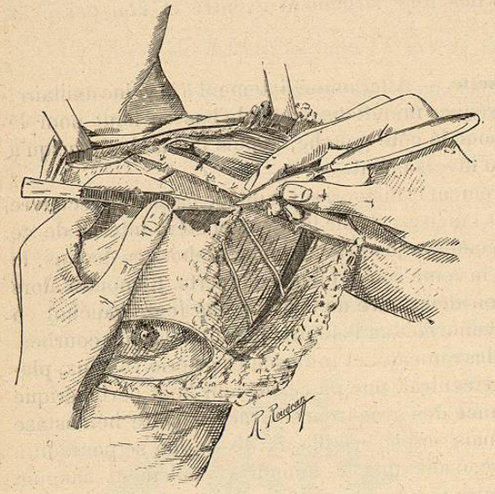

Fig. 770. — Curage de l'aisselle (Mériel).

La veine axillaire est maintenant libérée de la base au sommet de l'aisselle et prudemment réclinée sous la protection d'un écarteur ou du doigt d'un aide recouvert d'une compresse.

Alors commence ou plutôt se poursuit le curage de l'aisselle à proprement parler.

L'aisselle a été assimilée à une pyramide creuse à quatre parois : supérieure ou pectorale, externe ou brachiale, inférieure ou scapulaire, interne ou thoracique.

La paroi supérieure ou pectorale est déjà éventrée par la section et la réclinaison des pectoraux effectuées dès le début. La paroi interne ou brachiale est déjà nettoyée par la dissection immédiate de la veine qui vient d'être pratiquée. Restent à dépouiller les parois postérieure et interne.

Pour ce faire, avec les doigts gauches ou la pince à disséquer, l'opérateur ressaisit la lame adipo-celluleuse qu'il a déjà détachée de bas en haut sur la paroi interne, le long de la veine axillaire. Il la tend en la soulevant et s'aperçoit ainsi que cette lame conjonctive, après avoir recouvert les muscles grand rond et sous-scapulaire, s'enfonce profondément le long de ces mêmes muscles entre le thorax et l'omoplate jusqu'au bord spinal de cet os, formant une sorte de coussinet prismatique qui comble le sinus compris entre le thorax doublé du grand dentelé et l'omoplate doublée du sous-scapulaire. Il faut extirper complètement cette lame celluleuse et, tandis qu'un aide écarte fortement l'omoplate du tronc, la poursuivre jusqu'au fond de cette

étroite vallée musculaire pour remonter ensuite sur le versant opposé, c'est-à-dire sur le grand dentelé. A ce niveau, le bistouri doit redoubler de précautions car il rencontre le nerf du grand dentelé descendant de haut en bas sur les digitations du muscle, nerf qu'il importe de ménager à tout prix.

Ce nerf franchi, on peut alors à larges traits achever le dépouillement du grand dentelé, c'est-à-dire de la paroi interne. On arrive ainsi aux faisceaux d'insertion des pectoraux sur les côtes.

4e temps : **Extirpation des insertions costales des pectoraux.** — Soulevant alors fortement en haut et en dedans la masse totale formée par la glande encore intacte, son atmosphère graisseuse, les muscles pectoraux, enfin le tissu cellulaire de l'aisselle, que nous venons d'apprendre à enlever en bloc, on tend, d'une part, ce qui reste des faisceaux claviculaires du grand pectoral, de l'autre les digitations sterno-costales de ce muscle et de son accessoire. Au ras de la clavicule, le bistouri tranche d'abord les premiers en toute sécurité, jusqu'à l'articulation sterno-claviculaire. Il coupe ensuite progressivement les secondes de haut en bas et de dehors en dedans, pinçant à mesure avant de les couper les rameaux perforants des vaisseaux intercostaux qu'il est ainsi très facile de découvrir et de lier en ménageant la plèvre sous-jacente.

La mamelle et ses dépendances ne tiennent plus au thorax que par leur bord sternal. Un dernier trait de couteau l'emporte largement à son tour au delà de la ligne médiane; l'amputation proprement dite est terminée.

En voici les résultats immédiats :

D'une part, une masse charnue enlevée d'une seule pièce formée par la mamelle et toutes ses dépendances cutanéo-adipo-musculo-lymphatiques extirpées en bloc. Alors que jadis l'opérateur s'attachait à chercher dans l'aisselle les ganglions lymphatiques, à les isoler de la graisse ambiante et à les extraire un à un ou par groupes distincts, on s'efforce au contraire maintenant de ne plus les voir ni les sentir, de les enlever noyés dans leur atmosphère graisseuse, qu'il faut inciser ensuite pour les y découvrir. La différence est capitale et l'on saisit combien cette façon de faire expose moins au risque de laisser dans l'aisselle des tissus infectés ou de petits ganglions déjà envahis mais encore difficilement perceptibles.

D'autre part, une plaie largement béante, extrêmement vaste, nette de toute aponévrose ou tissu conjonctif, où l'on aperçoit seulement courant le long du bras, le gros faisceau vasculo-nerveux entièrement dépouillé et sur les muscles correspondants les nerfs du grand dentelé, du sous-scapulaire, du grand rond et du grand dorsal.

5e temps : **Réunion de la plaie. — Autoplastie.** — Il faut, avant toutes choses, s'attacher à faire une très minutieuse et complète hémostase; elle seule permettra de supprimer le drainage, assurera l'asséchement et la réunion de la plaie.

Nous disons aussi cela par avance pour les lambeaux autoplastiques que nous allons apprendre à tailler maintenant.

Pour ce faire, des pinces-érignes saisissent et tendent les lèvres supérieure et inférieure de la plaie, déjà suffisamment libérées dès le début de l'opération pour mériter le nom de lambeaux. Tandis qu'un aide rapproche le bras du tronc, on essaye de coapter ces lambeaux; on mesure ainsi approximativement la quantité de peau nécessaire pour recouvrir la vaste plaie et on apprécie la direction générale qu'il faudra donner aux incisions libératrices.

Souvent, à l'aide d'un large décollement et de quelques tractions, on pourra sans plus faire arriver à coapter complètement les lèvres cutanées. Mais, bien que la tension primitive des tissus s'atténue parfois suffisamment grâce à leur élasticité, *on ne doit jamais hésiter à se procurer d'emblée assez de peau pour que l'affrontement se fasse aisément.* Il faut que cette peau soit peu tendue et se puisse déprimer profondément vers l'aisselle béante. Autrement, elle passera comme un pont sur la vallée axillaire, comprise entre le thorax, le bras et la clavicule, laissant au-dessous d'elle un espace mort où sang et air viendront s'accumuler, préparant une infection à brève échéance.

Il faut donc beaucoup de peau. Comme les greffes de Thiersch, vantées par Halsted, semblent d'un commun accord ne donner que des cicatrices fragiles, c'est à l'autoplastie immédiate qu'il faudra recourir.

Dans un récent article, Morestin semble préférer les décollements simples aux lambeaux, parce que ceux-ci seraient moins vivaces et plus sujets au sphacèle de leurs bords. Il est vrai que les décollements peuvent le plus souvent suffire, à la condition d'être poussés très loin, et en tous sens. Avec les doigts, aidés des ciseaux, cheminant dans la couche graisseuse sous-cutanée, nous n'hésitons pas à décoller presque brutalement les lèvres de la plaie jusqu'à l'aisselle opposée et jusqu'à l'ombilic.

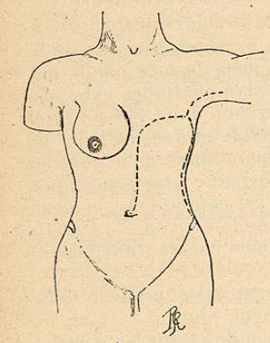

A

Fig. 771. — Autoplastie par lambeau thoraco-abdominal (Mériel),

Dans les cas rares, où ils ne suffisent pas, il faut recourir aux incisions libératrices que nous employons volontiers. Mais à l'inverse des lèvres de l'incision première, qui auront été disséquées au ras de la peau pour ne pas emporter de tissu cellulaire suspect aux abords du néoplasme, ces lambeaux antoplastiques devront être taillés épais et bien doublés de graisse pour être vivaces.

Leur direction et leur configuration variera avec celle de la plaie.

Lorsque le grand axe de celle-ci, malgré son obliquité ordinaire, se rapprochera plus de la verticale que de l'horizontale, c'est à la mamelle saine opposée que l'on empruntera le lambeau. En ce cas, selon le faire de Legueu, deux incisions transversales parallèles, longuement conduites vers le côté opposé du thorax, l'une au-dessus, l'autre au-dessous du sein conservé, permettront de détacher celui-ci et de le

ramener vers la plaie à recouvrir. Pareillement d'ailleurs, deux incisions semblables conduites vers le dos, du côté malade, permettront de libérer la peau de la région latérale du tronc, et de l'amener à la rencontre de la mamelle saine.

Plus souvent le grand axe de la plaie se rapproche plutôt de l'horizontale que de la verticale. Alors, on empruntera le lambeau à l'abdomen. Une longue incision verticale médiane, aidée au besoin d'un autre courant le long du flanc, descendra jusqu'à l'ombilic et jusqu'à l'hypogastre même s'il le faut, ramasser toute la peau correspondante pour la remonter jusqu'au contact du lambeau supérieur. On pourra d'ailleurs libérer également ce dernier vers le cou, empruntant la peau de cette région, ainsi que l'a fait Morestin dans l'observation citée plus haut.

Quelle que soit l'étendue de la plaie à recouvrir, à l'aide d'incisions libératrices suffisantes et d'une vigoureuse traction sur les régions voisines pour en augmenter le glissement, on arrivera à combler sans tension trop considérable les pertes de substances les plus vastes. J'insiste particulièrement sur l'utilité de ces tractions, de ce véritable pétrissage des téguments de l'abdomen, du tronc ou du cou, car elles facilitent singulièrement la coaptation des lèvres cutanées.

Celle-ci doit être assurée par de très nombreux points de suture ou des agrafes de Michel multipliées jusqu'à parfait affrontement.

6e temps : **Drainage. Pansement. Soins consécutifs.** — Le drainage n'est pas toujours indispensable. On peut cependant, si l'on craint un hématome, mettre dans l'aisselle un tube que l'on fait sortir au point déclive par une petite incision supplémentaire et qu'on enlève au bout de quarante-huit heures.

Le pansement sera large, absorbant, compressif, avec coussin axillaire pour maintenir l'accollement des parois à ce niveau. Il sera maintenu non par des bandes toujours incommodes, mais par un large bandage de corps, muni de bonnes bretelles et prenant le bras et l'avant-bras correspondants.

Au bout de quarante-huit heures, on défait le pansement, on enlève le drain, si l'on a cru devoir drainer. On change les pièces du pansement et on remet le bandage de corps, en laissant le bras. On enlève les points du dixième au douzième jour.