CHAPITRE VIII

OPÉRATIONS SUR LA BOUCHE, LES GLANDES SALIVAIRES

LE PHARYNX ET L'ŒSOPHAGE

Asepsie et antisepsie pré-opératoires des voies digestives supérieures.

1° Antisepsie de la bouche. — La bouche est très difficile à mettre en état de propreté chirurgicale, surtout lorsqu'elle est le siège d'une affection ulcérée ou suppurante. Les moyens auxquels on a recours sont les uns mécaniques, les autres chimiques. On fait d'abord extraire les chicots qui peuvent exister, aurifier les dents cariées, décaper celles qui sont recouvertes de tartre, dégager celles qui portent des débris alimentaires dans leur interstices et sur leur collet; on recommande l'usage fréquent des brosses à dent, des poudres dentifrices, le rinçage régulier de la bouche et les gargarismes répétés avec de l'eau stérilisée de préférence chaude ; telles sont, en bloc, les prescriptions relatives à l'antisepsie mécanique. Puis après avoir établi, sauf indication contraire, le pur régime du lait stérilisé, on ordonne des collutoires, des bains de bouche, des gargarismes avec des solutions microbicides et désodorantes, parmi elles, celles qui conviennent ici pratiquement le mieux sont : le chlorate de potasse à 2,5 p. 100, l'acide borique à 4 p. 100, l'acide salicylique à 3 p. 1 000, le chloral à 1 p. 100, le thymol, le menthol, le permanganate de potasse à 1/2 ou 1 p. 1 000, surtout l'eau oxygénée coupée par tiers avec de l'eau bouillie. Tous ceux de ces soins préliminaires qui sont renouvelables, sont répétés tous les jours, et au besoin plusieurs fois par jour, pendant la semaine qui précède l'intervention chirurgicale. La veille et le jour même de l'opération, le chirurgien lui-même ou un aide de confiance irrigue abondamment la cavité bucco-pharyngienne, parfois aussi, quand il le faut, les fosses nasales et le rhino-pharynx, avec l'une et l'autre des solutions antiseptiques que nous avons signalées.

Si la bouche présente des fistules, on ne se borne pas aux irrigations de la cavité, on injecte dans les fistules elles-mêmes une solution de chlorure de zinc ou tel autre antiseptique énergique. De même on touche au chlorure, au thermocautère, etc., les surfaces ulcérées et fongueuses.

2° Antisepsie du pharynx et de l'œsophage — Dans la pratique, les manœuvres d'antisepsie sont rarement limitées au pharynx, alors même que la lésion à guérir n'occupe que cet organe; presque toujours, on ajoute la désinfection de la bouche ou celle des fosses nasales, ou celle de la bouche et desdites fosses. En tout cas, l'antisepsie spéciale du pharynx se pratique soit directement, après cocaïnisation de la luette, des amygdales et du pharynx buccal, à l'aide de tampons montés, soit par des gargarismes, soit par des irrigations ou des pulvérisations ; et les solutions employées sont les mêmes que celles indiquées plus haut pour l'antisepsie de la bouche. Pour les gargarismes, le patient tient de

préférence la tête renversée en arrière ; pour les irrigations et les pulvérisations, la meilleure position est également le renversement de la tête, mais tout à fait déclive à la manière de Rose.

L'asepsie et l'antisepsie de l'œsophage ne sont guère pratiquées encore, et cependant leur application n'est pas moins logique, ni très probablement moins utile ou nécessaire qu'à l'urètre, par exemple. L'inflammation, c'est-à-dire, l'infection, joue un rôle identique autour des corps étrangers, dans les poches diverticulaires, dans les rétrécissements cicatriciels ou néoplasiques. Il y a donc lieu de présumer qu'on aura également tout avantage, avant d'opérer sur l'œsophage, à « ramonner » ce conduit par l'injection et l'extraction souvent répétées de liquides antiseptiques, qui ne soient ni toxiques, ni caustiques, à le laver abondamment au moyen de sondes multiperforées dans leur trajet œsophagien proprement dit, ou bien au moyen de sondes à double courant analogues au double tube gastrique d'Audhouy ; suivant les cas, la sonde traversera toute l'étendue de l'œsophage ou bien son extrémité s'arrêtera au-dessus même de l'obstacle qu'il porte (corps étranger, rétrécissement), ou dans le fond du diverticule.

I

BOUCHE

I. — BEC-DE-LIÈVRE

Le bec-de-lièvre, au point de vue opératoire, présente deux grandes variétés : 1° il est *unique* ou *double*; 2° il est *purement labial*, *labio-alvéolaire* ou *labio-palatin*; selon que la fissure reste limitée à la lèvre (simple encoche, moitié ou toute hauteur), qu'elle s'étend plus ou moins sur l'arcade dentaire vers le trou palatin antérieur, ou qu'elle comprend encore la voûte palatine et même le voile du palais (gueule de loup). A chacune de ces distinctions se rapportent des considérations pratiques et des manœuvres opératoires particulières.

A quel âge doit-on opérer le bec-de-lièvre ? Question toujours très controversée. La réponse, à notre avis, dépend de l'état de santé, de la variété du bec-de-lièvre et de la période d'allaitement. S'agit-il d'un bec-de-lièvre simplement labial, mais occupant toute ou presque toute la hauteur de la lèvre, chez un enfant bien portant, avant l'époque de la dentition (sixième ou septième mois), on opérera le plus tôt possible. La fissure est-elle labio-alvéolaire, comme le décollement préliminaire des pans labiaux peut amener une perte plus ou moins sérieuse de sang, il faut s'éloigner de la naissance le plus possible, mais opérer encore avant la dentition, si l'enfant est robuste et bien nourri, ou attendre la deuxième année. Enfin, lorsque la fissure est labio-palatine, on se bornera à réparer la lèvre sous les mêmes conditions que dans la variété précédente, et l'on ajoutera la restauration palatine à quatre ans ou, d'après Trélat, à six ou sept ans.

§ 1. — Bec-de-lièvre unique labial

L'enfant est endormi au chloroforme et couché sur le dos enveloppé dans un drap qui maintient bras et jambes; un aide placé derrière lui maintient la

tête droite, tout en comprimant les artères faciales avec les index allongés sur les côtés de la mâchoire inférieure ou bien en comprimant les coronaires en pinçant chaque commissure entre le pouce et l'index. On peut aussi pratiquer l'hémostase préventive près des commissures au moyen de deux pinces dont les branches ont été gantées de caoutchouc. L'hémostase à distance n'est pourtant pas indispensable.

1° Libération de la lèvre. — Ce temps, essentiel, peut être pratiqué avantageusement avec la fine lame du thermocautère. La lèvre est soulevée, et l'on sectionne les freins muqueux qui brident sa face postérieure en rasant l'os et en remontant très haut jusque près du rebord orbitaire, pour que la lèvre et la narine soient absolument libérées.

2° Avivement et suture. — On les exécute suivant deux procédés :

a. **Procédé de Mirault (d'Angers) à lambeau interne.** — Le bord interne de la fissure étant tendu au moyen d'une petite pince à griffes, piquer franchement le bistouri *à 1 millimètre au-dessus de son angle supérieur* et traverser *toute l'épaisseur* de la lèvre ; puis inciser celle-ci de haut en bas et de dedans en dehors jusqu'à 3 millimètres environ du limbe cutané qui répond à l'angle inférieur et interne de la fissure (fig. 772). D'un coup de ciseaux ou bistouri, libérer obliquement de dehors en dedans le sommet du petit lambeau triangulaire, cutanéo-muqueux, ainsi formé. Forcipresser et lier, si elle donne, l'artère coronaire.

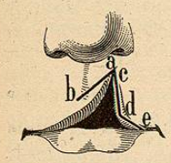

Fig. 772. — Procédé de Mirault.
ab, lambeau. — *cde*, avivement.

Aviver le bord externe de la fissure *sur toute sa longueur* et *dans toute son épaisseur*, de manière à réséquer exactement l'ourlet muqueux, suivant la pratique primitive ; ou mieux, à l'exemple de Lannelongue, faire simplement son avivement très superficiel, quasi épidermique, au moyen de ciseaux à strabisme. En tout cas résection ou abrasion, l'avivement doit porter *au delà* de l'angle inférieur et externe de la fissure. Lier encore, au besoin, l'artère coronaire, si l'on a préféré la résection marginale ordinaire.

Chacune des lèvres de la fissure comprend ainsi une partie verticale et une partie horizontale, qui doivent être deux à deux de même longueur. Après rapprochement les branches verticales se juxtaposeront tandis que les horizontales se superposeront (Delagénière).

Lorsque les surfaces cruentées ont cessé de saigner et qu'on a soigneusement détergé la bouche et la gorge avec de petits tampons montés, rapprocher les bords de la fissure de telle sorte que l'angle externe s'engage exactement dans l'angle rentrant formé au-dessus de la base du lambeau, pendant qu'on tend ce dernier avec une pince dentée. Réunir alors les deux angles au moyen d'un point au crin ou au fil d'argent. Ce point est essentiel, car il assure à la fois la bonne adaptation des lambeaux et aussi l'hémostase des coronaires. Puis placer au-dessus deux ou trois autres points ana-

logues (fig. 773) ; ces points doivent entrer et sortir à 4 millimètres environ des bords cutanés, en passant profondément *dans le tissu cellulaire sous-muqueux* sans traverser la muqueuse : la suture est ainsi très large et réellement hémostatique.

Enfin réunir le petit lambeau en bordure au-dessous de l'angle de l'ancien bord externe de la fente labiale, après avoir retranché, au besoin, l'extrémité superflue.

Tel est le « véritable » procédé de Mirault (d'Angers), à *lambeau interne et avivement externe*, ainsi que la tradition s'en est conservée à l'école de médecine d'Angers, ainsi que Demons, Verrier, Méleux (d'Angers) et récemment Henri Delagénière[1] l'ont décrit et pratiqué.

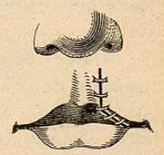
Fig. 773. — Procédé de Mirault. Suture.

Mais tel n'est pas le « faux » procédé de Mirault, décrit dans tous nos classiques, à lambeau externe et avivement interne, c'est-à-dire procédé de Mirault à rebours.

La technique authentique de Mirault a pour avantage de restaurer le lobule médian, sacrifié dans le « faux » procédé (Delagenière) et de redonner à la narine une forme meilleure, en relevant la lèvre externe (Jalaguier).

Méleux (d'Angers), pour obtenir un affrontement plus régulier du lambeau interne, en ampute carrément la pointe et taille une encoche sous le bord horizontal de la lèvre externe (fig. 774). Cette modification est surtout utile lorsque les deux lèvres de la fissure sont d'inégale épaisseur.

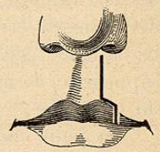
Fig. 774. — Procédé de Méleux. Avivement en encoche.

5° Procédé de Clémot-Malgaigne à deux lambeaux[2]. — « Procéder à l'avivement de haut en bas, avec le bistouri, en longeant d'abord exactement les rebords du bec-de-lièvre ; puis, arrivé à l'angle arrondi qui les termine, en

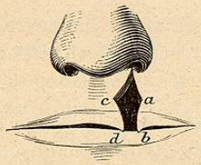

Fig. 775. — Procédé de Clémot-Malgaigne (avivement).
ab, lambeau externe. — *cd*, lambeau interne.

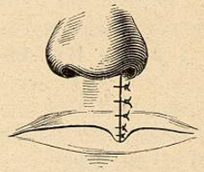
Fig. 776. — Procédé de Clémot-Malgaigne (suture).

suivant la direction de cet angle, de manière que l'incision représente une courbe et aboutisse à 2 ou 3 millimètres du bord naturel de la lèvre, à l'endroit où ce bord reprend la direction horizontale qui lui est naturelle. Ces deux lambeaux (fig. 775) ne tiennent plus ainsi qu'à un mince pédicule qui

[1] H. Delagénière, *Arch. prov. de chir.*, décembre 1903, n° 12.
[2] Malgaigne et Le Fort, *Man. de méd. opér.*, II, p. 194, 1889.

permet de les renverser facilement de haut en bas, de manière qu'ils se regardent par leur surface saignante.

Saisir les pointes des deux lambeaux et les tirer fortement en bas à l'aide d'une pince fine ou d'un fil suspenseur, pour bien adosser les tranches avivées.

« Placer le premier point au bas de la lèvre afin d'affronter du premier coup les deux angles rentrants résultant du renversement des lambeaux; puis en placer un ou deux au-dessus du premier. Le corps de la lèvre ainsi réuni, il ne reste qu'à donner à son bord libre la forme convenable.

Pour y parvenir, accoler le pédicule des deux lambeaux. Retrancher avec les ciseaux leur longueur excédente, mais juste assez pour n'avoir pas d'encoche secondaire, et les réunir par un point de suture (fig. 776). »

3° Pansement. — Saupoudrer la petite plaie avec de l'aristol ou du dermatol; appliquer par-dessus deux ou trois lames de gaze simple collodionnées, assez étroites pour ne pas obstruer les narines et tomber devant la bouche, assez longues pour prendre appui sur les deux joues et pour les rapprocher le plus possible; maintenir ce pansement avec une petite fronde de tarlatane.

On peut encore simplifier avec avantage le pansement en n'appliquant que la pâte adhésive de Socin [1] ou celle de Braquehaye [2].

4° Soins consécutifs. — Si l'enfant est élevé au sein, on l'alimente pendant quatre ou cinq jours à la cuiller ou au biberon, ou en lui faisant couler directement le lait du sein dans la bouche. On enlève deux points du milieu de la lèvre le sixième jour, et les autres le surlendemain. Pour que l'enfant ne risque pas de compromettre le résultat avec ses mains, nous avons coutume de faire immobiliser les bras dans le maillot ou de fixer les manches au dehors avec des épingles de sûreté.

§ 2. — Bec-de-lièvre unique labio-alvéolaire ou labio-palatin

Dans cette variété, si la fissure est étroite et si le maxillaire qui lui correspond est au niveau, ou à peu près, de l'arcade dentaire de l'autre côté, on a recours encore à l'un des deux procédés précédents *sans autre addition.*

[1] Formule de la pâte de Socin :

Chlorure de zinc	5
Oxyde de zinc	50
Eau distillée	50

[2] Formule de la pâte de Braquehaye :

Glycérine	20
Gélatine	30
Eau	40
Oxyde de zinc	10
Salol	

Liquéfier au bain-marie.

Mais il en est autrement d'ordinaire : le plus souvent le maxillaire correspondant est plus ou moins atrophié et reculé, la narine du même côté élargie et aplatie, l'écartement de la fissure labiale considérable.

Pour pouvoir restaurer la lèvre, c'est-à-dire pour rapprocher à contact *sans tension compromettante* les deux bords de la fissure, on est alors obligé au préalable de les décoller et de les mobiliser plus largement encore, *surtout le bord externe avec l'aile du nez* fortement adhérente au massif maxillaire; tous les chirurgiens, depuis Dupuytren, ont insisté sur ce point de pratique si important.

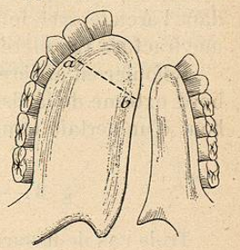

Fig 777. — Fissure labio-palatine avec atrophie et retrait du maxillaire correspondant. *ab*, section linéaire de l'autre maxillaire, d'après le procédé de Duplay pour réduire le promontoire.

Dans les cas extrêmes, quand ce décollement est lui-même insuffisant pour permettre au bord externe de monter facilement au-devant du *promontoire* formé par l'autre côté du maxillaire (fig. 777), on refoule et abaisse ce dernier par une autre opération préliminaire, qu'on doit à S. Duplay et que Lannelongue nous dit avoir employé également plusieurs fois.

1° Décollement préalable des bords fissuraux, et surtout de l'aile du nez. — Il constitue le premier temps de l'opération. On l'exécute de préférence au thermocautère; la perte de sang est ainsi réduite au minimum.

Commencer par sectionner le frein muqueux qui relie le bord externe à l'arcade, puis détacher la partie correspondante de la sous-cloison du nez.

Détacher ensuite le frein muqueux de l'autre bord ainsi que l'aile du nez, et pousser le décollement le plus loin possible en dehors, l'os toujours serré de près.

2° Avivement et suture. — Cela fait, l'hémostase étant assurée, aviver les bords de la fissure et les affronter comme il a été dit.

Si l'on constate encore un peu de tension sur le corps de la lèvre, il faut mettre au milieu un point de détente; si la narine était fort écartée, par précaution, on peut à l'exemple de Philipps, passer à la base de la narine, profondément, un fil métallique que l'on arrête avec des tubes de Galli ou sur deux petits rouleaux de gaze.

Berger [1] ne se contente pas de décoller l'aile du nez, quand la narine est aplatie; il la sépare entièrement de la joue et de la lèvre, et suture son sommet avec la sous-cloison avivée. Il en résulte une réfection parfaite de la narine. Kirmisson vise le même résultat en employant un procédé différent.

3° Refoulement du promontoire par fracture (Procédé de Duplay) [2]. —

[1] Berger, *Bull. et Mém. de la Soc. de chir.*, p. 238, 1896. — *Ibidem*, p. 448, 1902.

[2] S. Duplay, *Bull. et Mém. de la Soc. de chir.*, p. 573, 1873. — *Traité de path. ext.*, de Follin et Duplay, p. 652, IV, 1875.

Après avoir avivé les bords de la fissure osseuse et détaché les parties molles des os sous-jacents, inciser la muqueuse par un trait vertical sur la face antérieure de l'arcade, *environ au point d'union du maxillaire avec l'os incisif saillant qui en dépend;* porter un ciseau dans la plaie et l'engager dans l'arcade avec le maillet; en quelques coups, on obtient par éclatement une fracture régulière du promontoire (fig. 777).

Refouler en arrière le fragment ainsi obtenu et réunir son bord interne au bord externe de la fissure alvéolaire par deux points de suture osseuse. Au bout d'un certain temps il contracte de tous côtés des adhérences solides.

§ 3. — Bec-de-lièvre double labial

Trois cas de fissure complète se présentent : le lobule médian, ou *tubercule labial*, intermédiaire aux deux fissures, est très développé; il est atrophié; il manque ou à peu près. Dans le premier cas on pratique le procédé de Clémot-Malgaigne (fig. 778), de part et d'autre et en la même séance.

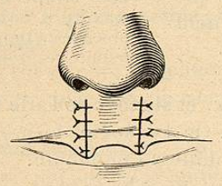

Fig. 778. — Double application du procédé de Clémot-Malgaigne (suture).

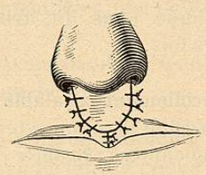

Fig. 779. — Double application du faux procédé de Mirault.

Avec simple abrasion du lobule médian (suture).

Dans le second cas, on a recours au « faux » procédé de Mirault à lambeau externe : avec chacun de ces lambeaux, taillé plus ou moins large selon le degré d'atrophie, on borde en bas le lobule médian. Il vaut mieux opérer, si possible, en une seule séance, et se borner à l'abrasion quasi-épidermique du lobule recommandée par Lannelongue (fig. 779).

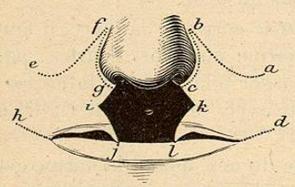

Fig. 780. — Procédé de Chalot.

abcd, grand lambeau latéral gauche. — *efgh*, grand lambeau latéral droit. — *ij*, petit lambeau latéral droit. — *kl*, petit lambeau latéral gauche.

Dans le dernier cas, on est forcé d'exécuter une véritable chéloplastie, en mobilisant deux longs lambeaux latéraux empruntés aux joues et en les réunissant sur la ligne médiane, non sans avoir, au préalable, taillé deux petits lambeaux sur les bords libres de la fissure « à la Clémot-Malgaigne » pour prévenir l'encoche du futur bord libre de la lèvre (fig. 780).

On peut ainsi mobiliser complètement les narines, unir leur pointe externe à ce qui reste du lobule préalablement avivé et restaurer ainsi les narines pourvues dès lors d'un contour circulaire (Berger).

§ 4. — Bec-de-lièvre double labio-alvéolaire ou labio-palatin

Lorsqu'il s'agit d'une fissure double prolongée sans saillie de l'os intermaxillaire (dit aussi *tubercule osseux ou incisif*), on restaure la lèvre d'après l'un des procédés qui viennent d'être signalés, en ajoutant, au besoin, le décollement large des ailes du nez et des bords externes de la fissure.

Lorsque le tubercule osseux constitue, au contraire, une proéminence plus ou moins considérable (fig. 781), la restauration directe de la lèvre devient impossible : il faut, de toute nécessité, au préalable, supprimer le tubercule (procédé de Franco) ou le refouler dans le rang entre les arcades des maxillaires, soit par réduction forcée (procédé de Gensoul), soit par section de la cloison pédiculaire (procédé de Blandin). En tout cas, il ne faut jamais sacrifier le lobule labial, si petit qu'il soit, même quand il est inséré à la pointe du nez; on peut, à l'exemple de Dupuytren, en le détachant du plan osseux, tenter de le faire servir du moins à la restauration de la sous-cloison du nez, sinon à celle de la lèvre.

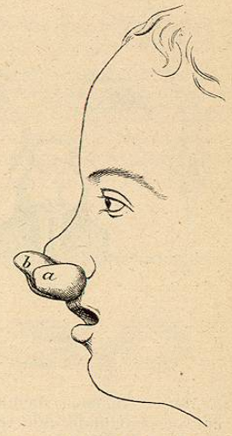

Fig. 781. — Bec-de-lièvre double labio-alvéolaire.

a, tubercule osseux. — *b*, lobule ou tubercule labial.

1° Suppression préalable du tubercule osseux (Franco). — On la pratique aujourd'hui avec une pince de Liston ou une pince-gouge après avoir ruginé le plus en arrière possible les faces du tubercule, qu'on a fixé au moyen d'un petit davier. Une incision circulaire, sur le bord alvéolaire, sert d'amorce à la rugine.

Le procédé de Franco est en faveur auprès de la majorité des chirurgiens anglais et américains, parce qu'ils considèrent le tubercule simplement refoulé comme gênant et inutile à cause de la mobilité et de la déviation ultérieure des incisives; un dentier bien fait est préférable. Dans l'Europe continentale on le réserve généralement au cas de saillie extrême.

2° Refoulement préalable du tubercule osseux (Gensoul-Blandin). — C'est le procédé de choix. Voici sa technique actuelle : faire une incision de 2 centimètres environ (fig. 782, *a b*), au niveau du pédicule, sur le bord inférieur de la cloison. Par cette incision, passer à droite, puis à gauche, une petite rugine plate, et décoller *le plus haut possible* la membrane fibro-muqueuse. Hémostase par compression.

Avec des ciseaux sectionner verticalement le pédicule (E. Rose) ou enlever un triangle à base inférieure (Mirault, A. Guérin, Bardeleben,

Delore). Refouler le tubercule en arrière, pour achever, au besoin, par fracture en haut, la diérèse du pédicule.

Si le tubercule s'engage bien à contact entre les deux maxillaires, aviver les deux bords latéraux ainsi que les faces correspondantes des maxillaires, et les réunir par suture osseuse (Debrou, P. Broca). S'il est trop large,

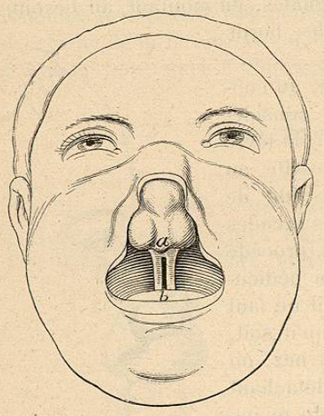

Fig. 782. — Incision médiane (*ab*) de la cloison pédiculaire pour préparer sa résection triangulaire.

(D'après un autre de nos opérés.)

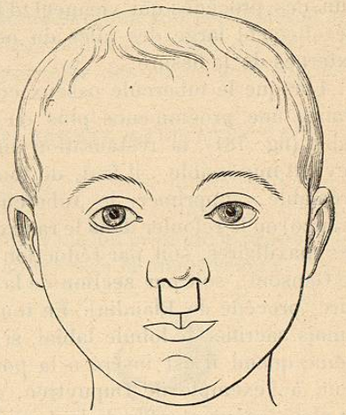

Fig. 783. — Résultat éloigné de l'opération faite pour une double fissure labio-palatine avec saillie de l'os intermaxillaire chez l'enfant représenté figure 781.

l'abraser convenablement à droite et à gauche. Enfin, si la fente intermaxillaire est trop grande, aviver et réunir d'un côté seulement.

La restauration de la lèvre se fait dans la même séance ou à une séance ultérieure suivant la perte de sang et le laps de temps occasionnés par le refoulement préliminaire du tubercule osseux. Elle s'exécute, en tout cas, exactement comme dans les cas de fissure double labiale et complète (fig. 783).

II. — CHÉILOPLASTIE. — MÉLOPLASTIE

Le cancer est l'indication de beaucoup la plus fréquente de ces opérations. Suivant son étendue, après l'avoir excisé, on rapproche *directement* par la suture les surfaces de section, ou bien on est obligé, pour obtenir leur affrontement ou pour combler la perte de substance, de mobiliser les téguments adjacents par des incisions et dissections appropriées. Il n'y a véritablement autoplastie que dans le second cas. Néanmoins, comme il serait fâcheux au point de vue pratique de scinder le sujet en ce qui concerne la chéiloplastie, nous suivrons l'exemple des classiques en décrivant les procédés d'exérèse simple dans le même article que ceux de chéiloplastie proprement dite.

§ 1. — Chéiloplastie

La chéiloplastie ne s'est guère faite jusqu'à présent que d'après les méthodes française et indienne. P. Berger [1] a montré tout le parti que l'on peut tirer, surtout dans les destructions cicatricielles, de la méthode italienne seule ou associée aux précédentes méthodes.

A. ***Exérèse simple.*** — Tous les praticiens savent combien est grande l'extensibilité des lèvres et avec quelle facilité on parvient à fermer d'emblée de très larges brèches ; cela est surtout vrai chez les gens âgés, amaigris, dont les arcades dentaires sont dégarnies et atrophiées. L'ouverture buccale, à la suite de ces synthèses plus ou moins contraintes, se montre souvent très rétrécie d'une façon disgracieuse ; mais, avec le temps, elle s'arrange et se rapproche plus ou moins de sa forme primitive. D'une manière générale, ce résultat ultime s'observe toutes les fois que l'exérèse n'a pas emporté plus du tiers et même de la moitié de la largeur d'une lèvre.

1° Procédé de Richerand. — Soit un épithéliome de forme quelconque qui ne dépasse pas ou guère le limbe cutané d'une lèvre. Saisir la partie atteinte entre les mors dentés d'une pince. Transpercer la lèvre au-dessous de la lésion avec un bistouri à lame très étroite ou un couteau de de Græfe ; diviser la lèvre d'un côté, puis de l'autre, mais en *se tenant toujours à 1 centimètre au moins de la périphérie du néoplasme*, comme du reste pour toutes les exérèses analogues (fig. 784). L'excision peut aussi se faire avec une paire des forts ciseaux courbes. Tordre ou simplement forcipresser deux ou trois minutes les coupes béantes de l'artère coronaire. Puis, reconstituer le bord libre de la lèvre en affrontant exactement la coupe cutanée avec la coupe muqueuse par quelques points.

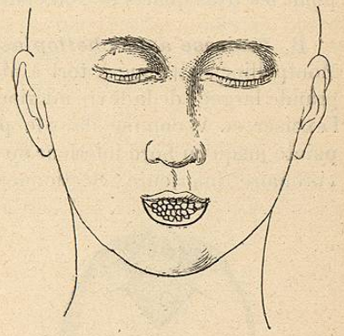

Fig. 784. — Chéiloplastie par le procédé de Richerand.

L'échancrure qui en est la conséquence finit par se niveler ou à peu près.

2° Procédé de Celse. — Soit une lésion néoplasique qui occupe le tiers de la lèvre inférieure.

Pendant qu'un aide placé derrière la tête de l'opéré comprime les deux aciales au-devant des masséters contre le maxillaire, ou après qu'on a installé une pince d'arrêt près de chaque commissure, glisser une lame de forts ciseaux pointus droits sur un côté de la lésion derrière la lèvre, jusqu'au

[1] P. Berger, *Congr. fr. de chir.*, 1894, p. 437.