Delore). Refouler le tubercule en arrière, pour achever, au besoin, par fracture en haut, la diérèse du pédicule.

Si le tubercule s'engage bien à contact entre les deux maxillaires, aviver les deux bords latéraux ainsi que les faces correspondantes des maxillaires, et les réunir par suture osseuse (Debrou, P. Broca). S'il est trop large,

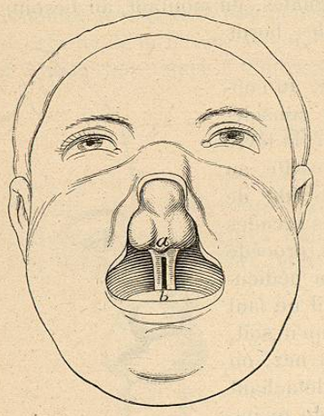

Fig. 782. — Incision médiane (*ab*) de la cloison pédiculaire pour préparer sa résection triangulaire.

(D'après un autre de nos opérés.)

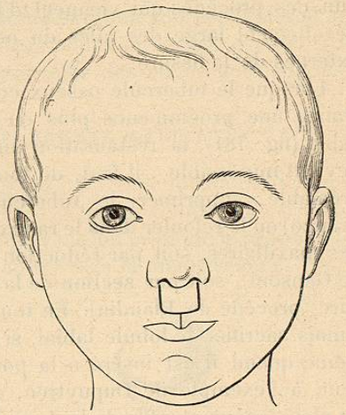

Fig. 783. — Résultat éloigné de l'opération faite pour une double fissure labio-palatine avec saillie de l'os intermaxillaire chez l'enfant représenté figure 781.

l'abraser convenablement à droite et à gauche. Enfin, si la fente intermaxillaire est trop grande, aviver et réunir d'un côté seulement.

La restauration de la lèvre se fait dans la même séance ou à une séance ultérieure suivant la perte de sang et le laps de temps occasionnés par le refoulement préliminaire du tubercule osseux. Elle s'exécute, en tout cas, exactement comme dans les cas de fissure double labiale et complète (fig. 783).

II. — CHÉILOPLASTIE. — MÉLOPLASTIE

Le cancer est l'indication de beaucoup la plus fréquente de ces opérations. Suivant son étendue, après l'avoir excisé, on rapproche *directement* par la suture les surfaces de section, ou bien on est obligé, pour obtenir leur affrontement ou pour combler la perte de substance, de mobiliser les téguments adjacents par des incisions et dissections appropriées. Il n'y a véritablement autoplastie que dans le second cas. Néanmoins, comme il serait fâcheux au point de vue pratique de scinder le sujet en ce qui concerne la chéiloplastie, nous suivrons l'exemple des classiques en décrivant les procédés d'exérèse simple dans le même article que ceux de chéiloplastie proprement dite.

§ 1. — Chéiloplastie

La chéiloplastie ne s'est guère faite jusqu'à présent que d'après les méthodes française et indienne. P. Berger [1] a montré tout le parti que l'on peut tirer, surtout dans les destructions cicatricielles, de la méthode italienne seule ou associée aux précédentes méthodes.

A. ***Exérèse simple.*** — Tous les praticiens savent combien est grande l'extensibilité des lèvres et avec quelle facilité on parvient à fermer d'emblée de très larges brèches ; cela est surtout vrai chez les gens âgés, amaigris, dont les arcades dentaires sont dégarnies et atrophiées. L'ouverture buccale, à la suite de ces synthèses plus ou moins contraintes, se montre souvent très rétrécie d'une façon disgracieuse ; mais, avec le temps, elle s'arrange et se rapproche plus ou moins de sa forme primitive. D'une manière générale, ce résultat ultime s'observe toutes les fois que l'exérèse n'a pas emporté plus du tiers et même de la moitié de la largeur d'une lèvre.

1° Procédé de Richerand. — Soit un épithéliome de forme quelconque qui ne dépasse pas ou guère le limbe cutané d'une lèvre. Saisir la partie atteinte entre les mors dentés d'une pince. Transpercer la lèvre au-dessous de la lésion avec un bistouri à lame très étroite ou un couteau de de Græfe ; diviser la lèvre d'un côté, puis de l'autre, mais en *se tenant toujours à 1 centimètre au moins de la périphérie du néoplasme*, comme du reste pour toutes les exérèses analogues (fig. 784). L'excision peut aussi se faire avec une paire des forts ciseaux courbes. Tordre ou simplement forcipresser deux ou trois minutes les coupes béantes de l'artère coronaire. Puis, reconstituer le bord libre de la lèvre en affrontant exactement la coupe cutanée avec la coupe muqueuse par quelques points.

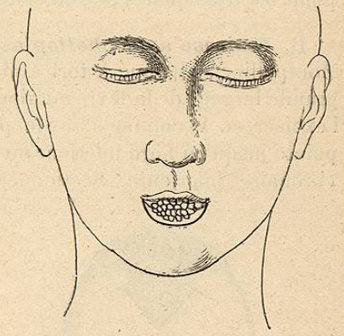

Fig. 784. — Chéiloplastie par le procédé de Richerand.

L'échancrure qui en est la conséquence finit par se niveler ou à peu près.

2° Procédé de Celse. — Soit une lésion néoplasique qui occupe le tiers de la lèvre inférieure.

Pendant qu'un aide placé derrière la tête de l'opéré comprime les deux aciales au-devant des masséters contre le maxillaire, ou après qu'on a installé une pince d'arrêt près de chaque commissure, glisser une lame de forts ciseaux pointus droits sur un côté de la lésion derrière la lèvre, jusqu'au

[1] P. Berger, *Congr. fr. de chir.*, 1894, p. 437.

sillon gingivo-labial, et même plus bas, s'il le faut, et dans un sens oblique, placer l'autre lame sur la face cutanée, diviser nettement d'un coup vigoureux toute la hauteur de la lèvre en évitant le recul des lames. Faire une section analogue de l'autre côté, de sorte que la perte de substance ait la forme d'un V à base supérieure (fig. 785). Achever, au besoin, de libérer le copeau en divisant la partie muqueuse de sa pointe.

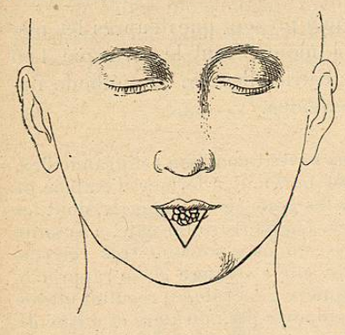

Fig. 785. — Chéiloplastie par le procédé de Celse.

Tordre, forcipresser ou lier au catgut les coupes des artères coronaires. Réunir les deux surfaces de section labiale par une série de points entrecoupés à la soie fine ou au crin de Florence, en commençant par le bord libre muqueux de la lèvre, et en embrassant dans chaque point les trois quarts de son épaisseur, *sans y comprendre la muqueuse.*

B. ***Exérèse avec chéiloplastie immédiate.*** — **1° Procédé de Serre** (de Montpellier), attribué à tort à Malgaigne. — Lorsque la lésion affecte une grande largeur de la lèvre inférieure et dépasse en bas le sillon mento-labial, l'exciser en V comme dans le procédé de Celse, mais en prolongeant la pointe jusqu'au bord inférieur du menton. Hémostasier les coupes de l'artère coronaire inférieure. Sectionner transversalement les deux commissures

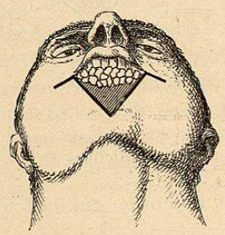

Fig. 786. — Chéiloplastie par le procédé de Serre (incisions).

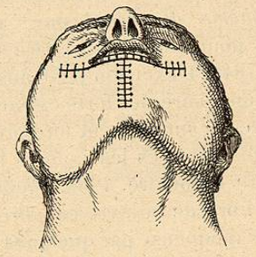

Fig. 787. — Chéiloplastie par le procédé de Serre (sutures).

labiales dans une étendue variable ; hémostasier à droite et à gauche les coupes de l'artère coronaire supérieure (fig. 786). Affronter les deux branches du V et les réunir par la suture ; si cet affrontement n'est pas tout à fait encore possible, mobiliser les deux pans du V en sectionnant le repli muqueux gingivolabial et les tissus sous-jacents (fig. 787).

Former une nouvelle commissure à l'angle de chaque incision transversale en affrontant exactement la muqueuse avec la peau par un point de suture ; puis border avec le même soin le reste de chaque incision.

2° Procédé de Jæsche-Heurtaux. — Lorsque le V créé par les nécessités de l'exérèse est plus considérable et que les incisions de Serre se prévoient ou se montrent insuffisantes, faire à droite à gauche une longue incision courbe qui aille de la commissure à l'angle correspondant de la mâchoire (fig. 788). Hémostasier chaque coronaire supérieure et chaque faciale. Mobiliser l'un vers l'autre les deux lambeaux latéraux et réunir par la suture leurs bords internes. Former les commissures labiales et suturer le reste des incisions de détente.

Fig. 788. — Chéiloplastie par le procédé de Jæsche.

Ce procédé permet de réparer facilement les plus larges pertes de substance en même temps qu'il donne une lèvre inférieure normalement doublée de muqueuse.

Heurtaux (de Nantes)[1] a également fait ressortir les avantages de la réfection labiale aux dépens de la joue utilisée dans toute son épaisseur ; il taille le lambeau génien à peu près comme Jæsche ; mais il n'opère que d'un côté, en débridant simplement, au besoin, l'autre commissure, et nous avons constaté nous-même plusieurs fois qu'un seul lambeau génien peut suffire pour réparer de grandes exérèses.

3° Procédé de Syme-Buchanan. — Enlever en forme de V (fig. 789, A B C) la partie affectée, de manière que la pointe s'arrête au sillon mento-labial ou à peu près : hémostasier les coupes de la coronaire inférieure. Prolonger chaque

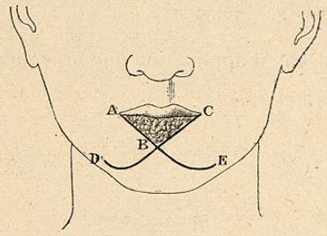

Fig. 789. — Chéiloplastie par le procédé de Syme-Buchanan (incisions).

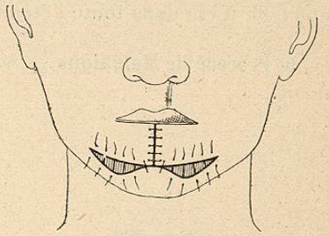

Fig. 790. — Chéiloplastie par le procédé de Syme-Buchanan (sutures).

branche du V vers le côté opposé du menton sur une longueur de 2 centimètres à 2 centimètres et demi ; puis continuer l'incision, sur une nouvelle longueur de 2 centimètres et demi à 3 centimètres, en suivant le bord antéro-inférieur de la mâchoire (789, B D, B E) ; hémostasier quelques rameaux mentonniers. Disséquer et relever chaque lambeau latéral, en complétant l'hémostase. Unir les lambeaux par leurs bords antéro-inférieurs, et caler leur

[1] Heurtaux, *Arch. prov. de chir.*, 1893. t. II, p. 747.

angle inférieur d'union sur le petit promontoire mentionner à l'aide de quelques autres points (fig. 790). Enfin, border toujours, peau contre muqueuse, la tranche supérieure des lambeaux latéraux.

On abandonne à elles-mêmes, ou mieux on comble de suite par la suture les petites brèches semi-lunaires qui restent de chaque côté du menton.

4° Procédé de Langenbeck-Volkmann [1], décrit par Busch (1869) et Ranke. — Soit un épithéliome qui occupe toute ou presque toute la largeur de la lèvre inférieure.

Exciser la lèvre suivant une ligne courbe dont les extrémités aboutissent aux commissures et dont la partie la plus convexe passe au niveau, un peu au-dessus et au-dessous du sillon mento-labial. Découper un lambeau quadrilatère obliquement allongé (fig. 791, A B C D), de sorte que son pédicule réponde à une commissure et aux téguments sous-jacents et que son extrémité libre s'étende jusque sur le côté opposé du menton.

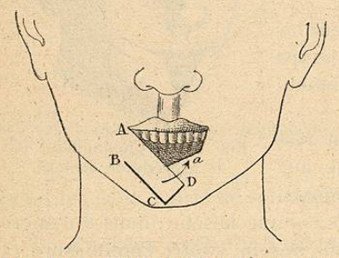

Fig. 791. — Chéiloplastie par le procédé de Langenbeck-Volkmann.

Entre le bord supérieur de ce lambeau et la perte de substance il faut toujours ménager un petit lambeau triangulaire, dit *éperon d'arrêt* ou *de support* (fig. 791, *a*), dont la base est placée sous l'autre commissure. Disséquer les deux lambeaux, faire passer le plus grand au-dessus de l'autre, et procéder à leur suture. Fermer la brèche d'emprunt. Enfin affronter la muqueuse et la peau sur le bord libre de la nouvelle lèvre dans toute l'étendue possible.

5° Procédé de Malgaigne. — Soit le même cas d'application que précédemment.

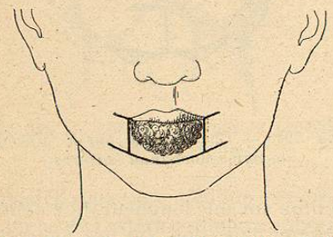
Fig. 792. — Chéiloplastie par le procédé de Malgaigne (incisions).

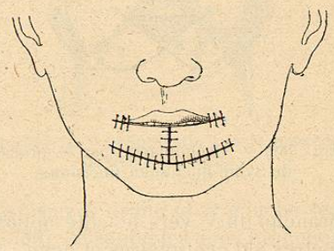
Fig. 793. — Chéiloplastie par le procédé de Malgaigne.

Supprimer la lèvre inférieure par deux incisions verticales dont on réunit les extrémités inférieures par une incision horizontale.

[1] Trélat a décrit un procédé presque analogue, *Soc. chir.*, 28 fév. 1877.

Diviser les commissures dans le sens transversal, prolonger également à droite et à gauche l'incision horizontale (fig. 792), affronter les extrémités libres des lambeaux sur la ligne médiane, réunir leurs bords inférieurs aux parties sous-jacentes, et former par la suture le bord libre cutanéo-muqueux de la nouvelle lèvre (fig. 793).

6° Procédé d'Estlander. — Soit un néoplasme qui a envahi le tiers ou la moitié externe de la lèvre inférieure. Estlander et ses imitateurs ont appliqué le procédé à des lésions encore plus étendues. Le lambeau réparateur est pris sur la partie correspondante de la lèvre saine de telle façon que son incision limitante interne s'arrête à quelque distance du bord libre de la lèvre, afin de conserver l'artère coronaire dans le point d'attache (fig. 794).

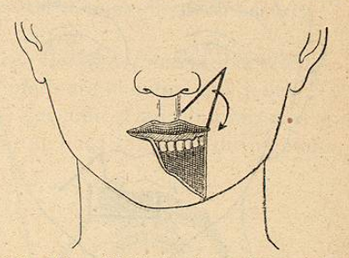
Fig. 794. — Chéiloplastie par le procédé d'Estlander.

Après avoir déterminé la largeur nécessaire du lambeau et, par suite, la position de son incision limitante interne, marquer le siège précis de l'artère. que l'on sent battre à 6-10 millimètres au-dessus du bord libre de la lèvre sous la muqueuse. Cela fait, passer par transfixion une épingle à insectes immédiatement au-dessus de l'artère, là ou doit s'arrêter l'extrémité inférieure de l'incision limitante interne ; puis replier l'épingle en demi-anneau pour n'être pas gêné par elle.

Exciser la partie affectée par deux incisions qui convergent en V.

Tailler sur l'autre lèvre un lambeau de même forme triangulaire que la perte de substance. L'incision externe part de la commissure ; l'incision interne descend de l'extrémité supérieure de la précédente jusqu'au point d'implantation de l'épingle.

Faire pivoter le lambeau sur son pédicule basal, l'encadrer exactement dans la perte de substance et l'y fixer par la suture entrecoupée ; puis fermer linéairement la brèche d'emprunt, mais *sans poser aucun point sur le pédicule*.

Le procédé d'Estlander donne un résultat immédiat qu'on peut trouver quelque peu choquant : la bouche est plus ou moins rétrécie, décentrée, contordue. Mais, d'après l'expérience d'Estlander, d'Haorih, de Salzmann, il paraît qu'avec le temps l'ouverture buccale reprend à peu près sa forme, ses dimensions et sa situation normales. En somme, le procédé d'Estlander aurait le double avantage de conserver une bordure muqueuse naturelle, et de rétablir la continuité du muscle orbiculaire des lèvres.

7° Procédé de Larger (de Maisons-Laffitte) [1]. — Il est basé sur la méthode de chéiloplastie par emprunt à la lèvre saine, camme ceux d'Estlander et de de Schulten.

[1] Larger, *Bull. et Mém. de la Soc. de chir.*, 24 oct. 1894, et *Congr. fr. de chir.*, 1896, p. 302.

Soit à combler une perte de substance nécessitée par l'ablation d'un épithélioma qui occupe les deux tiers de la lèvre inférieure gauche.

« Faire une première incision *a b* (fig. 795), partant de l'union du tiers gauche avec les deux tiers droits de la lèvre supérieure, dirigée vers l'aile gauche du nez, comprenant toute l'épaisseur de la lèvre, jusques et y compris le cul-de-sac de la muqueuse buccale.

« Faire une deuxième incision *bc*, partant de l'extrémité supérieure de

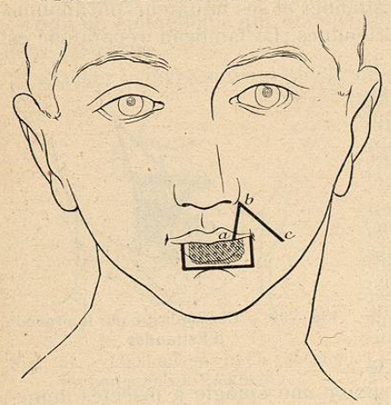

Fig. 795. — Chéiloplastie par le procédé de Larger (incisions).

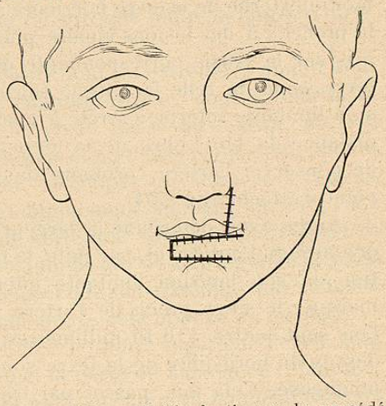

Fig. 796. — Chéiloplastie par le procédé de Larger (sutures).

la précédente et dirigée en bas, parallèlement au pli géno-labial, jusqu'à un point de la joue situé un peu au-dessous du niveau de la commissure labiale gauche.

« Exciser le rebord muqueux du lambeau ainsi obtenu ; suturer son bord inférieur avec le bord supérieur de la perte de substance, puis son extrémité interne, avec le bord *df* ; évider légèrement son bord supérieur, et ourler la muqueuse avec la peau de ce bord.

« Enfin, suturer verticalement la coupe de la lèvre supérieure avec celle de la joue, et reconstituer par deux points la commissure gauche (fig. 796). »

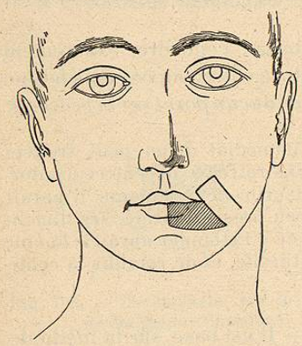

Fig. 797. — Procédé de Morestin.

Le procédé de Larger procure d'ordinaire un résultat esthétique et fonctionnel sastisfaisant : la lèvre supérieure reprend ses dimensions ordinaires, et la lèvre inférieure, contractile, peut retenir la salive, servir normalement à la mastication et à l'articulation des mots, permettre de souffler et même de siffler. Pour réparer *toute* la lèvre inférieure, il est préférable de tailler deux lambeaux, un

à droite, un à gauche, sur la lèvre supérieure que d'en utiliser un seul.

Guinard a eu recours au procédé de Larger, mais en conservant un rebord muqueux du lambeau, qu'il détache et fixe à la muqueuse vestibulaire de la gencive.

Morestin a, lui aussi, légèrement modifié le procédé de Larger. Après large exérèse de la lèvre inférieure jusqu'au sillon mentonnier, il trace un lambeau obliquement ascendant sur la joue et la partie externe de la lèvre supérieure (fig. 797), conserve la bordure muqueuse de cette même lèvre supérieure dont il se sert pour tapisser et arrêter la nouvelle commissure.

8° Procédé d'Ollier (*pont sus-hyoïdien avec îlot mentonnier d'arrêt.*) — Soit un épithéliome étendu à toute la lèvre inférieure et même aux joues.

Faire une incision courbe (fig. 798, ABB) qui aille d'une commissure à l'autre et dont la partie culminante traverse le bord inférieur du menton.

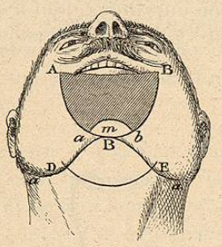

Fig. 798. — Chéiloplastie par le procédé d'Ollier.

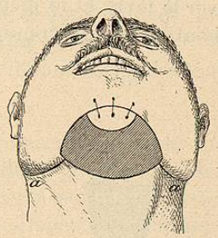

Fig. 799. — Chéiloplastie par le procédé d'Ollier.
Ascension et arrêt, par la suture, du pont sus-hyoïdien

Circonscrire le menton par une autre incision courbe (fig. 798, *a b*) dont les extrémités tombent à droite et à gauche sur la précédente incision ; son sommet doit répondre au sillon mento-labial. Enlever les parties cernées par la grande incision, sauf l'îlot mentonnier qu'il faut conserver (798, *m*). Hémostase.

Le sujet ayant la tête fortement renversée en arrière, faire dans la région sus-hyoïdienne une autre grande incision courbe (fig. 798, DE), parallèle à la première, de façon que le lambeau ainsi découpé ait la hauteur, plus un tiers, de la future lèvre. Disséquer le lambeau dans toute son étendue, en le laissant adhérer par ses deux pédicules latéraux et en conservant la couche cellulo-adipeuse. Le faire remonter au-devant de l'arcade dentaire (fig. 799), à la place de l'ancienne lèvre. Hémostase. Fixer par quelques points de suture la partie moyenne de son bord inférieur au bord supérieur de l'îlot mentonnier, qui doit servir de *support* et empêcher le lambeau de glisser sous la mâchoire. Pour plus de précaution, afin de tenir le lambeau déplié et de lui donner tout son développement en hauteur, placer un ou deux points de suture vers chaque commissure. Doubler le lambeau cutané par des lames de muqueuse qu'on emprunte surtout aux joues. Enfin, combler tota-

lement la brèche d'emprunt (ou l'abandonner au bourgeonnement ou employer les greffes d'Ollier-Thiersch).

Ce procédé imité de Morgan (1829) pour la taille du lambeau, a donné de beaux succès à Ollier ; et naguère à la clinique de Gratz, Wolfler a également obtenu une série de bons résultats esthétiques et fonctionnels au moyen d'un lambeau sus-hyoïdien, relevé en visière. Seulement, il ne conserve pas la peau du menton comme Ollier ; il se contente d'arrêter le bord inférieur du lambeau en le suturant au périoste et aux parties molles qui recouvrent le bord inférieur de la mâchoire : modification très simple qui, tout en assurant la stabilité du lambeau, laisse pleine marge aux nécessités éventuelles de l'exérèse. Il faut pourtant ajouter qu'à la longue on constate un certain degré d'abaissement de la lèvre et de l'îlot mentonnier.

9° Procédé de Berg. — Supposons un cancer qui ait envahi toute la lèvre inférieure et le menton, y compris ou non le corps de la mâchoire.

Enlever la lèvre et le menton par une incision curviligne dont les extrémités aboutissent aux commissures. Hémostase. Faire une incision angu-

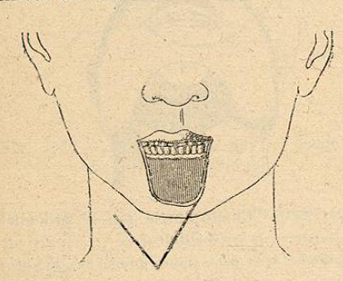

Fig. 800. — Chéiloplastie par le procédé de Berg (incisions).

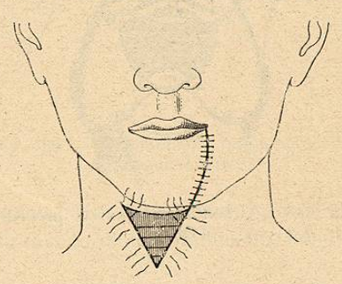

Fig. 801. — Chéiloplastie par le procédé de Berg.
Ascension et suture du lambeau cervical.

laire qui commence à deux doigts au-dessous et en dedans d'un angle de la mâchoire, s'arrête sur la face, et, de là, monte jusqu'à la branche opposée de la première incision (fig. 800). Hémostase. Disséquer le lambeau ainsi délimité et le mobiliser en haut et en dehors vers la commissure opposée au pédicule. Hémostase. Fixer la nouvelle lèvre par une série de points entrecoupés qui réunissent l'extrémité libre du lambeau à la branche correspondante de la première incision ; le reste de celle-ci devient le bord libre de la lèvre. Combler par la suture la brèche d'emprunt ou l'abandonner en partie en bourgeonnement (fig. 801).

C. ***Exérèse avec chéiloplastie secondaire*** (Verneuil). — On a souvent fait remarquer que les grandes brèches créées parfois par l'ablation des cancroïdes labiaux se réduisent d'elles-mêmes avec le temps à des proportions vraiment surprenantes. Aussi pour ces cas a-t-on préconisé la restauration tardive des lèvres. Cette restauration se fait incontestablement avec beau-

coup moins de frais et plus de facilité que dans les exérèses fraîches. Mais quelle pénible situation que celle d'opérés qui ont longtemps leur mâchoire plus ou moins à nu, perdent constamment leur salive, prennent et mâchent mal leurs aliments, enfin parlent tout aussi mal !

En tout cas, au point de vue technique, la chéiloplastie secondaire ne diffère pas essentiellement de la chéiloplastie immédiate.

D. ***Exérèse avec évidement ganglionnaire.*** — Toutes les fois qu'on opère un cancer des lèvres, il faut, *en règle générale*, non seulement faire une exérèse large qui mette à l'abri d'une récidive locale, mais encore évider avec soin la région sous-maxillaire des deux côtés (*ganglions lymphatiques et glande salivaire*).

Procédé de Mauclaire[1]. — 1er *temps*. — Exérèse d'un large lambeau labial occupant les deux tiers de la lèvre en largeur ; arrivée au niveau du menton, l'excision cutanée est continuée vers la région sous-maxillaire droite. A ce niveau, la glande et les ganglions correspondants sont enlevés, le tout en masse et en un seul bloc. L'excision des parties profondes est continuée jusque sous le sterno-mastoïdien où le tissu cellulaire est enlevé avec ses ganglions.

2e *temps*. — Exérèse d'un lambeau rectangulaire partant du menton à gauche et se dirigeant vers la région sous-maxillaire gauche. Ablation de la glande et de tout son tissu cellulaire, le tout en masse ; la loge est complètement évidée. Cet évidement est prolongé jusque sous le sterno-mastoïdien gauche où le tissu cellulaire est enlevé également avec les ganglions.

3e *temps*. — Le lambeau triangulaire cutané conservé entre les deux loges sous-maxillaires, est décollé ; sa surface profonde est très minutieusement abrasée ; de même, tout le tissu cellulaire est enlevé avec soin jusqu'au muscle mylo-hyoïdien qui est avivé et sur lequel on enlève les ganglions.

4e *temps*. — La réparation autoplastique est dès lors facile. La lèvre est retaite facilement par simple traction latérale. Le lambeau cutané mentonnier couservé est fixé au lambeau labial reformé.

Les fosses sous-maxillaires sont tamponnées ; la profondeur est telle que la réunion par première intention n'est ordinairement pas possible à ce niveau.

§ 2. — Génoplastie-Méloplastie

La génoplastie ou méloplastie est la restauration de la joue après une perte de substance qu'on a dû lui faire subir. Elle se fait de préférence, comme la chéiloplastie par exemple, par la méthode française, et, à ce point de vue, elle n'offre rien de spécial. Mais d'autres fois, cette méthode ne pouvant suffire, on est obligé d'avoir recours à l'emprunt d'un lambeau dans une région

[1] Mauclaire, *Tribune médicale*, septembre 1904, p. 520.

voisine (front, cou), ou en dernier ressort, dans une région distante. Nous ne parlerons que des applications typiques de la méthode indienne nouvelle.

1° Procédé à lambeau frontal. — Soit à restaurer la joue après l'ablation d'un épithéliome qui occupe la partie supérieure. On taille sur le front un long lambeau cutanéo-musculaire, dont la base dépasse plus ou moins sa ligne médiane, et dont le pédicule correspond à la partie moyenne de la tempe. On fait glisser le lambeau, face épidermique en dehors, dans la perte de subslance au-dessous de la paupière inférieure jusqu'au bord adhérent du nez, et on fixe en place au moyen de crins de Florence, après avoir, s'il le faut, ménagé en bas et en dehors une petite ouverture pour un drain de caoutchouc ou pour une mèche de gaze. Enfin, on comble la brèche frontale d'emprunt avec les lambeaux de Thiersch, on l'on en resserre simplement les bords par la suture grillagée.

2° Procédé à lambeau cervical. — Lorsqu'il s'agit d'un épithéliome de la partie inférieure de la joue et qu'il faut réparer la perte de substance consé-

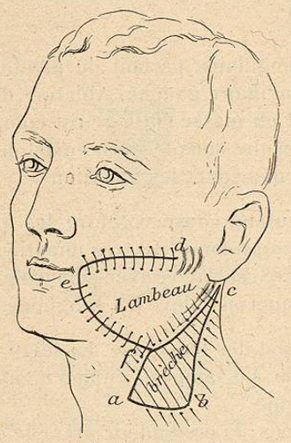

Fig. 802. — Méloplastie à lambeau cervical pour épithélioma.

abc, brèche d'emprunt, points de suture prêts à la fermer. — *def*, lambeau suturé en place.

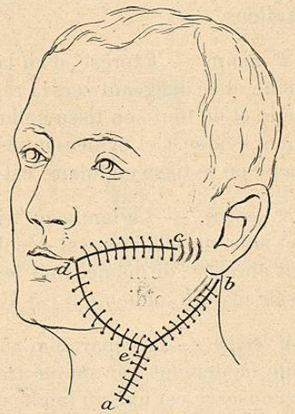

Fig. 803. — Méloplastie à lambeau cervical (même sujet que fig. 802).

ab, suture de la brèche d'emprunt. — *cde*, suture du lambeau en place.

cutive à une exérèse, il est plus aisé de prendre le lambeau autoplastique dans la région cervicale au-dessous de l'angle de la mâchoire. A part cela, la technique générale est la même que dans le procédé précédent. Les figures 802 et 803 nous dispensent de toute description nouvelle.

Au besoin, on pourrait réparer la joue par la confection simultanée des deux lambeaux qui viennent d'être décrits.

III. — PALATOPLASTIE[1], STAPHYLORRAPHIE ET URANO-STAPHYLORRAPHIE

§ 1. — Staphylorraphie

La staphylorraphie ou suture du voile du palais a été introduite de toutes pièces dans la pratique par Ph. Roux. Elle a été ensuite, entre les mains de Dieffenbach, de Sédillot, de Fergusson, de Smith, de Trélat, d'Ehrmann, de J. Wolff, de Félizet, l'objet de perfectionnements successifs qui en font aujourd'hui une opération bien réglée, le plus souvent sûre dans ses résultats immédiats, accessible à la plupart des chirurgiens.

C'est pour la fissure congénitale complète du voile, accompagnée ou non de fissure de la voûte palatine, qu'on a ordinairement recours à elle. Mais son succès n'est possible que si les deux moitiés du voile ne sont pas trop atrophiées ; dans le cas contraire, on est forcé,

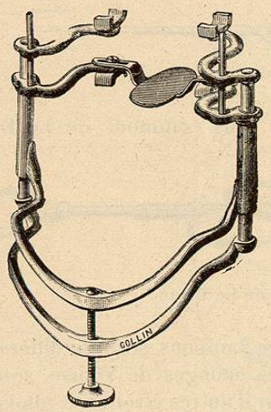

Fig. 804. — Bâillon de Trélat.

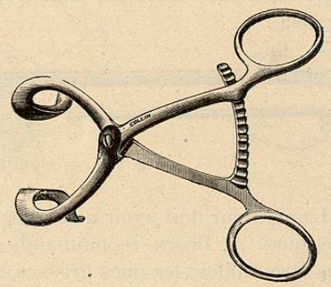

Fig. 805. — Ouvre-bouche molaire de Collin.

pour combler la brèche et pour rendre au voile ses fonctions, de s'adresser d'emblée aux diverses ressources de la prothèse. Elle a donc ses limites d'application.

L'appareil instrumental spécial dont on a besoin comprend :

Un bâillon ouvre-bouche de Smith ou de Trélat (fig. 804) ; ou plus simplement un ouvre-bouche à point d'appui sur les molaires (A. Broca) (fig. 805).

Fig. 806. — Bistouri droit.

Un bistouri droit (fig. 806) et deux bistouris coudés, à droite et à gauche, à long manche, dont le tranchant doit être très affûté ;

[1] Cf. l'important mémoire de A. Broca, *Rev. d'Orth.*, janvier 1905, p. 1, et *Presse médic.*, 13 mai 1905, p. 298.