encore on veillera à ne pas rompre le lambeau, que, le cas échéant, on réparerait avec une suture.

Les lambeaux libérés, on fait l'hémostase par compression durant cinq à dix minutes.

3e *temps :* **Suture du voile et des lambeaux palatins** (fig. 817). — S'assurer que les lambeaux sont bien mobiles et que leurs bords internes s'affrontent sans tension. Au besoin compléter leur libération en arrière où toute bride ptérygoïdienne perçue ou soupçonnée doit être détruite. Réunir les bords internes des lambeaux par des crins ou des fils d'argent. Ces fils, espacés de 5 millimètres, prenant 3 à 4 millimètres sur chaque lèvre, doivent être symétriquement placés et très exactement perpendiculaires à la ligne de réunion. Broca les place d'avant en arrière. Il en met habituellement dix, plus un onzième sur la face postérieure du voile.

Il passe les premiers, en avant, avec l'aiguille en U de Trélat et les autres avec l'aiguille courbe de Blandin ou de Reverdin. On peut se servir avantageusement de l'aiguille à coulisse de Le Dentu. Les fils déjà passés sont saisis avec une pince hémostatique et servent au fur et à mesure à fixer le voile pour faciliter la pose des fils encore à placer.

On noue ensuite ces fils d'avant en arrière, en veillant à l'affrontement.

Toilette et soins ultérieurs comme dans la staphylorraphie.

2° Procédé à un lambeau latéral. — Lorsque la fissure du voile coexiste avec une fissure latérale de la voûte, on prend le lambeau muco-périostique sur celle-ci du même côté ; ou bien comme Lannelongue à titre d'exception, on peut le détacher de la partie inférieure de la cloison, et réunir son bord supérieur devenu externe au bord correspondant de la fissure préalablement avivé ; le lambeau vomérien conviendrait spécialement « aux cas de fente large avec absence presque complète de la moitié de la voûte palatine à réunir ».

Le pansement et les soins consécutifs sont les mêmes que pour la staphylorraphie.

Lorsqu'il s'agit d'une perforation, au lieu d'une division de la voûte, on a également recours à la mobilisation de lambeaux latéraux d'après la méthode sous-périostée.

L'urano-staphylorraphie est quelquefois suivie de fistules latérales qui se forment sur une partie des incisions libératrices.

IV. — EXTRACTION DES DENTS

Pour l'extraction des dents, l'anesthésie générale (éther chlorure ou bromure d'éthyle) est rarement nécessaire ; qu'on n'oublie point alors que la tête doit être mise en position horizontale, ou même inclinée en arrière, qu'on ne doit jamais opérer le malade ni debout ni assis. Le plus souvent on se contente d'opérer dans l'attitude assise, après avoir anesthésié les gen-

cives soit par des injections de stovaïne à 1 p. 100 poussées profondément le long du collet de la dent en quatre points opposés, soit par une pulvérisation au chloréthyle, au coryl ou à l'anesthyle. Si l'on emploie la stovaïne, le malade doit être opéré couché et tête basse (Reclus).

Les règles fondamentales du manuel opératoire sont les suivantes :

1° Saisir la dent au delà du collet, le plus près possible de l'origine des racines ou à leur origine ;

2° Ne faire jamais aucun mouvement de rotation suivant le grand axe de la dent, sous peine de la briser ou d'ébranler les dents voisines ;

3° Avant de la tirer à soi, mobiliser la dent vers une de ses faces libres, puis vers l'autre, et jamais vers les dents collatérales.

4° Borner le traumatisme à la rupture des connexions fibro-vasculaires et nerveuses qui fixent la dent à la gencive, au périoste alvéolo-dentaire et au fond de l'alvéole ;

5° Enlever la dent en totalité et d'un seul coup ;

6° Opérer sûrement, et avec le plus de rapidité possible.

Les instruments dont on se sert le plus aujourd'hui, même en France, pour l'extraction des dents, sont des *daviers anglo-américains*, dont les mors ont une forme appropriée à celle des dents ou de leurs racines. Cependant la *clef de Garengeot* et le levier dit *langue de carpe* peuvent parfois être utiles ; aussi faut-il s'exercer à leur maniement comme à celui des daviers.

A. **Extraction avec les daviers.** — Le nombre des daviers imaginés et mis en vente est des plus considérables. Nous ne signalerons que les types principaux, ceux qui peuvent suffire à la pratique ordinaire. Ce sont pour les deux mâchoires :

1° Un davier à mors droits, égaux, disposés en cuiller, l'un large, l'autre

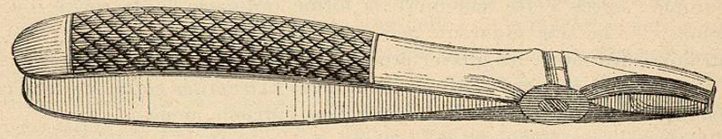

Fig. 818. — Davier à mors droits.

étroit. Il sert à l'extraction des incisives et des canines. Le mors large se place en avant (fig. 818).

2° Un davier à mors courbes, un peu plus évasés que ceux du précédent. Il sert à l'extraction des petites molaires, et aussi à celle des dents de sagesse, dont les racines sont ordinairement réunies en une masse conique (fig. 819, n° 10).

3° Deux daviers à mors courbes, larges, minces, dont l'un est simplement concave et dont l'autre, celui qui se place toujours en dehors (mors externe), présente deux concavités séparées par une arête.

Ces deux daviers servent l'un à l'extraction des grosses molaires supérieures gauches, l'autre à l'extraction des grosses molaires supérieures droites. Le mors simplement concave s'applique sur la racine qui est en dedans, et le mors doublement concave sur les deux racines qui sont en dehors, l'arête répondant à leur intervalle (nos 7 et 8).

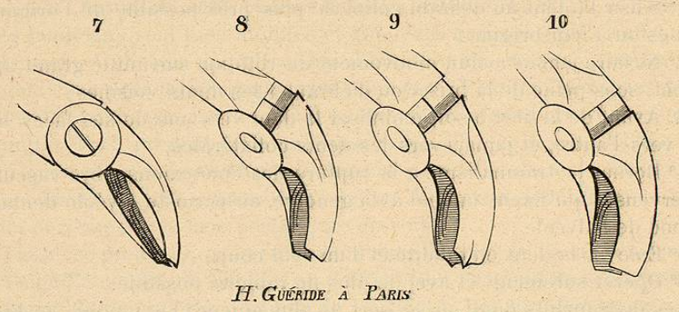

Fig. 819. — Daviers à mors courbes.

4° Un davier à mors courbes, et qui tous les deux sont construits comme le mors externe des daviers précédents (n° 9). Il sert à l'extraction des grosses molaires inférieures. Les racines sont disposées en deux faisceaux situés l'un devant l'autre et séparés par un sillon. De là la forme identique des deux mors.

En tout, cinq daviers.

Manuel opératoire en général. — Trois temps : 1° **Application des mors, et prise de la dent.** — Quelle que soit la dent à extraire, après s'être bien édifié sur l'état d'altération, et, par suite, sur le degré de résistance de la couronne, après s'être remémoré la forme ordinaire de la racine ou des racines, — la tête étant un peu relevée et bien fixée par un aide, — entr'ouvrir les mors, les glisser presque à frottement sur les faces libres de la couronne, et *engager profondément leurs extrémités entre le collet et la gencive,* comme si l'on voulait arriver dans l'alvéole même.

Les mors une fois appliqués autant que possible sur l'origine de la ou des racines, les serrer assez solidement pour avoir une bonne prise, mais pas assez pour risquer de l'écraser ou de casser la dent au point d'application ; de là, le conseil donné de placer le petit doigt, comme moyen de contrepression entre les deux branches de la poignée.

2° **Affranchissement de la dent par mobilisation en sens opposés.** — Afin de rompre les adhérences de la dent, l'incliner alternativement vers une face libre, puis vers l'autre, jamais vers les dents collatérales, sans toutefois aller trop loin ; sinon, on s'exposerait à casser la dent ou à fracturer l'alvéole. Il y a là une mesure qu'on apprend seulement par le fait lui-même et par l'observation personnelle.

3° **Entraînement de la dent hors de l'alvéole.** — Dès qu'on sent la dent libérée, l'entraîner hors de l'alvéole en la tirant à soi, suivant un grand axe.

B. **Extraction avec la clef de Garengeot.** — Cette clef (fig. 820), qui a été l'objet d'une foule de modifications plus ou moins utiles, se compose essentiellement : d'une poignée, d'une tige droite d'acier, fixée d'un côté à la poignée, et terminée de l'autre côté par une partie élargie, le *panneton*. Celui-ci porte au milieu de son bord libre une échancrure où l'on visse un *crochet* à bec bifide. Le crochet a une épaisseur et une courbe plus ou moins grande suivant la molaire à extraire. La clef n'est applicable ni aux incisives, ni aux canines, ni aux dents de sagesse.

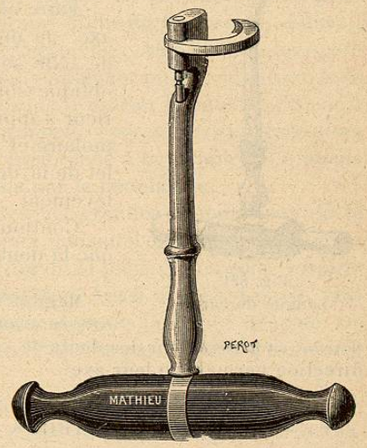

Fig. 820. — Clef de Garengeot.

Manuel opératoire. — Après avoir déterminé la dent qu'on veut enlever, tourner le crochet à droite ou à gauche, selon que la dent siège à la mâchoire supérieure ou à la mâchoire inférieure, au côté droit ou au côté gauche ; puis, enrouler du coton ou de la gaze autour du panneton, pour le coussiner et pour empêcher ainsi une contusion trop grande de son point d'application.

La bouche étant ouverte et la commissure ou la lèvre correspondante étant convenablement réclinée avec l'index gauche, introduire la clef; appliquer un peu au-dessous du collet de la dent (côté interne pour les dents de la mâchoire inférieure, côté externe pour celles de la mâchoire supérieure), la face du panneton qui regarde la concavité du crochet ; embrasser la dent dans la concavité du crochet, de telle sorte que le bec se trouve appliqué contre le collet de la dent du côté opposé au panneton ; et, après s'être assuré que le bec est bien placé et que la prise est bonne, — au besoin, pendant qu'on maintient le crochet avec l'index gauche placé sur sa concavité, — imprimer un brusque et énergique mouvement de rotation à la tige de la clef. L'évulsion de la dent est faite. Au besoin, on achève l'évulsion avec le davier dès que la dent est détachée.

La clef de Garengeot expose parfois à certains accidents de contusion et souvent à la fracture plus ou moins étendue d'une ou des deux parois alvéolaires. C'est pour ce double motif qu'on lui préfère de plus en plus le davier.

C. **Évulsion avec la langue de carpe.** — On se sert quelquefois de cet instrument (fig. 821) pour enlever une dent de sagesse, mais à condition que les deux molaires qui la précèdent soient intactes.

Manuel opératoire. — Soit à évulser une dent de sagesse inférieure. Introduire de champ et de dehors en dedans la pointe de la langue de carpe entre la dent de sagesse et l'avant-dernière molaire, et l'engager le plus possible dans l'intervalle.

Fig. 821.
Langue de carpe.

Faire exécuter à l'instrument, suivant son grand axe, un mouvement de rotation ferme et continu, de telle sorte que la langue prenne une direction oblique suivant son petit axe, que son bord supérieur s'appuie sur la couronne de l'avant-dernière molaire et que son bord inférieur agisse sur le collet de la dent de sagesse en la détachant par soulèvement.

Continuer le mouvement de rotation jusqu'à ce que la dent soit entièrement libre.

Magitot recommande de faire le soulèvement d'*arrière en avant* pour les dents de sagesse inférieures, et d'*avant en arrière* pour les dents de sagesse supérieures, c'est-à-dire suivant la direction normale de leur axe.

V. — INCISION DES ABCÈS ET PHLEGMONS DE LA LANGUE ET DU PLANCHER BUCCAL

1° Abcès intralingual. — Il suffit, après anesthésie cocaïnique, de pratiquer une incision longitudinale antéro-postérieure qui conduit sur la collection.

2° Abcès sublingual. — Lorsque les lésions prédominent sous la muqueuse du plancher buccal, c'est par cette voie et par une incision antéro-postérieure pratiquée sur la tuméfaction qu'il faut intervenir.

3° Phlegmon du plancher de la bouche (Angine de Ludwig). — La voie buccale ne suffit plus ici. C'est par la région sus-hyoïdienne qu'il faut intervenir. Anesthésie générale ou locale. D'un seul ou des deux côtés, suivant l'extension des lésions, pratiquer une incision latérale en dedans du fer à cheval maxillaire, parallèle à l'os et longue de 5 à 6 centimètres. Couper la peau très épaissie, le peaucier, le ventre antérieur du digastrique, enfin et surtout la *sangle mylo-hyoïdienne qu'il faut inciser sur toute sa longueur*, afin d'arriver très profondément jusque sous la muqueuse buccale.

Lavages à l'eau oxygénée. Large drainage.

VI. — AMPUTATION DE LA LANGUE

Les indications de l'amputation de la langue sont fournies presque toujours par le cancer, quelquefois par des ulcérations tuberculeuses, très rarement par un hémangiome ou un lymphangiome (macroglossie).

L'amputation est tantôt *partielle*, ne portant, par exemple, que sur la

moitié antérieure ou sur une moitié latérale ; tantôt *totale*, et alors elle sacrifie soit la langue seule, soit la langue et le plancher buccal, soit ces parties et la partie moyenne de la mâchoire inférieure.

On la pratique soit par la cavité buccale (*voie buccale*), soit par la région sus-hyoïdienne (*voie sus-hyoïdienne* de Regnoli), soit à travers une simple section symphysienne (P. Roux, Sédillot, Syme) ou latérale (v. Langenbeck), ou à travers une résection temporaire (Billroth, E. Bœckel, Albert). On pourrait appeler *maxillaire* cette dernière voie. Aujourd'hui, on opère surtout par la bouche, par la région sus-hyoïdienne, ou par les deux à la fois, et ce n'est que rarement qu'on se décide à diviser le maxillaire, car il est prouvé que l'ostéotomie aggrave le pronostic opératoire, et même alors on ne fait plus que la simple section, de préférence à la symphyse, à moins que la mâchoire ne soit à son tour envahie par le néoplasme.

Une préoccupation commune à toutes les grandes amputations de la langue, est non plus l'hémorragie opératoire, puisqu'il est aisé de la prévenir ou de s'en rendre maître, mais la *protection* de la plaie et des voies respiratoires, *du poumon contre l'infection septique*. Aussi apporte-t-on le plus grand soin à l'antisepsie préalable et consécutive de la cavité buccale. On perd néanmoins encore un certain nombre d'opérés par broncho-pneumonie et par septicémie.

Une autre préoccupation, celle-ci spéciale au cancer et non moins capitale, est *celle de prévenir la récidive*, d'abord et surtout en portant un diagnostic précoce, quand cela est possible, puis en enlevant largement non seulement le néoplasme apparent, mais les parties voisines et les organes infectés à distance (ganglions et glandes sous-maxillaires, ganglions carotidiens). Les amputations partielles devront donc être exclusivement réservées aux lésions non néoplasiques. Un cancer, si limité soit-il, devra toujours entraîner l'ablation totale de l'organe et l'évidement complet des deux côtés du cou (Poirier). C'est l'application à la langue des principes modernes de la chirurgie des cancers.

Malgré tout encore, le cancer de la langue reste un des plus graves que nous ayons à traiter ; Butlin ne nous indique que 8,5 p. 100 de guérisons persistantes au bout de trois ans, et l'on sait que plusieurs de ces dernières ne vont pas au delà d'une ou de deux autres années.

La récidive est donc de beaucoup la règle. Elle a lieu rarement sur le moignon de la langue, le plus souvent dans les ganglions tributaires, parce qu'on en a laissé des portions, ou qu'on en a laissé certains qui étaient déjà malades et qui ont ensuite continué à se développer. Tout cela revient à dire que nous opérons *toujours trop tard et jamais assez largement*.

Soins et mesures préliminaires. — Les patients doivent avoir été purgés la veille, et n'avoir rien pris dans les cinq heures qui précèdent l'opération. On a décapé et brossé les dents, on a cautérisé au chlorure de zinc, ou autrement, les surfaces et cavités ulcérées, on a fait faire des lavages fréquents de la cavité buccale et de l'arrière-gorge avec de l'eau oxygénée ; bref, on a