Manuel opératoire. — Soit à évulser une dent de sagesse inférieure. Introduire de champ et de dehors en dedans la pointe de la langue de carpe entre la dent de sagesse et l'avant-dernière molaire, et l'engager le plus possible dans l'intervalle.

Fig. 821.
Langue de carpe.

Faire exécuter à l'instrument, suivant son grand axe, un mouvement de rotation ferme et continu, de telle sorte que la langue prenne une direction oblique suivant son petit axe, que son bord supérieur s'appuie sur la couronne de l'avant-dernière molaire et que son bord inférieur agisse sur le collet de la dent de sagesse en la détachant par soulèvement.

Continuer le mouvement de rotation jusqu'à ce que la dent soit entièrement libre.

Magitot recommande de faire le soulèvement d'*arrière en avant* pour les dents de sagesse inférieures, et d'*avant en arrière* pour les dents de sagesse supérieures, c'est-à-dire suivant la direction normale de leur axe.

V. — INCISION DES ABCÈS ET PHLEGMONS DE LA LANGUE ET DU PLANCHER BUCCAL

1° Abcès intralingual. — Il suffit, après anesthésie cocaïnique, de pratiquer une incision longitudinale antéro-postérieure qui conduit sur la collection.

2° Abcès sublingual. — Lorsque les lésions prédominent sous la muqueuse du plancher buccal, c'est par cette voie et par une incision antéro-postérieure pratiquée sur la tuméfaction qu'il faut intervenir.

3° Phlegmon du plancher de la bouche (Angine de Ludwig). — La voie buccale ne suffit plus ici. C'est par la région sus-hyoïdienne qu'il faut intervenir. Anesthésie générale ou locale. D'un seul ou des deux côtés, suivant l'extension des lésions, pratiquer une incision latérale en dedans du fer à cheval maxillaire, parallèle à l'os et longue de 5 à 6 centimètres. Couper la peau très épaissie, le peaucier, le ventre antérieur du digastrique, enfin et surtout la *sangle mylo-hyoïdienne qu'il faut inciser sur toute sa longueur*, afin d'arriver très profondément jusque sous la muqueuse buccale.

Lavages à l'eau oxygénée. Large drainage.

VI. — AMPUTATION DE LA LANGUE

Les indications de l'amputation de la langue sont fournies presque toujours par le cancer, quelquefois par des ulcérations tuberculeuses, très rarement par un hémangiome ou un lymphangiome (macroglossie).

L'amputation est tantôt *partielle*, ne portant, par exemple, que sur la

moitié antérieure ou sur une moitié latérale ; tantôt *totale*, et alors elle sacrifie soit la langue seule, soit la langue et le plancher buccal, soit ces parties et la partie moyenne de la mâchoire inférieure.

On la pratique soit par la cavité buccale (*voie buccale*), soit par la région sus-hyoïdienne (*voie sus-hyoïdienne* de Regnoli), soit à travers une simple section symphysienne (P. Roux, Sédillot, Syme) ou latérale (v. Langenbeck), ou à travers une résection temporaire (Billroth, E. Bœckel, Albert). On pourrait appeler *maxillaire* cette dernière voie. Aujourd'hui, on opère surtout par la bouche, par la région sus-hyoïdienne, ou par les deux à la fois, et ce n'est que rarement qu'on se décide à diviser le maxillaire, car il est prouvé que l'ostéotomie aggrave le pronostic opératoire, et même alors on ne fait plus que la simple section, de préférence à la symphyse, à moins que la mâchoire ne soit à son tour envahie par le néoplasme.

Une préoccupation commune à toutes les grandes amputations de la langue, est non plus l'hémorragie opératoire, puisqu'il est aisé de la prévenir ou de s'en rendre maître, mais la *protection* de la plaie et des voies respiratoires, *du poumon contre l'infection septique*. Aussi apporte-t-on le plus grand soin à l'antisepsie préalable et consécutive de la cavité buccale. On perd néanmoins encore un certain nombre d'opérés par broncho-pneumonie et par septicémie.

Une autre préoccupation, celle-ci spéciale au cancer et non moins capitale, est *celle de prévenir la récidive*, d'abord et surtout en portant un diagnostic précoce, quand cela est possible, puis en enlevant largement non seulement le néoplasme apparent, mais les parties voisines et les organes infectés à distance (ganglions et glandes sous-maxillaires, ganglions carotidiens). Les amputations partielles devront donc être exclusivement réservées aux lésions non néoplasiques. Un cancer, si limité soit-il, devra toujours entraîner l'ablation totale de l'organe et l'évidement complet des deux côtés du cou (Poirier). C'est l'application à la langue des principes modernes de la chirurgie des cancers.

Malgré tout encore, le cancer de la langue reste un des plus graves que nous ayons à traiter ; Butlin ne nous indique que 8,5 p. 100 de guérisons persistantes au bout de trois ans, et l'on sait que plusieurs de ces dernières ne vont pas au delà d'une ou de deux autres années.

La récidive est donc de beaucoup la règle. Elle a lieu rarement sur le moignon de la langue, le plus souvent dans les ganglions tributaires, parce qu'on en a laissé des portions, ou qu'on en a laissé certains qui étaient déjà malades et qui ont ensuite continué à se développer. Tout cela revient à dire que nous opérons *toujours trop tard et jamais assez largement*.

Soins et mesures préliminaires. — Les patients doivent avoir été purgés la veille, et n'avoir rien pris dans les cinq heures qui précèdent l'opération. On a décapé et brossé les dents, on a cautérisé au chlorure de zinc, ou autrement, les surfaces et cavités ulcérées, on a fait faire des lavages fréquents de la cavité buccale et de l'arrière-gorge avec de l'eau oxygénée ; bref, on a

pratiqué une antisepsie préalable régulière et sérieuse. Quand le moment de l'opération est venu, on soumet toujours les malades à l'anesthésie générale chloroformique, par les voies naturelles. Quelques chirurgiens pourtant, préfèrent administrer le chloroforme suivant une des méthode spéciales que nous rappellerons d'un mot : 1° méthode de Kocher : trachéotomie préliminaire avec tamponnement du pharynx ; — 2° méthode de Doyen : tubage du larynx ; — 3° méthode de Crile : tubage du naso-pharynx à l'aide de deux gros drains introduits par le nez et poussés jusqu'au niveau de l'épiglotte, puis tamponnement du larynx ; — 4° méthode de Pirogoff-Cunningham, injections intrarectales de vapeurs d'éther. Les malades sont opérés dans le décubitus horizontal, ou la tête pendante en position de Rose.

Quant aux moyens de diérèse, aujourd'hui tous les chirurgiens ont abandonné ceux qui agissent avec lenteur et qui laissent dans la bouche des parties sphacélées, notamment la forcipressure à demeure et la ligature, même élastique, parce qu'ils exposent beaucoup à la septicémie. C'est l'instrument tranchant (bistouri, surtout les ciseaux) qui jouit de la faveur générale, et avec raison : on voit mieux ainsi ce qu'on fait ; on enlève mieux tout ce qui est suspect.

§ 1. — Amputations partielles

A. *Voie buccale.* — **1° Amputation de la moitié antérieure de la langue.** — Après ou sans ligature des deux linguales au lieu d'élection, la bouche est ouverte largement, la langue saisie et tirée fortement avec une pince de Museux puis sectionnée soit transversalement, soit en V (Boyer). On fait l'hémostase et on suture les tranches de section, muqueuse supérieure à muqueuse inférieure dans la section transversale, côté droit à côté gauche dans la section en V.

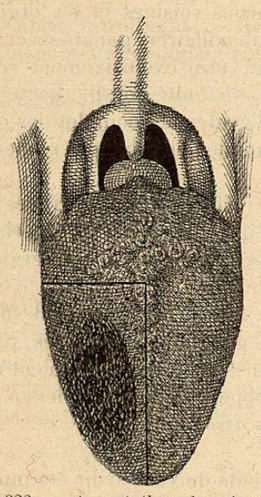

Fig. 822. — Amputation des deux tiers antérieurs de la moitié latérale droite de la langue par le procédé de Hueter. Sections.

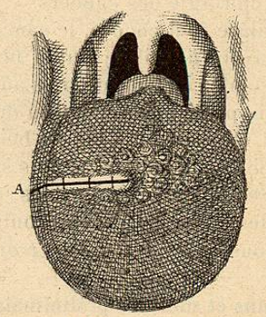

Fig. 823. — Même amputation, suture de la moitié gauche (A) avec le moignon droit.

2° Amputation des deux tiers antérieurs d'une moitié latérale de la langue.

— **Procédé de Hueter** (*Reconstitution de la langue avec la moitié restante*). — Après ligature de l'artère correspondante au lieu d'élection, les arcades dentaires étant fortement écartées, et la langue attirée en avant, couper transversalement la moitié de la base de la langue, d'un vigoureux coup de *ciseaux*, près du pilier antérieur du voile du palais.

Faire la deuxième section à partir de la pointe de la langue jusqu'à l'extrémité interne de la première, avec laquelle elle forme un angle droit (fig. 822).

En deux ou trois coups détacher le segment de langue d'avec le plancher buccal.

Hémostasier par compression ou ligature.

Enfin, suturer la moitié restante de la langue avec la surface de section postérieure, après l'avoir infléchie vers le côté opéré, d'où formation d'une nouvelle langue (fig. 823).

B. *Voie sous-hyoïdienne.* — **Amputation de toute une moitié latérale de la langue.** — **Procédé de Verneuil.** — Faire une incision qui aille de la symphyse à l'angle de la mâchoire le long du bord inférieur de l'os (fig. 824, A B).

Rechercher l'artère faciale devant le masséter, la couper entre deux ligatures, puis extirper la glande et les ganglions sous-maxillaires, comme il a été dit plus haut, suivant le procédé du même chirurgien.

Rechercher la grande corne de l'os hyoïde, et lier l'artère linguale.

La langue étant attirée hors de la bouche, avec une pince de Museux, la diviser en deux moitiés sur la ligne médiane.

Détacher les insertions et adhérences de la langue à la face postérieure correspondante de la mâchoire.

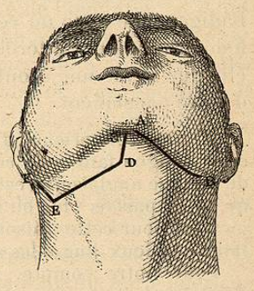

Fig. 824. — Amputation de toute une moitié latérale de la langue.
AB, incision de Verneuil. — CDEF, incision de Kocher.

Enfin, la langue ne tenant plus que par ses connexions avec l'os hyoïde, avec l'épiglotte et avec le pilier correspondant du voile palatin, l'attirer à l'aide d'une pince par-dessous la mâchoire, à travers la plaie sus-hyoïdienne, et la sectionner à sa base.

Kocher, qui opère aussi par la voie sus-hyoïdienne et d'après le même principe fondamental (extirpation large, radicale) au lieu d'une plaie linéaire, fait un lambeau cutané quadrangulaire (fig. 824, C D E F). Son procédé est généralement adopté à l'étranger.

§ 2. — Amputations totales

A. *Voie buccale.* — **1° Amputation de la langue seule.** — **Procédé de White-head.** 1er *temps* : ***Libération de la langue.*** — Le sujet est profondé-

ment endormi au chloroforme, la bouche bien éclairée, largement ouverte par un écarteur, la tête en position de Rose. Passer une anse de soie à travers la partie antérieure de la langue et la faire tirer fortement au dehors. Avec des ciseaux droits mousses, sectionner franchement d'abord les piliers antérieurs du voile près de la langue, puis le frein et les génio-glosses près de leur insertion maxillaire ; ménager les génio-hyoïdiens. La langue sort et s'étale. Libérer ses flancs ; couper la muqueuse, puis les muscles hyoglosses. Les linguales apparaissent ; les lier et les couper. Dès que ces connexions sont divisées, la langue se laisse très bien attirer à l'extérieur ; l'opération devient en quelque sorte extra-buccale.

2e *temps* : ***Section frontale de la base de la langue***. — Passer une anse de soie à travers les replis glosso-épiglottiques, afin de pouvoir retenir le moignon en cas de trouble respiratoire ou d'hémostase complémentaire. Puis, diviser en travers au-devant de l'anse la dernière attache de la langue. Le fil est laissé en place vingt-quatre heures. On peut, si l'on veut, suturer le moignon et le plancher buccal (Poirier). En d'autres cas, l'excavation consécutive à l'ablation de la langue est lavée et asséchée parfaitement, puis badigeonnée avec un vernis adhésif composé en partie de solution éthérée iodoformique et de térébenthine, dit *vernis de Whitehead ;* la couche ainsi étendue forme une croûte solide qui tient en place vingt-quatre heures. Pas d'autre pansement.

D'après l'expérience d'autres chirurgiens anglais, il paraît que l'amputation de la langue faite par ce procédé, aujourd'hui classique dans tous les pays de langue anglaise, n'est pas aussi exsangue que le prétend Whitehead, et qu'on est parfois plus ou moins gêné dans l'exérèse par l'abondance du sang.

C'est pour cette raison que Trèves recommande fortement la ligature préalable des deux linguales au cou.

Pour notre compte, nous avons employé plusieurs fois le procédé de Whitehead, soit pour amputation totale, soit pour amputation de toute une moitié de la langue. Nous devons déclarer que l'artère linguale a été toujours facile à forcipresser et à lier, et que l'opération s'est ensuite continuée presque à sec en quelques secondes.

2° Amputation de la langue avec évidement cervical. — Procédé de Poirier. Poirier[1] le premier, puis J.-L. Faure[2] ont récemment proposé une méthode d'exérèse extensive en deux temps, qui se compose de deux parties : 1° l'ablation de la langue à la Whitehead ; 2° l'évidement complet des deux régions cervicales latérales. En voici le résumé :

1° Amputation de la langue. — Par le procédé de Whitehead en position de Rose.

2° Évidement cervical. — Tracer une première incision de 15 à 20 centimètres le long du bord antérieur du sterno-mastoïdien, allant de la dépression rétro-angulo-maxillaire à deux travers de doigt au-dessus de l'articulation sterno-claviculaire. Puis en pratiquer une deuxième commençant à 1 centimètre en dehors de la symphyse mentonnière et rejoignant la précédente vers le bord supérieur du cartilage thyroïde. Disséquer les lambeaux cutanés.

[1] Poirier, *Bull. et Mém. de la Soc. de chir.*, 23 avril 1902, p. 482.

[2] J.-L. Faure, *Presse médic.*, 17 déc. 1904. p. 801.

Aller aux vaisseaux comme pour les lier, de bas en haut ; enlever les ganglions souvent adhérents à la jugulaire interne ; soigner le dépouillement de la bifurcation des carotides et remonter jusqu'au trou déchiré postérieur. Ménager l'hypoglosse et le ventre postérieur du digastrique.

Lier la linguale et la faciale ou bien la carotide externe. A grands coups de ciseaux, enlever la glande sous-maxillaire. Chercher et extirper : 1° les ganglions situés entre la glande et le maxillaire inférieur ; 2° les ganglions géniens posés sur le maxillaire le long de la faciale ; 3° les ganglions sous-mentaux ; 4° les ganglions situés sous l'hyoglosse dans le triangle de la linguale.

Suturer les plaies et drainer par en bas, à cause de l'écoulement abondant de lymphe.

J.-L. Faure a très dernièrement insisté avec raison sur la nécessité, pour éviter les accidents septiques et diminuer la gravité de l'opération, d'intervenir *en deux temps*. Pratiquer d'abord l'amputation à la Whitehead, avec suture de la plaie bucco-linguale, puis douze à quinze jours après, lorsque la plaie bucco-linguale est fermée, procéder à l'ablation ganglionnaire. Il estime qu'il suffit d'évider un seul des côtés du cou, celui qui correspond à la partie malade de la langue.

B. *Voie sous-hyoïdienne*. — **1° Amputation totale de la langue et du plancher buccal. — Procédé de Verneuil.** — On fait des deux côtés les mêmes manœuvres que celles décrites pour l'amputation d'une moitié latérale de la langue. L'incision s'étend d'un masséter à l'autre le long du bord inférieur de la mâchoire. Ligature et section des deux faciales ; section des muscles génio-glosses et génio-hyoïdiens contre le maxillaire ; détachement de la muqueuse sur la face interne du maxillaire ; attraction rapide de la langue à travers la plaie sus-hyoïdienne, enfin séparation de la langue avec le thermocautère, le bistouri et les ciseaux.

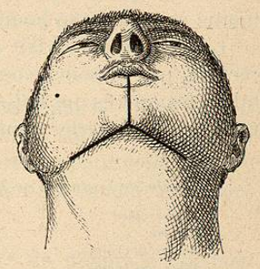

Fig. 825. — Procédé de Chalot pour l'amputation totale de la langue et du plancher buccal.

3° Amputation totale de la langue et du plancher avec résection de la partie moyenne de la mâchoire inférieure. — Procédé de Chalot. — Comme Verneuil, faire une incision parallèle au bord inférieur de la mâchoire, lier et diviser les faciales, extirper les glandes et les ganglions sous-maxillaires, et lier les deux linguales (fig. 825).

Extraire les premières molaires droite et gauche et faire à leur niveau la section du maxillaire. (Voy. *Résection*).

Attirer le segment osseux et la langue à travers la plaie sus-hyoïdienne ; enfin séparer la langue de préférence avec les ciseaux. La lèvre respectée relie les deux moitiés du maxillaire.

Cette opération la plus grande de toutes, n'est justifiée que dans les cas où l'épithéliome a envahi le corps du maxillaire et où l'on peut espérer encore aller au delà des limites du mal.

Soins post-opératoires. — Après les amputations partielles de la langue, à l'exemple de Berger et de beaucoup d'autres chirurgiens, il faut, autant que possible, réunir entre eux par des surjets de catgut les bords des surfaces de section : on abrège ainsi beaucoup le processus de réparation et l'on diminue d'autant le champ d'infection septique en même temps que le suintement hémorragique post-opératoire et les hémorragies secondaires. Puis on tamponne la plaie, si possible, avec de la gaze iodoformée, imprégnée ou non de vernis, ou on la couvre d'une couche de vernis antiseptique, celui de Whitehead ou de Weir, le stérésol de Berlioz, ou l'adhésol de Périer[1]. Les lavages fréquents de la bouche avec de l'eau oxygénée sont de rigueur. Pendant une douzaine de jours, l'alimentation est purement liquide.

Le tamponnement et le vernissage sont également indispensables après l'amputation totale plus ou moins compliquée de la langue; mais souvent en outre il est prudent, nécessaire même, d'ouvrir à part la région sus-hyoïdienne ou de profiter de la brèche opératoire de cette région pour pratiquer le drainage du plancher buccal ; nous utilisons habituellement dans ce but les mèches de gaze qui servent déjà au tamponnement de la cavité buccale. Suivant l'abondance et la nature des sécrétions, on change le pansement tous les deux, trois ou quatre jours, et l'on fait souvent laver la bouche dans l'intervalle avec de l'eau thymolée à 1 p. 1000, salicylée à 3 p. 1000, formolée à 5 p. 1000, ou mieux de l'eau oxygénée coupée par tiers ou moitié avec de l'eau bouillie.

L'alimentation se fait artificiellement, pendant un temps variable par le rectum, par la bouche ou par le nez. Plus tard, après une éducation inévitable, les opérés qui ont subi l'amputation totale arrivent à s'alimenter naturellement et à parler d'une façon assez intelligible.

[1] *Formule de l'adhésol de Périer. Bull. de la Soc. de chir.*, 26 juin 1895.

Résine copal	350 grammes.
Benjoin	30 —
Baume de Tolu	90 —
Ether sulfurique	1 000 —
Essence de thym	20 —
Naphtol	3 —

Faire macérer pendant deux jours les matières résineuses convenablement divisées dans le mélange d'éther et d'essence. Filtrer. Ajouter le naphtol.

II

GLANDES SALIVAIRES

I. — ABLATION DE LA PAROTIDE

Elle peut être *partielle* ou *totale*.

1° Ablation partielle. — Incision cutanée sur la tumeur elle-même et parallèle aux filets du facial, ou bien incision esthétique (Morestin) dissimulée derrière et sous le pavillon de l'oreille.

La tumeur est découverte, isolée et libérée, de bas en haut si on le peut, pour lier les troncs vasculaires avant les branches. On évite le facial et la carotide externe.

L'incision est réunie à la façon ordinaire ou par un surjet intra-dermique.

2° Ablation totale. — Difficile, bien réglée par Bérard et J.-L. Faure[1].

Incision en ⊢ renversé, avec grande branche verticale sur le tragus, petite branche horizontale partant du tragus. Les lambeaux sont disséqués.

On cherche, on lie, et on coupe successivement : *a*) le pédicule antérieur (canal de Sténon et vaisseaux transverses de la face) ; *b*) le pédicule supérieur ou temporal (vaisseaux temporaux) ; *c*) les pédicules inférieurs : sous-maxillaire en avant (veine faciale et jugulaire externe), sterno-mastoïdien en arrière ; *d*) le pédicule carotidien, le plus important de tous.

On dissèque la zone articulaire. On échancre le bord postérieur de la branche montante à la pince-gouge. On renverse la glande en arrière pour pincer et couper le pédicule maxillaire interne. On décolle le prolongement pharyngien de la glande, puis son bord postérieur adhérant à la gaine du sterno-mastoïdien et enfin son bord supérieur ou auriculaire.

II. — FISTULES DU CANAL DE STÉNON

Nous décrirons seulement trois procédés.

1° Ponction simple. — La joue tendue, on enfonce par la fistule un trocart à hydrocèle, obliquement en avant et de dehors en dedans. Par la canule du trocart, on introduit dans le trajet ainsi créé un petit drain perforé dont l'extrémité extérieure sort par la fistule ou bien est conduit à travers la peau, en arrière d'elle (Richelot).

2° Ponction double. — Très simplement, Moty[2] de dehors en dedans enfonce par la fistule une aiguille de Reverdin qui cueille dans la bouche trois crins de Florence et les ramène par la fistule. Toujours munie de ces trois crins, l'aiguille est alors réenfoncée de nouveau par la fistule mais

[1] J.-L. Faure, *Gaz. des hôp.*, 1895, p. 353.
[2] Moty, *Gaz. des hôp.*, 1895, p. 1175.