Attirer le segment osseux et la langue à travers la plaie sus-hyoïdienne ; enfin séparer la langue de préférence avec les ciseaux. La lèvre respectée relie les deux moitiés du maxillaire.

Cette opération la plus grande de toutes, n'est justifiée que dans les cas où l'épithéliome a envahi le corps du maxillaire et où l'on peut espérer encore aller au delà des limites du mal.

Soins post-opératoires. — Après les amputations partielles de la langue, à l'exemple de Berger et de beaucoup d'autres chirurgiens, il faut, autant que possible, réunir entre eux par des surjets de catgut les bords des surfaces de section : on abrège ainsi beaucoup le processus de réparation et l'on diminue d'autant le champ d'infection septique en même temps que le suintement hémorragique post-opératoire et les hémorragies secondaires. Puis on tamponne la plaie, si possible, avec de la gaze iodoformée, imprégnée ou non de vernis, ou on la couvre d'une couche de vernis antiseptique, celui de Whitehead ou de Weir, le stérésol de Berlioz, ou l'adhésol de Périer[1]. Les lavages fréquents de la bouche avec de l'eau oxygénée sont de rigueur. Pendant une douzaine de jours, l'alimentation est purement liquide.

Le tamponnement et le vernissage sont également indispensables après l'amputation totale plus ou moins compliquée de la langue; mais souvent en outre il est prudent, nécessaire même, d'ouvrir à part la région sus-hyoïdienne ou de profiter de la brèche opératoire de cette région pour pratiquer le drainage du plancher buccal ; nous utilisons habituellement dans ce but les mèches de gaze qui servent déjà au tamponnement de la cavité buccale. Suivant l'abondance et la nature des sécrétions, on change le pansement tous les deux, trois ou quatre jours, et l'on fait souvent laver la bouche dans l'intervalle avec de l'eau thymolée à 1 p. 1000, salicylée à 3 p. 1000, formolée à 5 p. 1000, ou mieux de l'eau oxygénée coupée par tiers ou moitié avec de l'eau bouillie.

L'alimentation se fait artificiellement, pendant un temps variable par le rectum, par la bouche ou par le nez. Plus tard, après une éducation inévitable, les opérés qui ont subi l'amputation totale arrivent à s'alimenter naturellement et à parler d'une façon assez intelligible.

[1] *Formule de l'adhésol de Périer. Bull. de la Soc. de chir.*, 26 juin 1895.

Résine copal	350 grammes.
Benjoin	30 —
Baume de Tolu	90 —
Ether sulfurique	1 000 —
Essence de thym	20 —
Naphtol	3 —

Faire macérer pendant deux jours les matières résineuses convenablement divisées dans le mélange d'éther et d'essence. Filtrer. Ajouter le naphtol.

II

GLANDES SALIVAIRES

I. — ABLATION DE LA PAROTIDE

Elle peut être *partielle* ou *totale*.

1° Ablation partielle. — Incision cutanée sur la tumeur elle-même et parallèle aux filets du facial, ou bien incision esthétique (Morestin) dissimulée derrière et sous le pavillon de l'oreille.

La tumeur est découverte, isolée et libérée, de bas en haut si on le peut, pour lier les troncs vasculaires avant les branches. On évite le facial et la carotide externe.

L'incision est réunie à la façon ordinaire ou par un surjet intra-dermique.

2° Ablation totale. — Difficile, bien réglée par Bérard et J.-L. Faure[1].

Incision en ⊢ renversé, avec grande branche verticale sur le tragus, petite branche horizontale partant du tragus. Les lambeaux sont disséqués.

On cherche, on lie, et on coupe successivement : *a*) le pédicule antérieur (canal de Sténon et vaisseaux transverses de la face) ; *b*) le pédicule supérieur ou temporal (vaisseaux temporaux) ; *c*) les pédicules inférieurs : sous-maxillaire en avant (veine faciale et jugulaire externe), sterno-mastoïdien en arrière ; *d*) le pédicule carotidien, le plus important de tous.

On dissèque la zone articulaire. On échancre le bord postérieur de la branche montante à la pince-gouge. On renverse la glande en arrière pour pincer et couper le pédicule maxillaire interne. On décolle le prolongement pharyngien de la glande, puis son bord postérieur adhérant à la gaine du sterno-mastoïdien et enfin son bord supérieur ou auriculaire.

II. — FISTULES DU CANAL DE STÉNON

Nous décrirons seulement trois procédés.

1° Ponction simple. — La joue tendue, on enfonce par la fistule un trocart à hydrocèle, obliquement en avant et de dehors en dedans. Par la canule du trocart, on introduit dans le trajet ainsi créé un petit drain perforé dont l'extrémité extérieure sort par la fistule ou bien est conduit à travers la peau, en arrière d'elle (Richelot).

2° Ponction double. — Très simplement, Moty[2] de dehors en dedans enfonce par la fistule une aiguille de Reverdin qui cueille dans la bouche trois crins de Florence et les ramène par la fistule. Toujours munie de ces trois crins, l'aiguille est alors réenfoncée de nouveau par la fistule mais

[1] J.-L. Faure, *Gaz. des hôp.*, 1895, p. 353.
[2] Moty, *Gaz. des hôp.*, 1895, p. 1175.

ressort dans la bouche à 1 centimètre en arrière du premier orifice. Les trois crins sont serrés et noués dans la bouche.

3° Isolement du bout postérieur. — Sur le trajet du Sténon (de l'extrémité du lobule à l'aile du nez) et en arrière de la plaie ou de la fistule, découvrir et isoler le conduit; perforer la joue, introduire le bout parotidien du canal dans la boutonnière et l'y fixer par quelques points. Aviver et suturer la fistule (Bouglé).

III. — ABLATION DE LA GLANDE SOUS-MAXILLAIRE

Procédé de Verneuil. — Tourner la tête du côté opposé; relever le menton. Faire une incision à convexité inférieure moulée en quelque sorte sur la courbure de la région sous-maxillaire, et s'arrêtant par ses extrémités au bord inférieur de la mâchoire. On divise lentement la peau, le fascia superficiel, le peaucier et l'aponévrose cervicale (fig. 826).

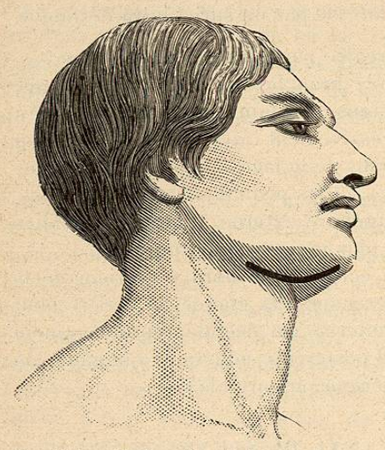

Fig. 826. — Extirpation de la glande sus-maxillaire (Verneuil).

Dès qu'on arrive à la coque fibreuse de la glande, l'attaquer avec beaucoup de ménagements par la partie supérieure à petits coups de bistouri; couper l'artère faciale entre deux ligatures, près du bord de la mâchoire; en faire autant pour la veine faciale; puis énucléer la glande et les ganglions sous-maxillaires de haut en bas par diérèse mousse avec les doigts ou la sonde cannelée, en pratiquant l'hémostase au fur et à mesure.

Renverser la glande en arrière, après avoir ménagé le nerf hypoglosse sur la face externe du muscle hypoglosse ; serrer doublement en masse son pédicule, composé de tissu fibreux et des vaisseaux faciaux à leur arrivée sur la glande, et le diviser entre les deux ligatures.

III

PHARYNX

I. — INCISION DES ABCÈS ET PHLEGMONS DE L'AMYGDALE ET DU PHARYNX

1° Abcès amygdalien. Péri-amygdalite phlegmoneuse. — Le pus est, dans la très grande majorité des cas, collecté *non pas dans l'amygdale*

mais dans la partie supérieure et antérieure du pilier antérieur du voile. C'est là qu'il vient faire saillie sous la muqueuse et qu'on peut le sentir (signe de Lemaistre). C'est là qu'il faut inciser.

Anesthésie locale ou générale. Ouvrir largement la bouche avec un écarteur; abaisser la langue avec un abaisse-langue. Déterminer le point d'élection et, avec le bistouri, inciser à ce niveau, parallèlement au bord inférieur du voile, à 1 centimètre de ce bord, *sur une ligne allant de la racine de la luette à la dent de sagesse supérieure.* Enfoncer le bistouri de dedans en dehors, et prolonger l'incision aussi bas que possible (fig. 827).

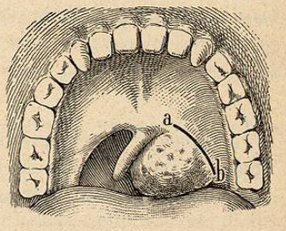

Fig. 827. — Incision des abcès amygdaliens.
ab, tracé de l'incision.

Si le trismus est trop accusé pour que le malade puisse ouvrir la bouche, avec la pulpe de l'index gauche, reconnaître la base de la luette, le bord interne du pilier antérieur. Sur le doigt, faire glisser le bistouri que l'on plonge franchement dans le voile, en prolongeant l'incision vers le bas.

2° Abcès rétropharyngien. — Deux voies peuvent y conduire : voie buccale, la plus usitée; voie cervico-latérale, indiquée dans les cas de trismus prononcé ou de prolongement cervical.

a. **Voie buccale.** — Immobiliser l'enfant en le roulant dans une couverture. Pour éviter toute irruption brusque du pus dans les voies aériennes, il est prudent de mettre le malade en position de Rose, tête pendante. Écarter fortement les mâchoires.

Avec l'index gauche, chercher la tuméfaction fluctuante, puis déprimer la base de la langue. Prendre un bistouri pointu, garni si l'on veut de gaze ou de diachylon, jusqu'à 2 centimètres de sa pointe. Le plonger franchement sur *la ligne médiane* (pour épargner les vaisseaux placés en dehors) et inciser rapidement de haut en bas sur une longueur de 2 à 3 centimètres. Si l'enfant n'est pas tête pendante, le renverser aussitôt en avant pour que le pus s'échappe par la bouche.

b. **Voie cervico-latérale.** — Sur le bord postérieur du sterno-mastoïdien, au niveau de son tiers supérieur, faire une incision de 3 à 5 centimètres. Reconnaître le bord du muscle; le rejeter en avant, avec un écarteur qui refoule en même temps les vaisseaux, puis avec la sonde cannelée en passant en arrière du paquet vasculo-nerveux, cheminer prudemment jusqu'au pus. La collection ouverte, agrandir l'ouverture avec une pince dont on écarte les mors. Drainer.

3° Abcès latéro-pharyngien. — La voie buccale est ici d'exception. Mieux vaut inciser par le cou. En ce cas, comme les vaisseaux sont d'habitude