lage thyroïde. Rencontrer, pincer et couper la veine jugulaire externe. Couper l'aponévrose cervicale superficielle sur le bord antérieur du sterno-mastoïdien, découvrir ce bord, le décoller et le rejeter en arrière.

2e *temps*. — *b*. **Libération du pharynx**. — Dans la plaie, bien exposée, reconnaître l'omo-hyoïdien plat et oblique en haut et en avant. En arrière de lui, inciser l'aponévrose cervicale moyenne, le libérer et le récliner en avant et en dedans. On voit alors le pédicule vasculaire thyroïdien supérieur, oblique en bas, en dedans et en avant.

Pincer et couper ce pédicule ; refouler en bas la pointe du lobe thyroïdien pour découvrir le constricteur inférieur du pharynx. Avec une érigne ou un écarteur de Volkmann à griffes, accrocher et attirer fortement en avant le bord postérieur de la lame du cartilage thyroïde, comme si on voulait la faire basculer. On tend ainsi les fibres du muscle thyro-pharyngien qui de postérieures deviennent latérales et s'offrent au bistouri.

3e *temps*. — *c*. **Ouverture du pharynx**. — Le long du bord postérieur du cartilage thyroïde et tout contre lui, sectionner la paroi pharyngée, muscle et muqueuse. Tandis que l'écarteur, soulevant le cartilage, tire en avant la lèvre antérieure de la plaie, des pinces à forcipressure maintiennent en arrière la lèvre postérieure formée par la tranche musculaire et font largement bâiller l'ouverture.

4e *temps*. — *d*. **Fermeture de la plaie**. — Elle peut être incomplète ou complète, avec ou sans drainage, suivant les indications du cas particulier.

IV

ŒSOPHAGE

I. — CATHÉTÉRISME DE L'ŒSOPHAGE

Il peut être évacuateur, explorateur, dilatateur.

1° Cathétérisme évacuateur. — Il se fait ordinairement par la bouche, exceptionnellement par le nez, lorsqu'on doit laisser la sonde à demeure, ou lorsqu'on ne peut réussir à écarter les mâchoires (trismus, aliénés, etc).

Les instruments employés sont les *sondes* dites *œsophagiennes*, longues d'au moins 50 centimètres, d'un diamètre de 8 à 12 millimètres, à bout terminal mousse, percé d'un œil latéral, à bout externe évasé en pavillon. Ces sondes peuvent être molles (sonde de Krishaber, tube de Faucher, siphon de Debove), et munies ou non de mandrin, ou bien, semi-rigides en gomme.

Le cathétérisme par la bouche est de technique facile. Le sujet est assis. tête renversée en arrière, et bouche largement ouverte. L'anesthésie locale du pharynx, toujours utile, peut être réalisée par une pulvérisation ou quelques attouchements avec une solution de cocaïne à 2 p. 100. Le chirurgien,

placé en face du malade, glisse son index gauche sur le dos de la langue jusqu'auprès du repli glosso-épiglottique médian, recourbe alors le doigt en crochet et refoule la langue d'arrière en avant, attirant ainsi le larynx dans le même sens. De la main droite, il saisit alors comme une plume à écrire la sonde, enduite de glycérine et munie ou non d'un mandrin, la conduit sur le dos de l'index gauche, la pousse contre la paroi postérieure du pharynx et suivant toujours cette paroi-guide, l'engage doucement dans l'œsophage, en évitant le larynx ; on est d'ailleurs averti de la pénétration de la sonde dans le larynx par un violent accès de toux ou de suffocation.

La sonde engagée dans l'œsophage, on la pousse peu à peu en invitant le malade à respirer largement et à faire des mouvements répétés de déglutition pour « avaler », la sonde. On continue l'introduction jusqu'à ce que la partie engagée au delà de l'arcade dentaire, mesure de 45 à 50 centimètres,

La pénétration dans l'estomac est souvent annoncée par l'issue de quelques gaz qui s'échappent par la sonde en crépitant.

Le cathétérisme par le nez s'exécute d'après les mêmes principes, c'est-à-dire en suivant constamment la paroi postérieure du naso-pharynx puis du pharynx. La tête très fortement renversée en arrière, la sonde est conduite jusqu'au plan vertébral puis doucement engagée, enfin poussée à fond lorsqu'on estime avoir bien pénétré dans l'œsophage.

2° Cathétérisme explorateur. — Il peut être pratiqué pour rechercher soit une sténose, soit un corps étranger de l'œsophage.

On usera dans le premier cas de bougies exploratrices en gomme ou bien

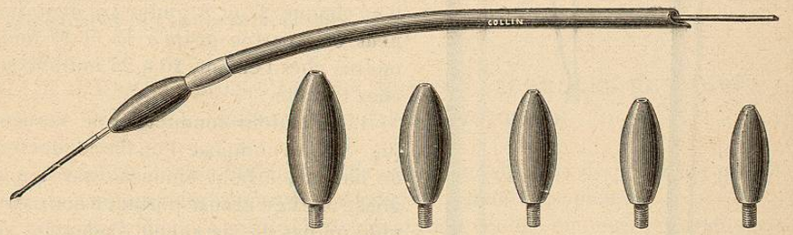

Fig. 833. — Appareil de Verneuil. Conducteur avec olives dilatatrices.

des appareils de Trousseau et de Verneuil (fig. 833) dont les olives de volume croissant peuvent servir à l'exploration et à la dilatation.



Fig. 834. — Résonnateur métallique de Duplay.

Dans le second, on emploiera de préférence le résonnateur de Duplay-Collin (fig. 834).

L'introduction de ces instruments sera faite par la bouche, en suivant la technique déjà connue.

On se rappellera : 1° que l'œsophage commence à 15 centimètres des incisives supérieures pour finir à 40 centimètres de ces mêmes incisives ; 2° qu'il comprend trois portions : cervicale (4 centimètres), thoracique (17 centimètres), abdominale (3 centimètres) ; 3° qu'il existe trois « rétrécissements normaux », de son calibre, siégeant à l'entrée, au niveau du croisement de la crosse aortique, à la traversée du diaphragme, c'est-à-dire aux distances respectives de 15, 22 et 36 centimètres à partir des incisives supérieures.

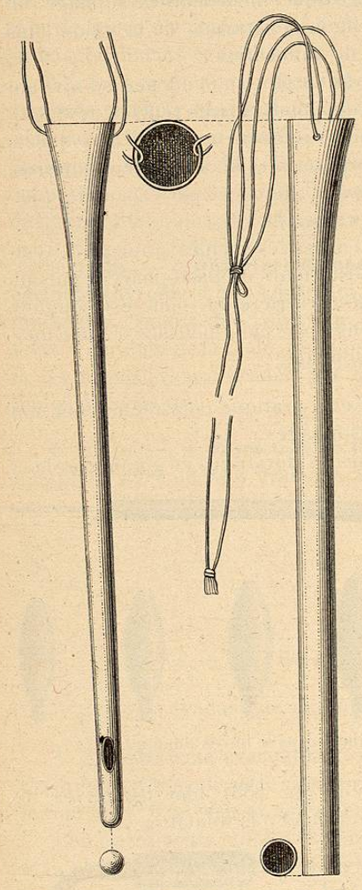

Fig. 835. — Canules œsophagiennes de Symonds.

3° Cathétérisme dilatateur. — Il s'adresse aux sténoses cicatricielles de l'œsophage et se pratique à l'aide des bougies de Bouchard ou des dilatateurs de Trousseau, Richet, Verneuil, etc.

Les bougies de Bouchard sont cylindro-coniques et de diamètre croissant en série complète des plus fines aux grosses. On les introduit comme les sondes œsophagiennes ; on les laisse en place de 5 à 8 minutes et les séances de dilatation ont lieu chaque 2 ou 3 jours. La dilatation peut être portée jusqu'à 15 et 19 millimètres chez l'enfant, 20 à 22 millimètres chez l'adulte.

Le dilatateur-conducteur de Verneuil (fig. 833) se compose d'un fin conducteur de baleine, à bout émoussé sur lequel glisse une tige creuse portant à son extrémité un pas de vis auquel s'adaptent six olives dilatatrices de diamètre croissant. On introduit d'abord le conducteur que l'on pousse jusque dans l'estomac et qui guide ensuite en toute sécurité l'olive dilatatrice.

4° Cathétérisme rétrograde. — Cette méthode proposée par Schattauer, Bergmann, Socin, reprise récemment chez nous par Delagénière, du Mans[1], consiste à pratiquer le cathétérisme de l'œsophage de bas en haut, de l'estomac vers le pharynx, après gastrostomie préalable. On peut ainsi tourner des difficultés insurmontables de haut en bas, et suivant la méthode viennoise, pratiquer le sondage sans fin au moyen de bougies coniques, à col, attachées sur un fil conducteur entraîné de bas en haut par la première bougie qu'on a pu introduire par l'estomac (Roux de Lausanne).

[1] Cf. Delagénière, *XVIe Congr. fr. de chir.*, 1903, p. 304.

II. — TUBAGE PERMANENT DE L'ŒSOPHAGE

Inauguré par Morell-Mackenzie, en 1883, puis perfectionné et préconisé par Symonds, Renvers, Leyden, Mixter et Bert le tubage permanent de l'œsophage, plus généralement connu sous le nom de *méthode de Symonds*, consiste à laisser en place dans les rétrécissements cancéreux, quelquefois dans les rétrécissements cicatriciels, une canule courte en gomme élastique à travers laquelle passent des aliments mâchés et avalés par les malades.

Les canules de Symonds (il y en a divers modèles aujourd'hui), représentent, toutes en somme, des cônes allongés, et sont munies, à leur extrémité supérieure évasée, d'une ou deux longues anses de soie qui servent à leur pose et à leur extraction et dont les extrémités libres sont fixées en dehors de la bouche (fig. 835).

On emploie, pour les placer, des mandrins en baleine particuliers, ou simplement une bougie œsophagienne à boule. On les change tous les dix ou douze jours.

Ces canules peuvent s'obstruer ou être mal tolérées. Cependant la méthode de Symonds, est capable de rendre de grands services lorsqu'on peut placer la canule sans crainte de perforation.

III. — EXTRACTION PAR LES VOIES NATURELLES DES CORPS ÉTRANGERS DE L'ŒSOPHAGE

On doit la tenter toujours, mais avec d'autant plus de prudence que le corps étranger aura séjourné plus longtemps dans l'œsophage.

Si l'on ne dispose pas de l'instrumentation voulue, on pourra user du procédé de Félizet. Prendre alors une grosse sonde à béquille n° 18 à 22 ; l'insinuer par des mouvements de vrille jusqu'au-dessous de l'obstacle. Injecter par la sonde dans l'estomac de 200 à 800 grammes d'eau tiède et retirer la sonde en continuant l'injection. Le bec de la sonde accroche le corps étranger ; un effort de vomissement survient et dégage le corps que la sonde ramène au dehors.

Plus commodément, on usera soit du panier de Græfe (fig. 836), soit du crochet de Kirmisson (fig. 837) destiné aux pièces de monnaie, soit d'une pince œsophagienne (fig. 838).

Le panier de Græfe est un instrument fort utile mais parfois dangereux entre des mains inhabiles ou brutales car il peut rester accroché dans un repli muqueux ou au chaton cricoïdien. Après avoir chargé sur lui le corps

étranger, il faut tirer fermement en haut sans à-coups ni brusquerie. Si le panier accroche et résiste, il faut essayer de le dégager par quelques mouvements de rotation latérale ou de refoulement. S'ils ne suffisent pas, on peut, à l'exemple de Félizet, introduire dans l'œsophage une grosse éponge huilée, montée sur une tige de baleine, qui dilate le conduit en avant du panier et permet son dégagement.



Fig. 836.
Panier de Græfe.

Fig. 837.
Crochet de Kirmisson.



Fig. 838.
Pince œsophagienne de Collin.

Le crochet de Kirmisson ou celui de Collin réclament les mêmes précautions.

La pince œsophagienne est exempte de ces dangers mais ne permet pas toujours de saisir facilement ou d'amarrer solidement le corps étranger. La sonde œsophagienne ou l'olive dilatatrice seront parfois utiles pour refouler dans l'estomac les corps bas situés dans le conduit.

IV. — ŒSOPHAGOTOMIE INTERNE

L'œsophagotomie interne proprement dite, telle qu'elle a été créée par Maisonneuve en 1861 puis employée de nouveau chez nous par Lannelongue (de Bordeaux), Dolbeau, Trélat, Tillaux, Le Dentu consiste à pratiquer par la bouche la section linéaire, ordinairement multiple, des rétrécissements cicatriciels de l'œsophage. Depuis son avènement, sous le nom d'*œsophagotomie combinée*. Gussenbauer a fait connaître une autre méthode dans laquelle on exécute la section interne à travers une ouverture cervicale. Enfin, plus récemment, — cas exceptionnel, — Lange (de New-York) a utilisé la gastrotomie pour faire passer de bas en haut une série de lames coupantes.

Il est évident que la dilatation progressive temporaire, notamment avec la série des bougies cylindro-coniques de Bouchard, constitue la méthode de choix pour les rétrécissements franchissables. Mais il est des cas où le rétrécissement forme une sorte d'anneau rigide et peu ou point extensible. C'est précisément à eux que convient l'œsophagotomie interne, en la faisant suivre, il est vrai, *toujours* de la dilatation méthodique.

Les instruments les moins dangereux sont : *l'œsophagotome de Trélat* (fig. 839) et *celui de Maisonneuve perfectionné par Le Dentu*, tous les deux à deux lames.



Fig. 839. — Œsophagotome de Trélat.

Le premier sectionne de bas en haut et n'est par conséquent utilisable que pour les rétrécissements qui peuvent laisser passer sa tige terminale et qui sont peu étendus en hauteur. Le second sectionne de haut en bas et peut servir à tous les rétrécissements dont la lumière admet encore sa fine bougie conductrice. Il est pourvu de six lames jumelles dont les plus petites mesurent une largeur de 5 millimètres et les plus grosses une largeur de 9 millimètres, et qui, montées dans la coulisse de la tige conductrice, donnent les combinaisons de diamètre suivantes :

Deux lames	n° 1,	largeur totale.	12	millimètres.
—	n°s 1 et 2,	—	15	—
—	n° 2,	—	17	—
—	n°s 2 et 3,	—	19	—
—	n° 3,	—	21	—

« Ces deux dernières, comme le fait observer Le Dentu, pourraient parcourir un œsophage normal dans toute sa largeur sans le scarifier même superficiellement, puisque la partie la plus saillante de ces lames est émoussée. »

Avant de pratiquer l'œsophagotomie interne, il faut nécessairement avoir déterminé d'une manière précise le siège du rétrécissement et s'être assuré qu'il s'agit d'un rétrécissement fibreux et non pas *spasmodique*. Cette dernière recommandation ne saurait être considérée comme superflue.

Procédé. — Le manuel opératoire est très simple avec l'instrument de Trélat. Le conduire comme une sonde œsophagienne jusqu'au niveau du rétrécissement, y pousser doucement sa tige terminale jusqu'à l'épaulement, faire marcher la vis de l'extrémité sortante en vérifiant sur le curseur le

degré d'écartement des lames, tirer l'instrument à soi de quelques centimètres, détourner la vis pour retirer l'instrument.

Avec l'instrument de Maisonneuve-Le Dentu les manœuvres sont un peu plus compliquées ; mais, à part l'emploi simultané de deux lames, elles sont les mêmes que celles qui seront décrites à propos de l'urétrotomie interne.

L'œsophagotomie interne, malgré son ancienneté et ses perfectionnements, n'a point trouvé beaucoup d'applications (25 en tout, d'après H. Richardson) et compte peu de partisans à l'heure actuelle ; on redoute toujours une fausse route au-dessus du rétrécissement ou une effraction du tube œsophagien à son niveau, parce qu'on manœuvre à longue distance, avec des instruments lourds et encombrants, presque sans autre jalon que les données de la mensuration, et que, d'autre part, l'œsophage plonge pour sa plus grande longueur dans une région fermée, profonde, inaccessible, entourée d'organes dangereux (aorte, plèvres, etc.). L'expérience a montré que ces craintes ne sont pas injustifiées, même si nous faisons la part de l'époque pré-antiseptique, puisque Ashurst, d'après un relevé de 20 œsophagotomies internes, nous indique une mortalité de 25 p. 100.

V. — ŒSOPHAGOTOMIE EXTERNE

L'œsophagotomie externe n'est autre que l'ouverture momentanée de l'œsophage, soit dans sa portion cervicale, soit dans sa portion thoracique.

§ 1. — ŒSOPHAGOTOMIE CERVICALE

Elle est indiquée : 1° (*taille œsophagienne*) pour l'extraction de corps étrangers qui se trouvent solidement enclavés dans la portion cervicale et même dans la portion thoracique, ou qu'on n'a pu, en tout cas, enlever par la bouche ni propulser vers l'estomac ; 2° pour le traitement de certains diverticules œsophagiens (*inversion, extirpation*) ; 3° pour le traitement de rétrécissements cicatriciels, infranchissables, qui siègent au niveau, au-dessus ou au-dessous de la plaie opératoire (section directe, section interne de Gussenbauer).

1° Voie latérale. — La tête étendue et la face tournée à droite — après avoir déterminé l'anneau cricoïdien et le bord antérieur du sterno-mastoïdien gauche, se placer à gauche et faire une incision cutanée qui commence un peu au-dessus de l'extrémité interne de la clavicule, monte un peu en avant du bord antérieur du sterno-mastoïdien, parallèlement à lui, et s'arrête au niveau du bord supérieur du cartilage thyroïde (fig. 840).

Diviser la partie correspondante du peaucier et l'aponévrose cervicale superficielle, en liant ou en forcipressant, s'il le faut quelques petites veines.

Faire reporter en dehors le sterno-mastoïdien, pénétrer avec le bec de la sonde dans l'intervalle qui existe entre les sterno-hyoïdien et sterno-thyroïdien d'une part et l'omo-hyoïdien de l'autre, reconnaître le lobule gauche du corps thyroïde et le faire écarter du côté droit.

Reconnaître la trachée par le toucher et par la vue : puis, pendant qu'on écarte en dehors le paquet vasculo-nerveux (carotide primitive, jugulaire

interne et nerf vague), reconnaître aussi l'œsophage que l'on trouve immédiatement derrière la trachée et qui déborde un peu cette dernière sous la forme d'un tube aplati, à bord mousse, consistant, rougeâtre ou charnu. On le reconnaît de suite s'il est déjà distendu par un corps étranger, à moins de le confondre alors avec le lobe thyroïdien gauche, ce qui est arrivé.

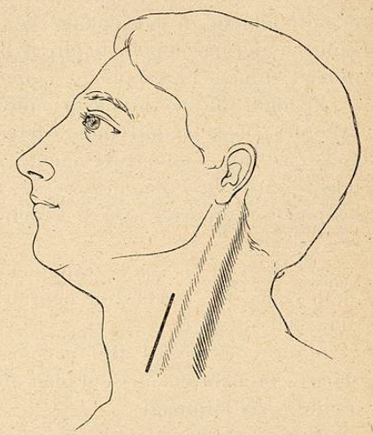

Fig. 840. — Œsophagotomie externe (incision).

Si l'on veut ouvrir l'œsophage sans conducteur, saisir son bord avec une pince dentée, le soulever un peu, le ponctionner de dehors en dedans dans une profondeur de 3 millimètres, puis agrandir l'ouverture de haut en bas, *le long du bord*, dans une étendue de 2 centimètres et demi environ, avec le bistouri et la sonde cannelée ou avec les ciseaux, en s'assurant que la muqueuse, qui cède souvent devant le bistouri à cause de la laxité du tissu conjonctif sous-jacent, est fendue en même temps que la tunique musculaire ; sinon la fendre à son tour. Pendant ce temps de l'opération, éviter la lésion du nerf récurrent qui repose au-devant

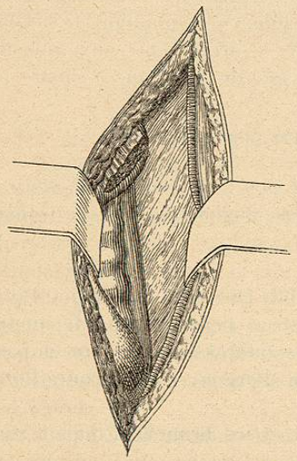

Fig. 841.—Œsophagotomie externe. Découverte de l'œsophage. (Ricard et Launay).

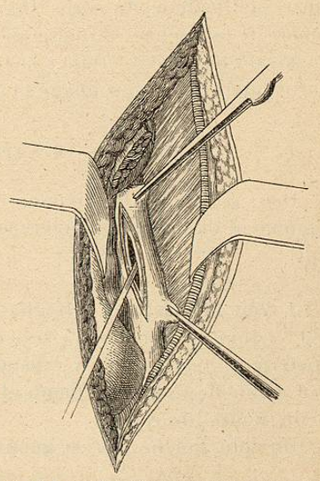

Fig. 842. — Œsophagotomie externe. Incision de l'œsophage (Ricard et Launay).

de l'œsophage contre la trachée, et, si on la voit sur le passage de l'instrument tranchant, diviser l'artère thyroïdienne inférieure entre deux ligatures.

Si l'on emploie le conducteur de Vacca, l'introduire comme une sonde à mandrin, insinuer son extrémité derrière le chaton cricoïdien, sa convexité en arrière, puis le retourner sur place de façon que la convexité appuie sur le bord gauche de l'œsophage et pousser le bouton du mandrin pour faire saillir ce dernier et pour tendre le bord correspondant de l'œsophage. Ponctionner et inciser l'œsophage, comme il a été dit plus haut.

Pendant que les bords de l'ouverture œsophagienne sont tenus écartés avec des anses ou autrement, déterminer la position du corps étranger s'il n'est pas dans l'ouverture même, et examiner la façon dont il se présente, puis le saisir directement avec des pinces, ou, s'il continue à descendre sous les pinces, l'amarrer avec le crochet à bascule ou un instrument analogue, et l'extraire.

Si l'on avait en vue le traitement d'un rétrécissement situé au-dessus ou au-dessous, le scarifier ou débrider avec un bistouri bontonné, un herniotome, etc.

Suturer les lèvres de l'incision œsophagienne par une série de points séparés prenant en un seul plan muqueux et musculeux. Réunir les parties molles, avec drainage.

Ne pas mettre de sonde œsophagienne laisser le malade au jeûne absolu pendant quarante-huit heures, puis alimentation liquide sans sonde.

2° Voie médiane. — Berger[1] conseille, pour plus de sûreté, de faire une incision presque médiane au lieu de l'incision latérale classique. « On arrive ainsi sur l'isthme du corps thyroïde, on le coupe entre deux ligatures, on sépare de la trachée sa moitié gauche et le lobe correspondant de la glande. En faisant fortement érigner la trachée vers la droite, on trouve aussitôt la partie latérale de l'œsophage et on n'a que peu de vaisseaux à saisir. »

§ 2. — Œsophagotomie thoracique[2]

Dans sa portion thoracique, l'œsophage peut être abordé par deux voies également difficiles et dangereuses : la voie médiastine, la voie transpleurale.

1° Voie médiastine. — Réglée par Nasiloff, Quénu et Hartmann, Potarca, J.-L. Faure et Sencert. Le procédé consiste à pénétrer dans le médiastin postérieur et à découvrir l'œsophage sans intéresser la plèvre en passant soit à gauche (Nasiloff, Quénu et Hartmann, Forgue), soit à droite (Potarca, Rehn, Faure) du rachis.

Du côté gauche, on est gêné par l'aorte et ses branches, mais le cul-de-sac pleural est moins prononcé et plus décollable. Du côté droit, le seul vaisseau est l'azygos, facile à lier et à couper, mais la plèvre forme un sinus qui s'avance très loin, entre le rachis et l'œsophage, barre la route et peut être perforé. Faure préconise le côté gauche pour découvrir la partie supérieure de l'œsophage, le côté droit pour l'inférieure. Voici d'ailleurs sa technique :

a) Coucher le malade sur le côté gauche. Au niveau de l'angle des côtes, inciser de la 6e côte jusqu'au trapèze. Dénuder et réséquer 4 centimètres de la 6e côte, puis décoller la plèvre des côtes sous-jacentes que l'on réséquera ou sectionnera jusqu'à la 2e, ou même jusqu'à la 1re comprise (J.-L. Faure).

b) Couper les vaisseaux intercostaux et décoller la plèvre jusqu'au médiastin en la protégeant soigneusement ; arriver ainsi sur l'œsophage.

c) Faire l'œsophagotomie ou l'œsophagectomie ; refermer l'œsophage aussi hermétiquement que possible.

d) Suturer la brèche thoracique plan par plan, avec drainage, ou mieux sans drainage (Faure).

2° Voie transpleurale. — Proposée par Tuffier. Au lieu de décoller péniblement la plèvre et n'avoir qu'un accès très limité, passer franchement à travers la cavité pleurale.

Aux dépens des 7e, 8e, 9e, 10e côtes, tailler un grand lambeau de 12 à 15 centimètres de côté à pédicule externe ; le disséquer et le rabattre en dehors, provoquant un pneumothorax progressif. Le poumon se rétracte vers le hile et l'œsophage apparaît directement sous la plèvre médiastine qu'il suffit d'inciser au bon endroit.

VI. — Œsophagostomie

Cette opération consiste à pratiquer une ouverture définitive ou provisoire à la partie inférieure de l'œsophage cervical. D'après J. Berg, elle daterait de plus de cent ans.

Définitive, l'ouverture doit permettre uniquement l'alimentation, lorsque le pharynx est devenu imperméable à la suite d'ulcérations, de gangrènes, de néoplasmes cancéreux, et elle est alors bien préférable à la gastrostomie. Provisoire, elle peut servir au traitement direct soit de rétrécissements cicatriciels supérieurs (Sklifossowski), soit de rétrécissements analogues inférieurs, en se combinant dans ce dernier cas avec l'œsophagotomie interne de Gussenbauer ou avec la gastrostomie (cathétérisme rétrograde, ficelle-scie d'Abbe).

Les temps de l'opération sont d'abord les mêmes que pour l'œsophagotomie externe. Puis, quand l'œsophage a été ouvert, on attire les bords de la plaie œsophagienne avec des anses ou des pinces, et on les fixe, à contact ou à distance, suivant le possible, par des points de suture à la plaie cutanée ; quelques autres points sont passés aux angles supérieur et inférieur de celle-ci, pour réduire son étendue. On installe en permanence une canule

[1] Berger, *Bull. et Mém. de la Soc. de chir.*, 1893. p. 281.

[2] Cf. Nasiloff, *Vratch*, 1888, n° 25, p. 481. — Quénu et Hartmann. *Bull. et Mém. de la Soc. de chir.*, 1891, p. 82. — Potarca, th. de Bucarest, 1893. — Stoyanov, *Rev. de chir.*, 1896, t. XIX, p. 388. — Llobet, *Rev. de chir.*, 1900, t. XXII, p. 674. — J.-L. Faure, *Bull. et Mém. de la Soc. de chir.*, 1903, t. XXIX, p. 122. — L. Sencert, thèse de Nancy, 1904, n° 33.

analogue à celle de la trachéotomie (œsophagotomytube), ou mieux on laisse la plaie libre, on applique un pansement absorbant lâche, et, pour l'alimentation, on passe de temps à autre une sonde de Krishaber.

VII. — ŒSOPHAGECTOMIE

1° Œsophagectomie cervicale. — Le manuel opératoire ne diffère point d'abord de celui de l'œsophagotomie externe. Lorsque l'œsophage a été découvert sur le côté gauche et qu'on a trouvé le cancer assez limité, on l'isole en avant et en arrière, on fixe ses extrémités avec des anses de fil au-dessus et au-dessous du néoplasme, puis on excise ce dernier, et l'on suture le bout thoracique de l'œsophage à la partie inférieure de la plaie cutanée ; au besoin, si l'excision a été très basse, nous dit Kocher, qui a pratiqué plusieurs fois l'opération, on se contente d'amarrer ce bout pendant quelques jours avec des pinces à forcipressure. On tamponne à la gaze iodoformée le bout supérieur, ainsi que la plaie. Alimentation avec la sonde, pendant quatre ou cinq jours, par le bout inférieur, puis par la bouche.

« Peu à peu les deux bouts se rétractent et ils finissent par se cicatriser sans aucun rétrécissement. » (voy. Winiwarter.) S'il reste une fistule, on la ferme au besoin par une opération complémentaire.

Quant à la mortalité de l'opération, on comprend sans peine qu'elle soit très élevée, 8 morts sur 12 cas, d'après Ashurst.

2° Œsophagectomie thoracique. — Tentée 4 fois, elle n'a donné encore que des insuccès, avec morts rapides. On la pratiquera comme l'œsophagotomie, soit par voie médiastine (Faure : 2 cas avec 2 morts), soit par voie transpleurale.

Comme l'exérèse du néoplasme ne permettra pas la suture des deux bouts, il faudra pratiquer une gastrostomie préalable ou bien aboucher le bout inférieur à la peau, pour assurer l'alimentation du malade.

VIII. — ŒSOPHAGO-GASTROSTOMIE TRANSDIAPHRAGMATIQUE[1]

Proposée par Biondi et Gosset, cette intervention, destinée à réaliser l'exclusion du cardia sans recourir à la gastrostomie ordinaire, consiste à aboucher l'extrémité inférieure de l'œsophage dans l'estomac, à travers une ouverture du diaphragme. La technique est calquée sur celle de la gastro-entérostomie postérieure de von Hacker (voy. p. 868).

Elle peut s'exécuter par voie transpleurale ou par voie médiastine. En voici les grandes lignes :

1° Voie transpleurale (Gosset). — *a*) Le malade est couché sur le côté droit, le bras gauche fortement relevé. Par une longue incision en **U** à con-

[1] Cf. Gosset, *Rev. de Chir.*, 1903, t. XXVIII, p. 694. — L. Sencert, *Rev. de gynéc. et de chir. abd.*, Mai-Juin 1905 p. 469.

cavité supérieure, on taille et on relève un lambeau dont le sommet répond au neuvième espace et qui comprend 4 à 5 côtes. Ouvrir la plèvre, créer un pneumothorax progressif.

b) Inciser la plèvre médiastine en avant de l'aorte, découvrir et isoler l'œsophage à son extrémité inférieure.

c) Inciser le diaphragme dans le sens antéro-postérieur sur une longueur de 4 centimètres, attirer la grosse tubérosité de l'estomac sous forme d'un cône haut de 12 centimètres, dont on suture la base au pourtour de l'orifice diaphragmatique.

d) Pratiquer alors une anastomose latérale ou terminale entre le cône et la dilatation œsophagienne située au-dessus du rétrécissement (voy. *Technique des anastomoses*, p. 901).

e) Après avoir fixé le cône gastrique à la plèvre pariétale, pour éviter tout tiraillement, rabattre et suturer le lambeau thoracique, puis pratiquer l'aspiration de l'air pleural pour détruire le pneumothorax créé.

2° Voie médiastine (Sencert). — *a*). Malade couché sur le côté droit. Incision parallèle à la ligne épineuse, à trois travers de doigt de cette ligne et du côté gauche, allant de l'angle de la septième côte à la onzième ou douzième.

b) Ruginer les côtes et réséquer prudemment 5 à 7 centimètres des 8e, 9e, 10e et 11e arcs costaux.

c) Décoller doucement la plèvre, sans l'ouvrir. L'œsophage apparaît dans la partie inférieure de la plaie, immédiatement en avant de l'aorte, comme un cordon musculaire longitudinal, oblique en bas et à gauche. L'isoler prudemment. Couper, s'il existe, le ligament interpleural et poursuivre le décollement de la plèvre jusqu'au niveau de la coupole diaphragmatique. Ce décollement est malaisé.

d) Palper le diaphragme. Là où manque la résistance du foie, inciser le muscle sur une longueur de 3 à 4 centimètres. L'estomac fait hernie et se laisse attirer en forme de cône.

e) Pratiquer alors comme plus haut l'abouchement œsophago-gastrique.