CHAPITRE IX

# OPÉRATIONS SUR LES PAROIS DE L'ABDOMEN

## I. — INCISION DES ABCÈS DE LA PAROI ABDOMINALE

1° **Abcès sous-cutanés.** — L'incision ne présente aucune difficulté. Après anesthésie locale à la stovaïne, elle sera pratiquée suivant le grand axe de la collection.

2° **Abcès profonds.** — Ils sont sous-aponévrotiques, situés en arrière de la ligne blanche. On les ouvrira par une incision médiane sous-ombilicale qui, couche par couche, intéressera la peau, le tissu cellulaire et la ligne blanche elle-même. La collection évacuée, on cherchera à la sonde cannelée les diverticules possibles pour les ouvrir et les drainer à leur tour.

## II. — PARACENTÈSE DE L'ABDOMEN

C'est la ponction de la cavité péritonéale, lorsque cette cavité est le siège d'un épanchement liquide. Elle est évacuatrice ou exploratrice.

Elle se pratique à l'aide d'un trocart de 3 à 4 millimètres de diamètre, muni d'un robinet, auquel on peut adapter un tube de caoutchouc.

Le lieu d'élection pour les Anglais est la ligne blanche à égale distance du pubis et de l'ombilic.

Plus souvent et en France particulièrement, on ponctionne sur le milieu d'une ligne unissant l'ombilic à l'épine iliaque antéro-supérieure gauche, après avoir vérifié par la percussion les limites respectives de la matité et de la sonorité abdominales.

Asepsie de la région, des mains du chirurgien et du trocart. Après ou sans anesthésie locale au chlorure d'éthyle, le chirurgien saisit le trocart de la main droite, le pommeau du poinçon bien appuyé dans le creux de la main, l'index droit allongé sur la canule, et d'un coup sec et brusque, traverse la paroi au point choisi, en pleine zone mate, en évitant les veines sous-cutanées (fig. 843).

L'extrémité du trocart semble libre dans la cavité abdominale. On retire le poinçon, on ajuste le tube de caoutchouc au pavillon de la canule et on laisse le liquide s'écouler, pendant qu'un aide, installé de l'autre côte du



malade, comprime régulièrement le ventre avec ses mains étalées. Si l'écoulement du liquide cesse brusquement, changer la direction de la canule.

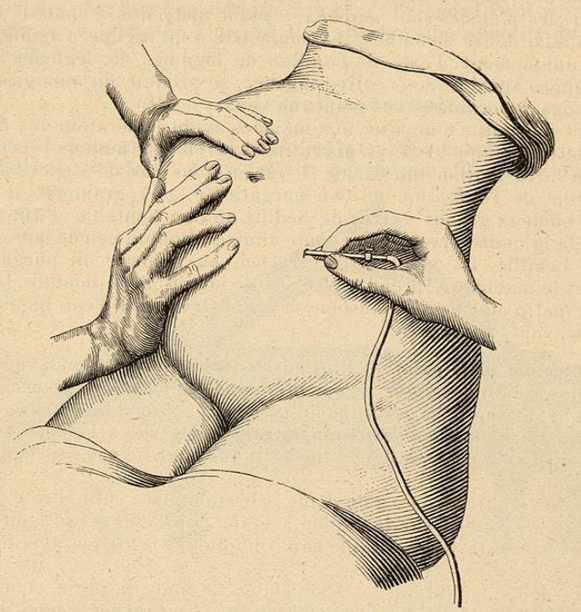

Fig. 843. — Paracentèse de l'abdomen.

Lorsque l'évacuation est terminée, retirer vivement la canule, obturer la piqûre avec un peu d'ouate collodionnée et comprimer le ventre avec un bandage de corps.

## III. — LAPAROTOMIE

C'est l'incision de la paroi abdominale : *incomplète*, lorsqu'elle s'arrête au tissu conjonctif sous-péritonéal, *complète* (cœliotomie de quelques auteurs), lorsque la cavité péritonéale est ouverte.

La laparotomie peut être : 1° *exploratrice*, 2° *finale* (traitement de l'ascite tuberculeuse et des péritonites) ou bien 3° *préliminaire*, la plus commune, lorsqu'elle constitue le premier temps d'une opération viscérale intra-abdominale.

### § 1. — Soins préliminaires

Dans les cas d'urgence, on devra se contenter de pratiquer suivant les règles habituelles, une désinfection complète de toute la paroi, après rasage soigneux et cathétérisme vésical.

**1° Régime alimentaire.** — Dans les autres, il sera utile de préparer les malades pendant quelques jours ou quelques semaines, de la façon suivante. Pauchet[1] a bien insisté sur l'importance du régime pré-opératoire.

Lorsque les malades sont adipeux, à paroi abdominale épaisse, il faut pendant trois, six, douze semaines, les soumettre à un régime d'amaigrissement, composé uniquement d'eau, de bouillon de légumes, de légumes verts et de fruits, oranges surtout. Sous cette influence, se produit un amaigrissement de 10 à 30 kilogs, favorable à tous points de vue.

Souvent il est utile d'imposer aux malades avant l'opération une diète hydrique de quatre à cinq jours avec purgatifs et lavements huileux répétés, afin de combattre la distention intestinale. Il est en tous cas de règle d'administrer l'avant-veille de l'opération un bon purgatif (40 à 45 grammes de sulfate de magnésie ou deux grands verres de Sedlitz ou une bouteille d'Hunyadi-Janos) et ce jour-là le malade prend pour toute alimentation un peu de lait, de bouillon ou d'eau bouillie. La veille de l'opération, on redonne un purgatif à dose moindre et le malade ne prend qu'un peu de lait ou d'eau bouillie. La veille au soir, ou le matin même, diète absolue et grand lavement d'eau bouillie qui doit être rendu avant l'opération.

**2° Désinfection de la paroi.** — Plusieurs bains savonneux ou lavages avec du savon et une solution sodique seront pris dans les jours qui précèdent l'opération. Dès l'avant-veille, la paroi abdominale sera complètement rasée ou épilée.

*Le rasage* sera pratiqué avec un rasoir aseptique, à l'aide d'un large et abondant savonnage et avec toutes précautions pour ne pas provoquer de folliculite cutanée.

*L'épilement*[2] s'obtiendra à l'aide d'une pâte épilatoire : sulfhydrate de calcium par exemple. On l'étend sur la région à épiler. On l'enlève au bout de cinq à dix minutes par un lavage à grande eau. On lotionne la région avec du vinaigre puis on savonne.

Après rasage ou épilation, la désinfection de toute la paroi et de l'ombilic en particulier sera minutieusement pratiquée suivant les règles habituelles de l'asepsie pure ou de l'asepsie combinée à l'antisepsie (voy. p. 28).

Un pansement aseptique ou antiseptique sera mis sur l'abdomen et bien fixé à l'aide d'un bandage et de sous-cuisses. On a conseillé d'appliquer un pansement antiseptique humide (sublimé à 1 p. 1000 ou 1 p. 2 000, formol à 5 p. 1 000, etc.) pour mieux assurer la désinfection ; mais il est fréquent de voir cette pratique amener une poussée de dermite ou de folliculite. Mieux vaut un pansement sec.

La veille, nouvelle préparation de la paroi, aussi minutieuse et complète.

Enfin dernier nettoyage, le matin même de l'opération, suivi de l'application pendant la demi-heure qui précède l'opération d'une compresse aseptique imbibée d'eau oxygénée.

**3° Enveloppement des membres inférieurs.** — Pour éviter tout refroidissement, les deux membres inférieurs seront, des pieds à la racine des cuisses, enveloppés d'une couche épaisse d'ouate fixée par des bandes ou de larges jambières en flanelle.

**4° Injections leucotaxiques**[3]. — Dans le but d'exciter la phagocytose péritonéale pour lutter contre l'infection, Mickulicz injecte *sous la peau* douze heures avant l'opération, 50 centimètres cubes d'une solution d'acide nucléinique à 2 p. 100. Cette solution pour être stable doit être alcalinisée avec un peu de bicarbonate de soude.

[1] Pauchet, *Congrès de gynéc. de Rouen*, 1904.
[2] Raybaud, *Marseille médic.*, 1900, p. 364.
[3] Cf. *Deutsche medic. Woch.* 1904, n° 31, p. 1140 et n° 49, p. 1807.



Schmidt injecte *dans le ventre*, à l'aide d'un trocart spécial, dix-sept à dix-huit heures avant l'opération, un mélange de 5 centimètres cubes de sérum de cheval et 250 centimètres cubes d'eau salée à 9 p. 1000.

Nous verrons plus loin que, dans le même but, Raymond Petit verse et laisse dans le péritoine à la fin de l'intervention une certaine quantité de sérum de cheval chauffé.

## § 2. — Matériel opératoire

Il comprend, dans son ensemble, les instruments suivants :

*a*. Un plan ou une table à inclinaison permettant de mettre le malade en



Fig. 844. — Plan incliné portatif, mis sur une table ordinaire.

position déclive, tête basse, dite position de Trendelenburg (fig. 844 et 845).

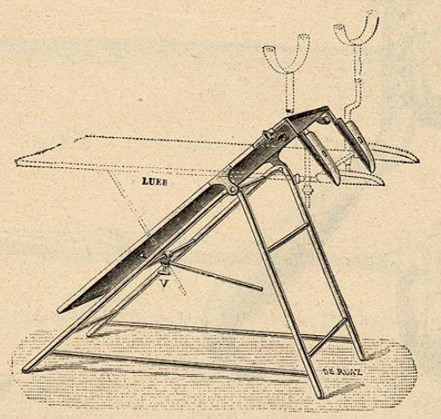


Fig. 845. — Table à renversement.

Il existe actuellement de très nombreux modèles de ces tables, les unes fixes pour salles d'opérations, les autres pliantes et portatives.

En chirurgie d'urgence, la position de Trendelenburg pourra être réalisée

HOSPITAL MILITAR DIRECCION

assez simplement au moyen d'une rallonge de table posée sur deux tréteaux pour l'horizontale et sur un seul pour l'inclinaison, ou bien encore au moyen d'une table ordinaire que l'on soulèvera d'un côté en glissant sous les pieds correspondants une caisse de hauteur voulue.

*b.* L'appareil instrumental ordinaire : bistouris, ciseaux, pinces à disséquer, pinces hémostatiques, sonde cannelée, aiguille de Deschamps, aiguilles à suture, etc.

*c.* Des instruments spéciaux, variables d'ailleurs avec la nature de l'opération projetée et dont les plus nécessaires sont :




Fig. 846. — Ecarteur d'Hartmann.

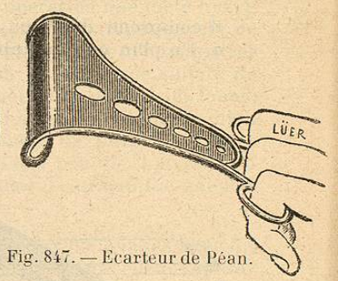


Fig. 847. — Ecarteur de Péan.

1° De larges écarteurs pour la paroi abdominale (fig. 846 et 847).

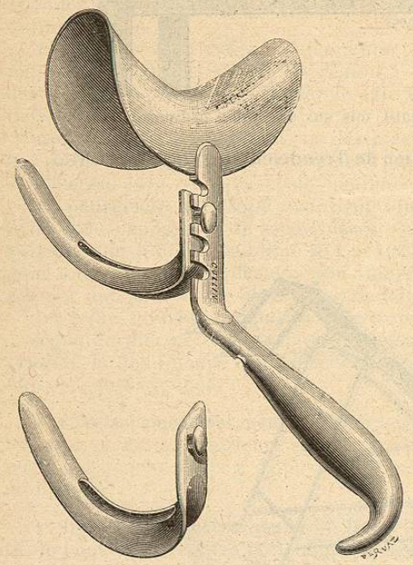


Fig. 848. — Valve sus-pubienne abdomino-vaginale de Monprofit.

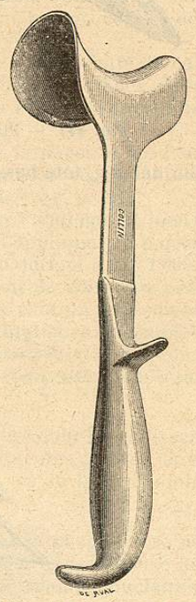


Fig. 849. — Valve sus-pubienne de Doyen.

2° Des valves abdominales simples ou combinées et autofixatrices (fig. 848 à 851).

3° Des pince-clamps de grandeur et courbure variées (fig. 852 à 854).



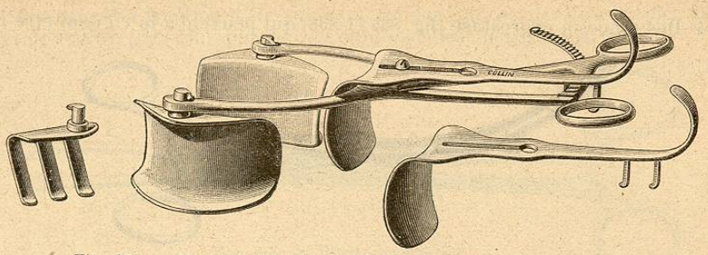


Fig. 850. — Ecarteur trivalve de Collin, dont les valves latérales peuvent être remplacées par les griffes de Houzel.

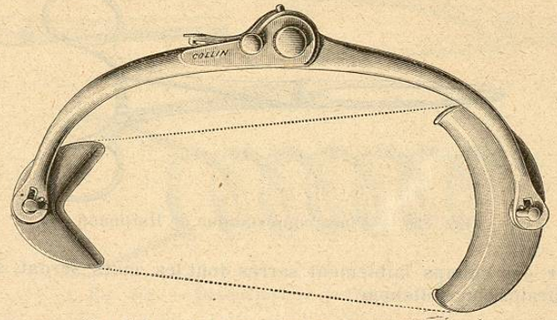


Fig. 851. — Ecarteur bivalve de Delagénière.




Fig. 852. — Pince-clamp droite de Terrier.




Fig. 853. — Pince-clamp courbe de Terrier.

Fig. 854. — Pince-clamp de Richelot.

4° Des pinces à coprostase (fig. 855 et 856) qui peuvent à la rigueur être rem-

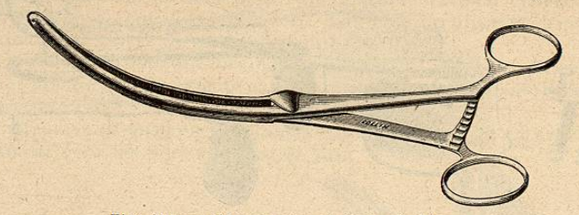


Fig. 855. — Pince coprostatique de Doyen.

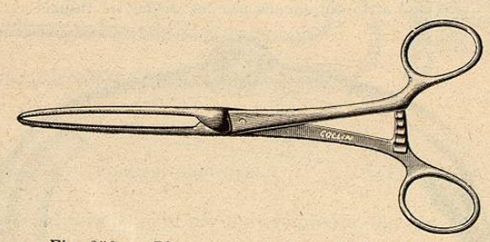


Fig. 856. — Pince coprostatique de Hartmann.

placées par des clamps faiblement serrés dont les mors seront, si l'on veut, garnis de drains en caoutchouc.

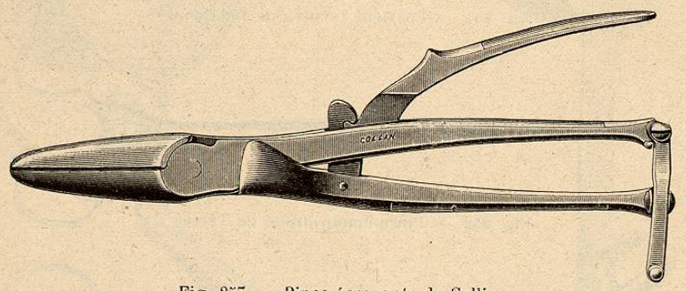


Fig. 857. — Pince écrasante de Collin.

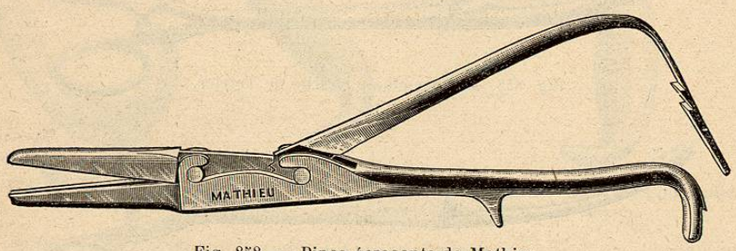


Fig. 858. — Pince écrasante de Mathieu.

5° Une pince-écrasante pour pédicules ou pour intestin (fig. 857 et 858).



6° Des pinces à traction pour tumeurs solides, pinces de Museux (fig. 859), pinces de Faure, (fig. 860), pinces de Collin à griffes mousses (fig. 861).




Fig. 859. — Pince de Museux.

Fig. 860. — Pinces de Faure.

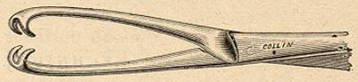


Fig. 861. — Pinces de Collin à griffes mousses.

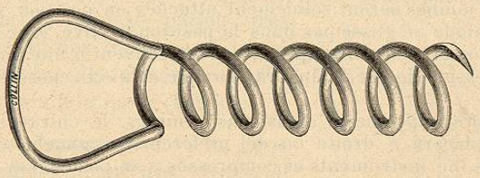


Fig. 862. — Désenclaveur de Delagénière.

7° Des tracteurs ou désenclaveurs hélicoïdes (fig. 862 et 863).

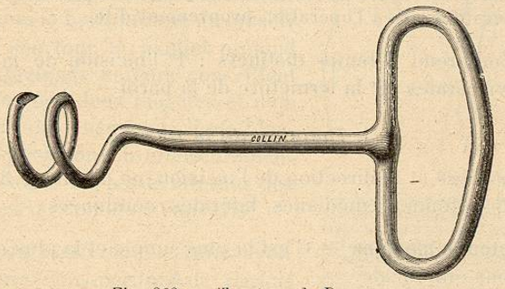


Fig. 863. — Tracteur de Doyen.

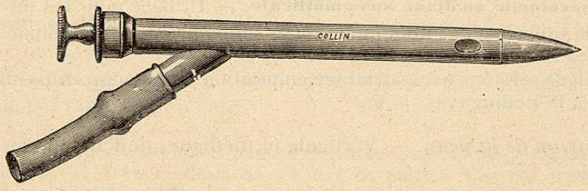


Fig. 864. — Trocart à kyste.

8° Un trocart pour l'évacuation des tumeurs liquides (fig. 864).

9° Des pinces à kyste pour ces mêmes tumeurs (fig. 865).

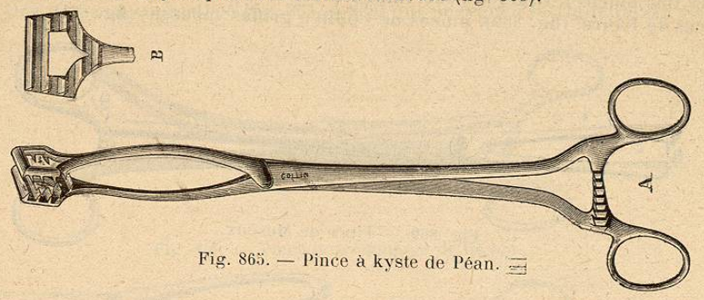


Fig. 865. — Pince à kyste de Péan.

## § 3. — Technique de la laparotomie

Le malade, avant ou après anesthésie, sera placé et fixé sur la table d'opération. Bras et jambes seront solidement attachés en position voulue, celles-ci pour que le malade ne glisse pas dans la position déclive, *ceux-là pour éviter les paralysies radiales et radiculaires* qui succèdent souvent à une mauvaise attitude ou à la compression des nerfs du bras lorsque celui-ci repose sur les bords de la table.

Tout étant prêt, anesthésie et asepsie assurées, le chirurgien suivant ses habitudes se placera à droite ou de préférence à gauche du malade, son aide en face de lui, instruments et compresses à sa portée (voy. fig. 1).

Le ventre du malade sera découvert, nettoyé s'il le faut une dernière fois. Le champ opératoire sera circonscrit à l'aide d'une très large compresse recouvrant tout l'abdomen et fenêtrée dans la région voulue, ou plus simplement à l'aide de quatre serviettes fixées entre elles, par des pinces.

On procédera dès lors à l'opération proprement dite.

Celle-ci comprend 3 temps distincts : 1° l'incision de la paroi ; 2° les manœuvres viscérales ; 3° la fermeture de la paroi.

### I. *Incision de la paroi.*

D'après le siège et la direction de l'incision, on distingue 3 variétés principales de laparotomies : médianes, latérales, combinées.

*A*. **Laparotomie médiane**. — C'est la plus simple et la plus employée. Elle est sus ou sous-ombilicale.

1° **Laparotomie médiane sus-ombilicale**. — Utilisée pour les interventions sur l'étage supérieur de l'abdomen : abcès sous-phréniques, estomac, foie, rate.

Le malade sera mis avec avantage en position proclive ou en position ventre pendant, à la Kelling (voy. p. 6).

a. *Incision de la peau*. — Verticale et médiane, de l'appendice xyphoïde à l'ombilic.

b. *Incision de l'aponévrose*. — Prudente, car le péritoine est souvent juxtaposé à la ligne blanche, fort mince et tendu.



c. *Incision du péritoine*. — Soulever un pli mince de la séreuse avec une ou deux pinces à griffes. S'assurer que le péritoine est seul saisi. Couper le pli à sa base, en dédolant, avec le bistouri ou les ciseaux. Par l'orifice, glisser l'index gauche qui récline les viscères et sur ce doigt protecteur, agrandir en haut et en bas avec les ciseaux la boutonnière faite au péritoine, puis en repérer les lèvres avec des pinces.

S'il faut par en bas dépasser l'ombilic, le contourner à gauche pour éviter la faux de la veine ombilicale, puis regagner la ligne médiane.

2° **Laparotomie médiane sous-ombilicale**. — Utilisée pour l'étage inférieur de l'abdomen : intestin, organes génitaux internes de la femme.

Le malade sera mis avec avantage en position déclive.

a. *Incision de la peau*. — Verticale et médiane, du bord supérieur de la symphyse à l'ombilic (fig. 866, 1) ou bien au-dessus, en le contournant à gauche. Couper la graisse parfois très épaisse. Hémostase des tranches. Si la paroi saigne, craindre des adhérences profondes des viscères à la paroi (Terrier).

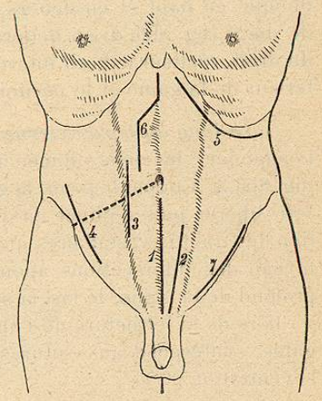


Fig. 866.

1, laparotomie médiane sous-ombilicale. — 2, laparotomie submédiane de Longuet. — 3, laparotomie latérale de Kammerer-Jalaguier. 4, laparotomie iliaque de Nélaton-Roux. — 5, laparotomie sous-costale. — 6, laparatomie en baïonnette de Kehr. — 7, laparotomie inguinale sous-péritonéale de Pozzi.

b. *Incision de l'aponévrose*. — La ligne blanche est ordinairement très étroite. Il est souvent difficile et d'ailleurs inutile de la suivre très exactement. Plus commode est d'ouvrir la gaine de l'un des droits, de récliner en dehors le bord interne du muscle pour inciser à son tour le feuillet profond de la gaine. Quelques auteurs conseillent d'ouvrir la gaine des deux muscles et d'un coup de ciseaux de réséquer la ligne blanche interposée pour pouvoir ultérieurement suturer l'un à l'autre les bords internes des muscles (Jonnesco, Monod et Vanverts).

c. *Incision du péritoine*. — Après avoir incisé la graisse sous-péritonéale parfois très épaisse, pincer le péritoine, l'ouvrir avec précaution, glisser l'index gauche et agrandir prudemment l'ouverture d'abord en haut, puis en bas, *en ayant le plus grand soin de ménager la vessie*, et en s'assurant par l'œil, le doigt et s'il le faut par le cathétérisme vésical, que cet organe est à l'abri.

L'ouverture du péritoine offre parfois certaines difficultés, lorsque le tissu sous-péritonéal est très épaissi : en ce cas, le cordon fibreux ouraqual qui monte droit vers l'ombilic offre un repère précieux car il indique le voisinage immédiat de la séreuse.

Ailleurs ce sont les adhérences des viscères à la paroi qui peuvent apporter