9° Des pinces à kyste pour ces mêmes tumeurs (fig. 865).

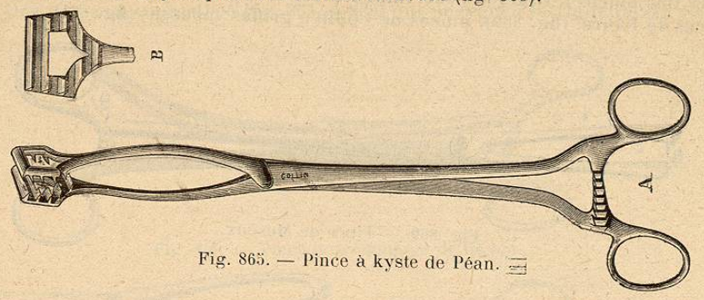

Fig. 865. — Pince à kyste de Péan.

§ 3. — Technique de la laparotomie

Le malade, avant ou après anesthésie, sera placé et fixé sur la table d'opération. Bras et jambes seront solidement attachés en position voulue, celles-ci pour que le malade ne glisse pas dans la position déclive, *ceux-là pour éviter les paralysies radiales et radiculaires* qui succèdent souvent à une mauvaise attitude ou à la compression des nerfs du bras lorsque celui-ci repose sur les bords de la table.

Tout étant prêt, anesthésie et asepsie assurées, le chirurgien suivant ses habitudes se placera à droite ou de préférence à gauche du malade, son aide en face de lui, instruments et compresses à sa portée (voy. fig. 1).

Le ventre du malade sera découvert, nettoyé s'il le faut une dernière fois. Le champ opératoire sera circonscrit à l'aide d'une très large compresse recouvrant tout l'abdomen et fenêtrée dans la région voulue, ou plus simplement à l'aide de quatre serviettes fixées entre elles, par des pinces.

On procédera dès lors à l'opération proprement dite.

Celle-ci comprend 3 temps distincts : 1° l'incision de la paroi ; 2° les manœuvres viscérales ; 3° la fermeture de la paroi.

I. *Incision de la paroi.*

D'après le siège et la direction de l'incision, on distingue 3 variétés principales de laparotomies : médianes, latérales, combinées.

A. **Laparotomie médiane**. — C'est la plus simple et la plus employée. Elle est sus ou sous-ombilicale.

1° **Laparotomie médiane sus-ombilicale**. — Utilisée pour les interventions sur l'étage supérieur de l'abdomen : abcès sous-phréniques, estomac, foie, rate.

Le malade sera mis avec avantage en position proclive ou en position ventre pendant, à la Kelling (voy. p. 6).

a. *Incision de la peau*. — Verticale et médiane, de l'appendice xyphoïde à l'ombilic.

b. *Incision de l'aponévrose*. — Prudente, car le péritoine est souvent juxtaposé à la ligne blanche, fort mince et tendu.

c. *Incision du péritoine*. — Soulever un pli mince de la séreuse avec une ou deux pinces à griffes. S'assurer que le péritoine est seul saisi. Couper le pli à sa base, en dédolant, avec le bistouri ou les ciseaux. Par l'orifice, glisser l'index gauche qui récline les viscères et sur ce doigt protecteur, agrandir en haut et en bas avec les ciseaux la boutonnière faite au péritoine, puis en repérer les lèvres avec des pinces.

S'il faut par en bas dépasser l'ombilic, le contourner à gauche pour éviter la faux de la veine ombilicale, puis regagner la ligne médiane.

2° **Laparotomie médiane sous-ombilicale**. — Utilisée pour l'étage inférieur de l'abdomen : intestin, organes génitaux internes de la femme.

Le malade sera mis avec avantage en position déclive.

a. *Incision de la peau*. — Verticale et médiane, du bord supérieur de la symphyse à l'ombilic (fig. 866, 1) ou bien au-dessus, en le contournant à gauche. Couper la graisse parfois très épaisse. Hémostase des tranches. Si la paroi saigne, craindre des adhérences profondes des viscères à la paroi (Terrier).

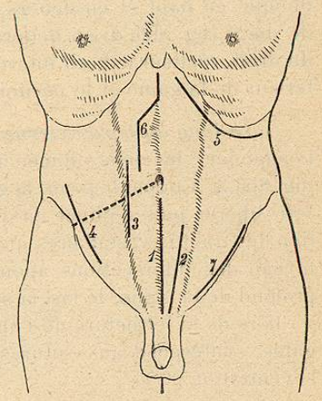

Fig. 866.

1, laparotomie médiane sous-ombilicale. — 2, laparotomie submédiane de Longuet. — 3, laparotomie latérale de Kammerer-Jalaguier. 4, laparotomie iliaque de Nélaton-Roux. — 5, laparotomie sous-costale. — 6, laparatomie en baïonnette de Kehr. — 7, laparotomie inguinale sous-péritonéale de Pozzi.

b. *Incision de l'aponévrose*. — La ligne blanche est ordinairement très étroite. Il est souvent difficile et d'ailleurs inutile de la suivre très exactement. Plus commode est d'ouvrir la gaine de l'un des droits, de récliner en dehors le bord interne du muscle pour inciser à son tour le feuillet profond de la gaine. Quelques auteurs conseillent d'ouvrir la gaine des deux muscles et d'un coup de ciseaux de réséquer la ligne blanche interposée pour pouvoir ultérieurement suturer l'un à l'autre les bords internes des muscles (Jonnesco, Monod et Vanverts).

c. *Incision du péritoine*. — Après avoir incisé la graisse sous-péritonéale parfois très épaisse, pincer le péritoine, l'ouvrir avec précaution, glisser l'index gauche et agrandir prudemment l'ouverture d'abord en haut, puis en bas, *en ayant le plus grand soin de ménager la vessie*, et en s'assurant par l'œil, le doigt et s'il le faut par le cathétérisme vésical, que cet organe est à l'abri.

L'ouverture du péritoine offre parfois certaines difficultés, lorsque le tissu sous-péritonéal est très épaissi : en ce cas, le cordon fibreux ouraqual qui monte droit vers l'ombilic offre un repère précieux car il indique le voisinage immédiat de la séreuse.

Ailleurs ce sont les adhérences des viscères à la paroi qui peuvent apporter

quelque gêne. En ce cas, il faut, sans hésiter, ouvrir le péritoine plus haut dans une zone non adhérente (Gérard-Marchant).

Le péritoine ouvert, repérer des lèvres avec une série de pinces.

B. **Laparotomies latérales**[1]. — Elles peuvent intéresser ou non la gaine du muscle grand droit.

1° **Laparotomie par la gaine du muscle droit**. — Elle offre trois variétés :

a. *A travers le muscle lui-même*. — (Edebohls, Doléris, Howitz). Après section de la peau, de la graisse, du feuillet antérieur de la gaine, on incise le muscle lui-même parallèlement à ses fibres, puis le feuillet profond de la gaine, le fascia sous-péritonéal et le péritoine.

b. *Le long du bord interne du muscle* (Longuet). — Proposée par cet auteur sous le nom de cœliotomie abdominale submédiane. Incision cutanée oblique en haut et en dehors, de l'épine pubienne gauche à deux travers de doigt (fig. 866, 2) en dehors et au-dessous de l'ombilic. Ouvrir la gaine du droit, récliner le bord interne du muscle en dehors, inciser le feuillet postérieur de la gaine et le péritoine. Refermer par étages.

c. *Le long du bord externe du muscle*. — (Kammerer, Battle, Jalaguier, Lennander). Incision cutanée un peu en dedans du bord externe du muscle (fig. 866,3). Couper la peau, la graisse, le feuillet antérieur de la gaine. Découvrir, libérer puis récliner en dedans le bord externe du muscle, après section des tractus vasculaires qui le pénètrent et des adhérences à la gaine au niveau des intersections aponévrotiques du droit. Inciser alors le feuillet profond de la gaine, le fascia sous-péritonéal et le péritoine.

Lors de la fermeture de l'abdomen, le muscle s'étale à nouveau dans sa gaine, s'interpose aux sutures des deux feuillets de celle-ci et s'oppose à l'éventration.

2° **Laparotomie en dehors du muscle grand droit**. — Elle offre trois variétés :

a. *Laparotomie sous-costale*. — Utilisée pour les opérations sur les organes des hypocondres. Incision oblique, parallèle au rebord costal, à deux travers de doigt au-dessous de lui (fig. 866, 5). Couper la peau, la graisse, puis les trois couches musculaires : grand oblique, petit oblique, transverse, enfin le fascia sous-péritonéal et le péritoine.

b. *Laparotomie iliaque*. — Utilisée pour l'appendicite ou la création d'un anus contre nature. Incision curviligne, parallèle à l'arcade de Fallope, ayant son milieu en face de l'épine iliaque antero-supérieure (fig. 866, 4). Couper la peau, la graisse, l'aponévrose du grand oblique. Alors, ou bien couper franchement le petit oblique et le transverse dans toute l'étendue de la plaie (Nélaton, Roux), ou bien pénétrer entre deux faisceaux du petit

[1] Cf. Longuet, *Presse médic.*, 9 sept. 1903, p. 641. — Joanin, thèse de Paris, juillet 1903.

oblique, les dissocier, les récliner avec des écarteurs et agir pareillement pour le transverse (Mac Burney, Hartmann). Couper enfin le fascia sous-péritonéal et ouvrir le péritoine.

c. *Laparotomie inguinale sous-péritonéale*. — Utilisée pour l'ouverture de certains abcès iliaques ou des phlegmons du ligament large accollés à la paroi antérieure. C'est une laparotomie *incomplète*, dans laquelle on respecte la cavité séreuse. Incision parallèle à l'arcade de Fallope (fig. 866, 7). Couper la peau, la graisse, l'aponévrose du grand oblique, sectionner ou récliner en haut le bord inférieur du petit oblique et du transverse. Arriver au tissu cellulaire sous-péritonéal. Le soulever, pour gagner et suivre le plancher iliaque jusqu'à la collection, en respectant le péritoine que protège un large écarteur, et qu'éloigne la position très fortement déclive.

C. **Laparotomies combinées**. — Dans la variété la plus simple, si l'incision médiane donne un jour insuffisant, on pratique en haut ou en bas *un débridement transversal à travers les droits*, qu'il faut avoir soin de repérer soigneusement avec des fils suspenseurs, pour en pratiquer mieux la restauration par suture.

La laparotomie cruciale (Küstner, Segond, Dartigue[1]) comporte une incision cutanée, transversale, située juste au-dessus du pubis, dans la zone pileuse, puis, après décollement des lèvres de cette incision que deux écarteurs tirent en haut et en bas pour la transformer en fente verticale, les plans profonds sont sectionnés longitudinalement. L'opération terminée, ces mêmes plans sont réunis en long et la peau en travers ; la cicatrice est cachée par les poils.

II. *Manœuvres viscérales*.

A. **Exposition et limitation du champ opératoire**. — Le malade est habituellement mis en position déclive pour toutes les opérations concernant l'étage inférieur de l'abdomen et en position proclive, avec un coussin sous les reins pour celles qui concernent l'étage supérieur. Deux compresses aseptiques sont glissées sous chacune des lèvres de l'incision. Un écarteur abdominal uni-bi- ou trivalve est mis en place et fait bâiller au maximum les lèvres de la plaie. Des compresses isolantes sont alors disposées tout autour de la zone ou de l'organe malade pour fermer et protéger la grande séreuse et les viscères voisins contre l'irruption de matières ou de germes septiques. Ces compresses qui risquent de se perdre et d'être oubliées dans le ventre doivent *toujours* être très larges et soigneusement repérées à l'aide de pinces (pinces à anneaux dorés) pourvues d'une marque distinctive. Fisher[2] a récemment proposé, pour plus de sûreté, de les enfiler à l'aide d'un long ruban aseptique monté sur un passe-lacet.

B. **Opération viscérale**. — Variable avec la lésion.

[1] Dartigue, *Presse médic.*, 1899, t. II, p. 202.
[2] Fisher, *Sem. medicale*, 1904, n° 2.

C. **Toilette et lavage du péritoine.** — La toilette du péritoine devra toujours être exécutée avec soin, à l'aide de compresses-éponges qui, par frottement doux, enlèvent le sang ou les matières épanchées.

Le lavage du péritoine est au contraire d'application exceptionnelle. On lui reproche d'être incomplet (partant inutile), et dangereux, car il risque de généraliser une infection localisée et augmente toujours le choc opératoire. Aujourd'hui on le pratique uniquement à l'aide d'eau stérilisée ou mieux de sérum physiologique) à la température de 40°.

Dans le but d'exciter le pouvoir leucotoxique du péritoine et de lutter contre l'infection Mickulicz [1], indépendamment d'une injection sous-cutanée d'acide nucléinique (voy. p. 818) fait un abondant lavage du péritoine à l'eau salée et en laisse une partie dans le péritoine.

Raimond Petit [2] verse et laisse dans le ventre une certaine quantité de sérum de cheval chauffé.

D. **Péritonisation des surfaces cruentées.** — C'est actuellement le temps final nécessaire dans toute laparotomie. Toute surface cruentée viscérale ou pariétale devra être enfouie sous une couverture séreuse, destinée à diminuer les chances d'infection et à prévenir la production d'adhérences et d'occlusion intestinale.

Exceptionnellement, on devra recourir à une greffe épiploïque (Loewy) que l'on détachera complètement du grand épiploon et que l'on appliquera par quelques points sur la surface ou sur l'organe à recouvrir.

Plus souvent, on utilisera le péritoine voisin que l'on ramènera sur la surface cruentée à l'aide de points séro-séreux, d'une coulisse en bourse (appendice, intestin) ou bien, dans les interventions sur le pelvis, on se servira du méso-côlon et du côlon pelviens que l'on déploiera en éventail pour les fixer au pourtour du petit bassin dénudé.

E. **Drainage. Tamponnement.** — Le premier est préférable au second, lequel n'est indiqué que dans les hémorragies.

1° **Drainage.** — On le pratique uniquement aujourd'hui à l'aide de tubes en caoutchouc, en verre ou en métal, suffisamment rigides pour résister à la pression des anses voisines, munis ou non d'une mèche aseptique dans leur lumière, analogue aux mèches de lampes rondes (H. Delagénière). Ces drains sont souvent calés et entourés par des lanières de gaze qui rendent leur contact moins offensif pour les viscères voisins, mais nuisent à l'efficacité du drainage.

Il ressort, en effet, des expériences récentes de Murphy [3] que la production très rapide d'adhérences autour du matériel de drainage, rend ce drainage inefficace et illusoire au bout de dix-huit heures pour les mèches de gaze, de soixante-douze heures pour les tubes de verre ou de caoutchouc.

[1] Mickulicz. Anal. in. *Deutsche med. Woch.*, 1904, n° 31, p. 1140.
[2] R. Petit. *Ann. de l'Institut Pasteur*, 1904, n° 6, p. 407.
[3] Murphy, *Boston med. and surg. journal*, 12 janv. 1905, p. 35.

Il en résulte que : 1° dans les infections localisées du péritoine et lorsqu'on désire circonscrire un foyer en provoquant rapidement autour de lui une zone d'adhérences limitantes, il faut employer les mèches de gaze ; — 2° dans les infections généralisées du péritoine et lorsqu'on veut drainer aussi longtemps que possible la grande cavité péritonéale, il faut user des tubes de caoutchouc ou de verre ; — 3° en tous cas, après le troisième jour, on peut et on doit enlever ou raccourcir les drains, dont le contact prolongé pourrait nuire aux organes voisins.

Le drainage peut être abdominal, vaginal, abdomino-vaginal ou complexe. On utilise, pour l'établir, ou bien l'incision de laparotomie, qu'on laisse plus ou moins béante, ou bien des incisions ou contre-ouvertures de décharge (incisions abdominales latérales, colpotomie, périnéotomie, rectotomie, etc.).

Dans les infections diffuses du péritoine, il faut, pour réaliser un drainage efficace, ouvrir et drainer : 1° l'épigastre sur la ligne médiane ; 2° l'hypogastre sur la ligne médiane ; 3° les fosses iliaques de chaque côté (contre-ouvertures latérales) ; 4° le pelvis, à l'aide : chez la femme d'une large colpotomie (incision de Douglas et du cul-de-sac vaginal postérieur) ; chez l'homme, soit d'une incision du Douglas et du périnée (périnéotomie), soit d'une incision du rectum (Pauchet), soit d'une incision pratiquée sur l'un des côtés du rectum et du coccyx (Rémy). Pour la technique détaillée de

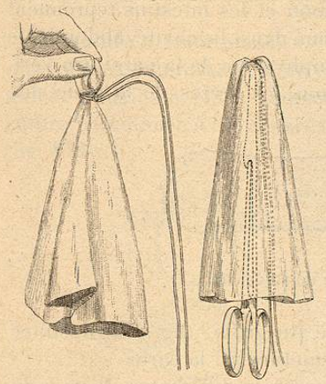

Fig. 867. — Tamponnement de Mickulicz. Confection du sac (J.-L. Faure).

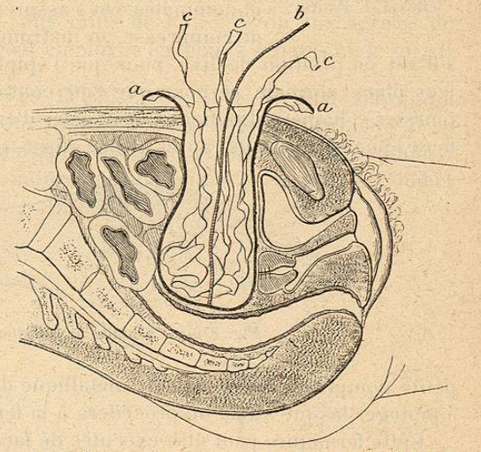

Fig. 868. — Le sac *aa* est en place. Le fil *b* est dehors. On commence à placer les mèches *ccc* (Pozzi).

ces diverses incisions, nous renvoyons aux chapitres de la colpotomie, de la périnéotomie, et de l'appendicite.

2° **Tamponnement.** — Le tamponnement « à la Mickulicz » était et est encore le plus usité. Voici la façon de l'exécuter (fig. 867 et 868) :

Au centre d'une assez large pièce de gaze stérilisée, fixer une solide soie par un nœud serrant très fortement la gaze. Saisir ce nœud avec une longue pince, laisser la gaze retomber autour du fil et de la pince, sous forme d'une sorte de sac (fig. 867). Avec la pince, porter le fond du sac au fond du ventre et à l'endroit voulu, en laissant ressortir par la plaie l'extrémité libre du sac et le fil fixateur.

Fig. 869. — Manière de retirer le sac, en tirant progressivement sur le fil, après ablation préalable des mèches (J.-L. Faure).

Dans l'intérieur du sac, introduire et tasser des mèches de gaze stérilisée ou bien un drain entouré de mèches (fig. 868).

Pour enlever le tamponnement, en imbiber d'abord les pièces avec du sérum ou mieux de l'eau oxygénée (Poncet) qui, par dégagement des bulles gazeuses, tend à décoller les mèches et le sac. Retirer d'abord les mèches une à une, puis tirer sur le fil pour enlever le sac (fig. 869).

Ce tamponnement doit être exécuté non pas avec de la gaze iodoformée mais avec de la gaze aseptique simple. Il doit rester en place de deux à cinq jours environ.

III. *Suture de la paroi.*

Les manœuvres viscérales et la toilette péritonéale terminées, on enlèvera avec soin toutes les compresses abdominales. On s'assurera qu'on n'oublie dans le ventre ni compresse, ni instrument. On fera relever le malade, s'il est en position déclive, pour que l'épiploon et les intestins reprennent leur place normale et pour que l'air contenu dans la cavité abdominale puisse s'échapper librement sans causer d'emphysème de la paroi. On vérifiera l'hémostase, puis après avoir glissé sous les lèvres de la plaie une

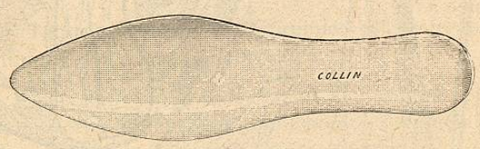

Fig. 870. — Semelle métallique de Reverdin.

petite compresse ou la semelle métallique de Reverdin[1] (fig. 870) destinée à protéger les intestins, on procédera à la fermeture de la paroi.

Cette fermeture peut être exécutée de façons bien différentes. Nous indiquerons seulement les plus usitées.

A. **Suture en masse ou en un seul plan.** — Elle s'exécute par *points séparés*, espacés de 2 à 3 centimètres environ, et à l'aide de *fils non résorbables* (crins de Florence, fils métalliques d'argent ou de laiton).

[1] A. Reverdin, *XVII Congr. fr. de chir.*, 1904, p. 823.

Repérer soigneusement avec des pinces les lèvres péritonéales de la plaie. A l'aide d'une aiguille de Reverdin, de Moïj ou de Doyen, tandis que l'aide tend et présente régulièrement les deux lèvres de la paroi, traverser chacune d'elles, en prenant avec soin tous les plans qui la constituent : peau, couche fibromusculaire, péritoine ; accrocher l'un des chefs du fil choisi, l'entraîner de dedans en dehors (fig. 871).

Répéter la même manœuvre sur la lèvre opposée en un point bien symétrique. Placer ainsi sans les serrer des fils espacés de 2 à 3 centimètres ; les repérer avec des pinces. Tous les fils passés, l'aide, par leur intermédiaire, soulève et affronte les lèvres de la plaie; le chirurgien les noue successivement de haut en bas ou de bas en haut, *en veillant minutieusement à l'affrontement exact tranche par tranche des différentes couches de la paroi.*

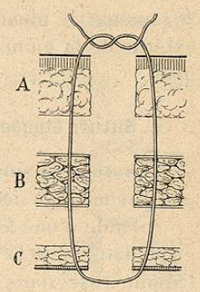

Fig. 871. — Suture en masse à un seul plan.

A, peau et tissu cellulaire. — B, muscle et aponévroses. — C, péritoine et graisse sous-péritonéale.

Si cela est nécessaire, quelques fils superficiels ou quelques agrafes de Michel intercalaires complètent l'affrontement de la peau.

B. **Suture étagée à fils perdus.** — Elle partage avec la précédente la faveur des chirurgiens. On l'exécute à la soie fine ou au catgut pour les plans profonds, aux crins de Florence ou aux agrafes de Michel, pour la peau. Enfin on peut employer les points séparés ou le surjet.

1° **Suture à trois plans.** — C'est la plus usitée. Premier plan séreux ou fibro-séreux intéressant alors pour plus de solidité le feuillet profond de la gaine. Deuxième plan : musculo-aponévrotique. Troisième plan cutané : suture percutanée à fils séparés, suture intra-dermique ou agrafes de Michel (fig. 872).

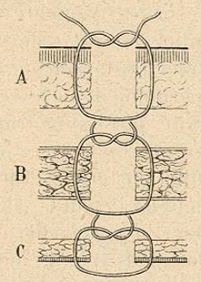

Fig. 872. — Suture à trois plans.

A, peau et tissu cellulaire. — B, muscle et aponévrose. — C, péritoine et graisse sous-péritonéale.

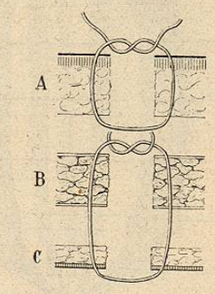

Fig. 873. — Suture à deux plans.

A, peau et tissu cellulaire. — B, muscle et aponévrose. — C, péritoine et graisse sous-péritonéale.

2° **Suture à deux plans.** — Premier plan péritonéo-musculo-aponévrotique. Deuxième plan cutané (fig. 873).

Lorsque les muscles droits ont été intéressés transversalement, il faudra les reconstituer avec soin à l'aide de fils en **U**.

Lorsqu'on aura pratiqué une laparotomie sur le bord externe du muscle droit, il faudra : 1° suturer le péritoine et le feuillet profond de la gaine ; — 2° ramener le muscle en place et le fixer par quelques points dans l'angle externe de la gaine ; 3° suturer le feuillet antérieur de la gaine ; 4° réunir la peau.

C. **Suture étagée à fils enlevables**. — Nous ne décrirons que trois procédés.

1° **Suture en surjet** (Doyen). — Calquée sur la suture intradermique que nous avons déjà décrite page 93.

A l'aide d'une forte soie armée d'une aiguille, piquer la peau de dehors en dedans au delà d'un des angles de la plaie pour ressortir au niveau de l'aponévrose, dans l'angle même de la plaie. Arrêter le chef du fil avec un nœud, un grain de plomb ou un tube de Galli. Avec la même soie, unir les deux lèvres de la plaie, peau exceptée, par un surjet comprenant le péritoine, le muscle et l'aponévrose. Arrivé à l'extrémité opposée de l'incision, piquer la peau de dedans en dehors pour ressortir au delà de l'angle correspondant de la plaie et arrêter pareillement le fil par un nœud ou un plomb.

Réunir la peau avec des agrafes de Michel.

Au douzième jour, mobiliser la soie par des tractions sur les extrémités. La retirer complètement au vingtième.

2° **Suture en U** (Jonnesco)[1]. — Chacune des lèvres séreuse, aponévrotique et musculaire est repérée bien distinctement. L'aiguille, conduite de dehors en dedans, pique l'une des lèvres cutanées à bonne distance du bord et traverse successivement la peau, le feuillet antérieur de la gaine, le feuillet postérieur de la gaine et le péritoine de la lèvre correspondante puis symétriquement le péritoine de la lèvre opposée, le feuillet postérieur et le feuillet antérieur de la gaine ; alors sans traverser la peau, elle accroche l'un des chefs d'un fil métallique ou d'un crin et le ramène. Dégagée de ce chef, elle retraverse de dehors en dedans la même lèvre cutanée mais plus près de la tranche de section, puis seulement le feuillet

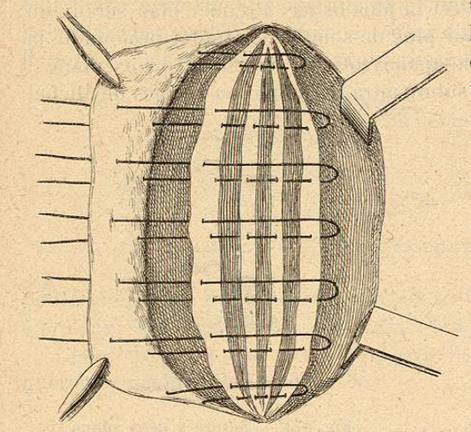

Fig. 874. — Suture en U de Jonnesco.

[1] Jonnesco, *Presse médicale*, 1899, t. II, p. 257.

antérieur de la gaine du même côté. Elle accroche alors le second chef du fil et le ramène (fig. 874).

Ces fils en **U** sont noués en série sur l'un des côtés de la plaie par-dessus un rouleau de gaze.

Des fils secondaires ou des agrafes affrontent les lèvres cutanées proprement dites.

3° **Suture en 8** (Kœhrer, Segond, Civel, Canac-Marquis)[1]. — Elle se pratique à points séparés, avec des crins ou des fils métalliques.

Chaque point représente un 8 dont la boucle profonde embrasse le péritoine et la couche musculo-aponévrotique, tandis que la boucle superficielle affronte la peau et se noue directement sur elle ou sur un rouleau de gaze (fig. 875).

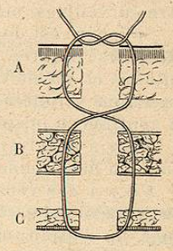

Fig. 875. — Suture en huit de chiffre.
A, Peau et tissu cellulaire. — B, Muscle et aponévrose. — C. Péritoine et graisse sous-péritonéale.

D. **Suture par imbrication**. — Sous ce nom ou celui de « overlapping methode », Juvara[2] et plus récemment Kenelm Winslow[3] ont décrit un mode de suture dans lequel les deux lèvres des aponévroses des droits préalablement libérées sur une certaine largeur sont superposées et croisées à la façon des deux pans d'un gilet double.

Incision médiane de la peau et de la graisse. Ouverture de la gaine des droits, de chaque côté de la ligne blanche et dissection du feuillet antérieur que l'on sépare du muscle sous-jacent sous forme de lambeau.

Incision du feuillet profond et du péritoine. Voici pour la cœliotomie.

Pour restaurer la paroi, surjet sur la séreuse ; points séparés sur le feuillet aponévrotique profond et sur les muscles que l'on juxtapose ou que l'on superpose par leurs bords internes. Le bord interne du lambeau aponévrotique gauche est alors fixé par des sutures en U à la base du lambeau droit préalablement éversé. Celui-ci est ensuite rabattu sur le lambeau gauche et son bord libre fixé à son tour à la surface de ce dernier. La peau est réunie par-dessus (fig. 876).

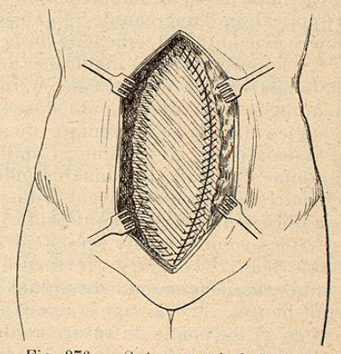

Fig. 876. — Suture par imbrication.

Cette méthode se rapproche de celle de Sapiejko pour les hernies ombilicales et les éventrations spontanées (voy. *laparoplastie*) et de celle de Berger pour les hernies inguino-interstitielles (voy. *hernie inguinale*).

[1] Cf. Civel, *Arch. prov. de chir.*, janvier 1902. — Canac-Marquis, *Presse médic.*, 29 juillet 1903, p. 528.

Juvara, *Arch. prov. de chir.*, 1900, p. 538.

[3] K. Winslow, *Annals of Surgery*, 1904, t. XXXIX, p. 245.