II

ESTOMAC

I. — EXPLORATION CHIRURGICALE DE L'ESTOMAC[1]

Incision médiane ombilicoxyphoïdienne. Repérer le péritoine et garnir les lèvres de compresses isolantes.

Aller directement au foie et chercher l'estomac au-dessous de lui.

1° Exploration externe de l'estomac. — Examiner d'abord la face antérieure en écartant fortement les lèvres de la plaie, et en soulevant le foie en haut et à droite avec un large écarteur, tandis qu'on attire l'estomac en sens inverse. Explorer ainsi le cardia, le pylore et la face antérieure.

Examiner ensuite la face postérieure en pénétrant dans l'arrière-cavité des épiploons. Pour cela, tendre le ligament gastro-colique en abaissant le côlon transverse, reconnaître l'arcade artérielle gastro-épiploïque ; au-dessous d'elle, effondrer le ligament dans un espace avasculaire et pratiquer par déchirure ou incision une brèche assez large pour passer la main. Celle-ci pénètre alors derrière l'estomac dont, par le palper simple ou combiné avec celui de l'autre main placée en avant de l'organe, elle reconnaît les adhérences et les lésions.

Pareille manœuvre peut être faite au niveau de la petite courbure par effondrement de l'épiploon gastro-hépatique.

L'examen terminé, s'il n'y a pas d'autres manœuvres à faire, refermer les brèches épiploïques puis la paroi abdominale.

2° Exploration interne de l'estomac. — Elle nécessite une gastrotomie (Voir plus bas).

a. S'il s'agit de reconnaître un rétrécissement du cardia ou du pylore que n'a pas décelé l'exploration externe, Sencert[2] conseille de pratiquer non loin de la région à explorer, une suture circulaire en cordon de bourse, non serrée ; de faire au centre de cette coulisse une petite incision gastrique juste suffisante pour y introduire l'index et de serrer solidement la coulisse autour de la base du doigt pour clore hermétiquement l'estomac. On peut alors, sans aucun danger d'infection péritonéale, introduire la main entière dans l'abdomen et refouler comme il le faut la paroi gastrique antérieure pour atteindre le cardia ou le pylore. L'exploration faite et le doigt retiré prudemment, on ferme l'orifice gastrique en serrant définitivement et nouant le fil en bourse.

b. S'il s'agit d'explorer la muqueuse pour y reconnaître un ulcère ou une

[1] Cf. Savariaud, th. de Paris, 1898, n° 199.

[2] L. Sencert, *Rev. de gynéc. et de chir. abd.*, mai-juin 1905, p. 469.

autre lésion, on fera de préférence, à l'aide d'un pli vertical, une incision

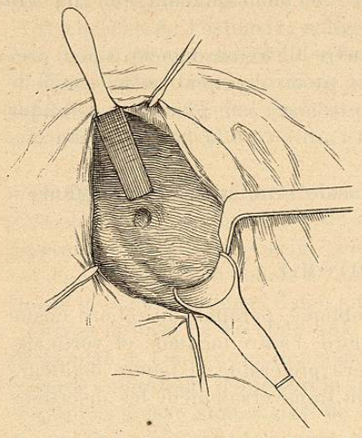

Fig. 914. — Exploration du cardia et de la grosse tubérosité (Savariaud).

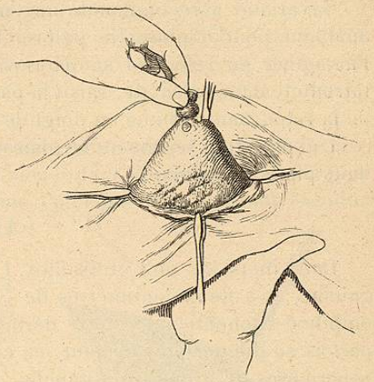

Fig. 915. — Exploration de la face postérieure de l'estomac. Retournement de l'estomac (Savariaud).

horizontale à égale distance des deux courbures, à laquelle on pourra donner une longueur de 10 à 15 centimètres.

Les lèvres de la plaie stomacale seront par des pinces fines fixées à la compresse fendue, la cavité sera asséchée aux tampons montés et examinée.

Dans ce but, on fera fortement bâiller les lèvres de l'incision soit à l'aide des pinces fixatrices, soit avec des écarteurs. Ainsi pourra-t-on et devra-t-on procéder pour examiner la région de la grosse tubérosité, du cardia et celle du pylore. Mais pour inspecter la partie moyenne de l'estomac, il vaut mieux avoir recours au retournement (Savariaud).

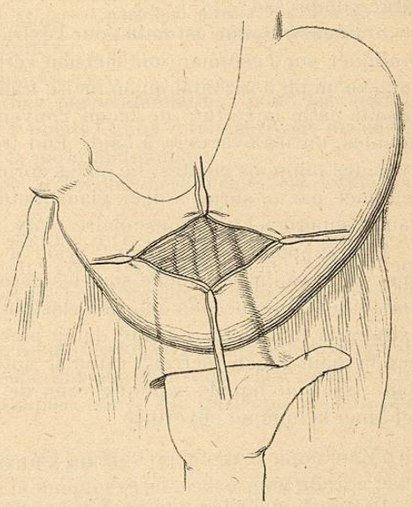

Fig. 916. — Exploration de la face postérieure de l'estomac. Celui-ci est incisé. Une main pénètre dans l'arrière-cavité des épiploons (Savariaud).

Par une brèche du ligament gastrocolique, une main poussée jusque derrière l'estomac soulève la paroi postérieure de l'organe, s'en coiffe en la déplissant et la fait saillir à travers la plaie de la face antérieure, permettant ainsi de

l'examiner à loisir et de pratiquer les manœuvres nécessaires, excision et suture d'un ulcère, cautérisation ou suture d'un point saignant, etc. (fig. 915 et 916).

Savariaud a recommandé une manœuvre de retournement à peu près analogue pour explorer le pylore. Tandis qu'un doigt extérieur essaye de l'invaginer en refoulant sa paroi vers l'estomac, une pince hémostatique introduite dans sa cavité, saisit la paroi et l'attire vers la brèche stomacale, en la retournant comme un doigt de gant.

L'exploration terminée, la plaie stomacale sera termée par la suture à deux plans d'Hartmann.

II. — GASTROTOMIE

Deux incisions sont utilisables, l'une oblique, parallèle au rebord costal gauche, et à deux centimètres de ce rebord, l'autre médiane et verticale, ombilico-xyphoïdienne. Cette dernière sera préférable. Il faudra d'ailleurs parfois se donner plus de jour, en coupant transversalement les insertions supérieures du grand droit gauche.

Le péritoine ouvert et repéré, les lèvres de la plaie fortement écartées et garnies de compresses, l'estomac découvert, évacuer celui-ci dans la mesure du possible par refoulement de son contenu vers le pylore et le duodénum, attirer l'organe au dehors à travers une fente pratiquée dans une large compresse.

Si la gastrotomie est faite pour l'extraction d'un corps étranger, on peut pratiquer sur l'estomac une incision verticale. A l'aide de deux pinces, on soulève un pli horizontal qu'on incise franchement aux ciseaux. On agrandit ensuite cette ouverture de façon convenable. L'estomac renferme-t-il des liquides, on les évacuera à l'aide d'un trocart aspirateur ou on l'asséchera avec des tampons montés. Le ou les corps étrangers enlevés, la brèche sera refermée par un surjet à deux plans (suture d'Hartmann), l'un total profond l'autre superficiel séro-musculaire. (Voy. p. 845).

Plus simplement Chénieux[1], ayant à extraire une fourchette de l'estomac, en fit saillir le manche sous les parois gastriques, pratiqua à ce niveau une toute petite incision qui, par élasticité de ses lèvres, lui suffit à saisir et extraire la fourchette à l'aide d'une pince tenue de la main droite, tandis que la main gauche serrait l'estomac autour du corps étranger pour éviter toute issue de liquide septique venu de la cavité. Deux points suffirent à refermer la minime ouverture.

III. — GASTROSTOMIE[2]

Pratiquée pour la première fois par Sédillot (1849).

Anesthésie locale si le malade est très épuisé, générale s'il est encore résistant.

[1] Chénieux, *Bull. et Mém. de la Soc. de chir.*, 31 mai 1905.
[2] Cf. Graillot, th. de Paris, 1901-1902.

Incision de la paroi verticale et médiane pour les uns, oblique et parallèle au rebord costal gauche, à 2 centimètres au-dessous, pour les autres.

Recherche de l'estomac, souvent très retracté, en se portant d'emblée sous le foie et à gauche (Sédillot-Farabeuf).

Tels sont les temps communs à tous les procédés de gastrostomie, très nombreux aujourd'hui et que l'on peut avec Monod et Vanverts, diviser en huit groupes.

1° Fistule gastrique directe. — *a.* **Procédé en un temps.** — C'est le procédé classique. Reconnaître l'estomac, amener dans la plaie la partie la plus rapprochée possible du cardia, sous forme d'un cône d'une certaine étendue que l'on maintient en dehors à l'aide des doigts de l'aide ou mieux d'une pince.

Fixer la base de ce cône aux lèvres de la plaie à l'aide de points séro-musculaires embrassant d'une part la séreuse et la musculeuse stomacales, de l'autre le péritoine pariétal et la couche musculaire profonde voisine (fig. 917).

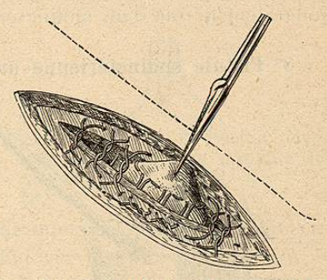

Fig. 917. — Gastrostomie par fistule gastrique directe. Fixation du cône stomacal à la paroi (Ricard et Launay).

Cette suture, à la fois fixatrice et occlusive pour la cavité péritonéale, pourra se faire sous forme de surjet continu arrêté chaque 3 ou 4 points. Mais plus habituellement, on use de points séparés en U. dont 4 ou 6 parallèles au grand axe de la plaie et 2 extrêmes perpendiculaires, pour les angles.

Routier se sert uniquement de 4 points égaux circonscrivant un carré, points prenant toute l'épaisseur de la paroi abdominale.

L'estomac fixé, ce qui reste de la brèche péritonéale, est fermé par quelques points.

Saisir alors avec deux pinces le sommet du cône stomacal qui émerge au milieu de la plaie ; à l'aide d'un bistouri étroit ou d'un ténotome, ponctionner ou inciser par transfixion le sommet du cône, en faisant à la muqueuse un orifice aussi étroit que possible.

Terrier fixe par quatre points muco-cutanés les lèvres de l'orifice muqueux aux lèvres cutanées de la plaie, espérant que la fistule ainsi bordée d'un ourlet de muqueuse ne sera pas attaquée par le suc gastrique et sera plus continente.

Mais d'autres auteurs considèrent cet ourlage muqueux comme inutile ou nuisible et se contentent de faire à la muqueuse un orifice punctiforme juste assez grand pour admettre une sonde de calibre 8 ou 9.

L'incision pariétale est alors fermée par une suture à deux plans musculaire et cutané.

La plaie est saupoudrée d'un mélange alcalin (carbonate de magnésie, bicarbonate de soude), et recouverte d'un pansement aseptique.

b. **Procédé en deux temps.** — Poncet[1] et Howse ont préconisé une méthode analogue mais en deux temps. Dans le premier (gastropexie), on fixe l'estomac à la paroi sans l'ouvrir; dans le deuxième (gastrotomie post-cicatricielle), on ponctionne l'estomac avec un trocart ou un ténotome plongés dans la cicatrice. Cette méthode, sans avantages sérieux, offre de réels dangers, car on a ainsi ponctionné hors des adhérences et infecté le péritoine. Elle est avec raison, très exceptionnellement employée.

2° Fistule sphinctérienne simple[2] (Girard, Terrier et Gosset). — Incision verticale latérale, à travers le muscle droit du côté gauche. Fixation de la base du cône stomacal à la gaine postérieure du muscle, ouverture étroite du cône à son sommet et fixation de la muqueuse à la peau. Les fibres du muscle droit joueraient le rôle d'un sphincter imparfait.

3° Fistule sphinctérienne avec trajet sous-musculaire[3] (Hartmann). — Incision verticale à 2 centimètres et demi à gauche de la ligne médiane. Ouvrir la gaine du muscle droit du côté gauche, récliner en dehors son bord interne; ouvrir le feuillet postérieur de sa gaine sur la ligne médiane. Saisir et attirer le cône stomacal; fixer sa base aux lèvres de l'incision médiane du feuillet postérieur; dissocier à la sonde cannelée un faisceau du muscle droit. Attirer sous lui le cône stomacal : fixer de nouveau ce cône cette fois à la gaine antérieure du droit, l'ouvrir au sommet et suturer la muqueuse à la peau (fig. 918).

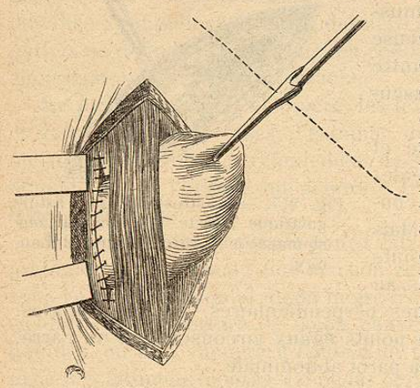

Fig. 918. — Gastrostomie par fistule sphinctérienne avec trajet sous-musculaire (Hartmann).

4° Fistule sphinctérienne avec trajet sous-cutané[4] (Jaboulay). — Incision latérale à travers le muscle droit, saisir l'estomac; suture de la base du cône aux lèvres de l'incision pariétale; deuxième petite incision purement cutanée sur la ligne médiane, à travers laquelle le sommet du cône est attiré, et aux lèvres de laquelle on le fixe.

5° Fistule valvulaire. — *A.* **Procédé de Fontan**[5]. — Incision médiane verticale ou mieux incision oblique parallèle au rebord costal (Marion). Saisir l'estomac le plus haut possible, attirer un cône volumineux. Fixer sa base aux lèvres de la plaie pariétale. Saisir le sommet avec deux pinces; entre elles, inciser la musculo-séreuse, décoller légèrement puis ponctionner la muqueuse; introduire dans l'orifice une sonde de Nélaton n° 18 à 22. Avec les pinces, refouler par invagination le sommet du cône vers la profondeur jusqu'en arrière de la ligne de suture de la base. Fixer l'invagination par quelques points séro-musculaires adossant les surfaces en contact. Enlever les pinces et laisser la sonde à demeure pendant cinq à six jours (fig. 919 et 920).

[1] Poncet, *Mercredi médical*, 1892, p. 145.

[2] Cf. Girard, *Corr. Bl. f. schw. Aertze*, 1888, p. 345. — Terrier et Gosset, *Rev. de chir.*, 1902, t. XXV, p. 164-175.

[3] Hartmann, *Bull. de la Soc. Anat.*, 1891, p. 117-128 et *Bull. et Mém. de la Soc. de chir.*, 1897, p. 253.

[4] Jaboulay, *Gaz. hebd. de méd. et de chir.*, 1894, p. 89.

[5] Fontan, *Xe Congrès fr. de chir.*, 1896, p. 411.

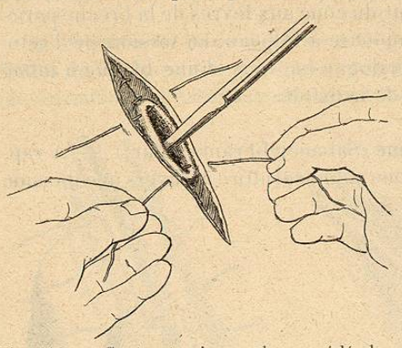

Fig. 919. — Gastrostomie par le procédé de Fontan. Invagination du cône (Ricard et Launay).



Fig. 920. — Procédé de Fontan. Coupe schématique du cône invaginé (Ricard et Launay).

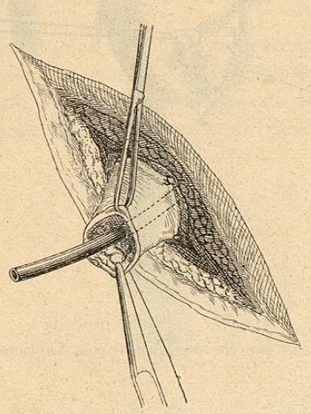

Fig. 921. — Gastrostomie par le procédé de Poirier (Ricard et Launay).

Des pinces retiennent la couche séro-musculaire, tandis qu'on enfonce une sonde dans la muqueuse invaginée.

A. **Procédé de Poirier**[1]. — Fondé sur le décollement facile de la muqueuse. Le cône stomacal attiré au dehors et fixé, on ne l'invagine pas. On se contente après incision de la séro-musculeuse, de décoller la muqueuse à la sonde cannelée puis de la ponctionner franchement et d'introduire une sonde n° 14 par l'orifice. C'est la muqueuse décollée en forme de mitre qui sert de valvule (fig. 921 et 922).

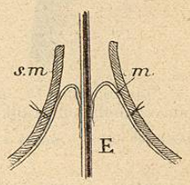

Fig. 922. — Procédé de Poirier. Coupe schématique du cône invaginé (Ricard et Launay).

sm, plan séro-musculaire. — *m*, muqueuse. E, estomac.

[1] Poirier, *Bull. et Mém. de la Soc. de chir.*, 1900, p. 475.

6° Fistule à trajet spiroïde[1] (Souligoux). — Attirer le cône stomacal avec une pince, le tordre de 180° et la fixer en cette situation par un surjet unissant les plis gastriques. Tordre encore de 120° et fixer les nouveaux plis par un second surjet. Unir alors le pourtour du cône aux lèvres de la brèche pariétale, ouvrir le sommet et fixer la muqueuse à la peau. La torsion de l'estomac détermine des plis spiroïdes, analogues à ceux d'une blague à tabac élastique, qui assurent la continence de la fistule.

7° Fistule à long trajet sous-cutané (Sabanejef-Frank-Villar[2]). — A rapprocher du procédé de Jaboulay. Le cône stomacal attiré à travers une incision

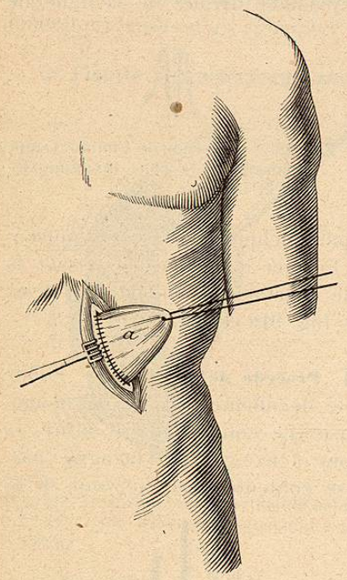

Fig. 923. — Gastrostomie à long trajet sous-cutané (Sabanejeff-Frank-Villar).
a, cône gastrique attiré et suturé à sa base.

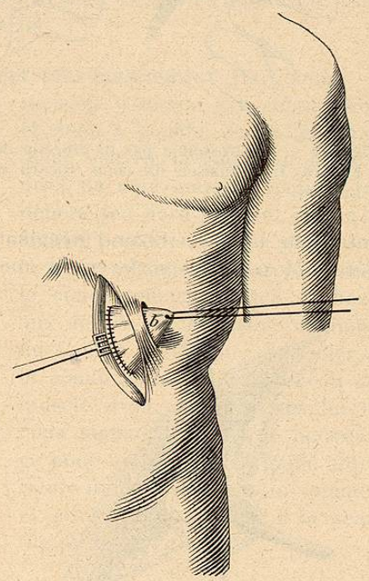

Fig. 924. — Même procédé.
b, cône gastrique passé sous le pont sous-cutané.

oblique, parallèle au rebord costal, est passé sous un pont cutané déterminé par une seconde incision située au-dessus de la première (fig. 923 et 924).

8° Fistule à trajet stomacal. — *A.* **Procédé de Witzel**[3]. — L'estomac est découvert, ponctionné ; la sonde est introduite dans sa cavité, puis couchée sur la paroi gastrique et enfouie entre deux plis de cette paroi à l'aide d'un

[1] Souligoux, *Bull. et Mém. de la Soc. de chir.*, 1902, p. 233.
[2] Villar, *Bull. et Mém. de la Soc. de chir.*, 1894, p. 758.
[3] Witzel, *Centr. f. Chir.*, 1891, p. 601.

surjet séro-musculaire d'adossement. La paroi gastrique est elle-même fixée au péritoine pariétal le long et en dehors de ces plis et la brèche fermée sauf au niveau du passage de la sonde (fig. 925).

B. **Procédé de Marwedel**[1]. — Attirer l'estomac, le fixer en couronne aux lèvres de la plaie ; sur le grand axe de l'ovale gastrique ainsi délimité, faire une incision intéressant la séreuse et la musculeuse ; disséquer les lèvres de

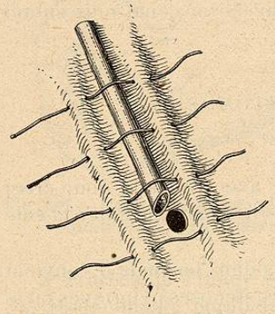

Fig. 925. — Gastrostomie par le procédé de Witzel (Ricard et Launay).

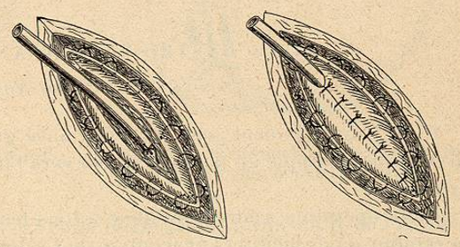

Fig. 926. — Procédé de Marwedel (Ricard et Launay).
Premier et deuxième temps.

la muqueuse sous-jacente, formant ainsi deux lambeaux. A l'extrémité inférieure de cette dissection, ponctionner la muqueuse, introduire une sonde n° 18, rabattre par-dessus les lambeaux séro-musculaires et les suturer. Fermer la plaie abdominale, sauf au niveau du passage de la sonde (fig. 926).

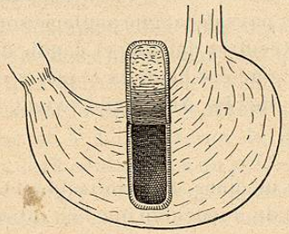

Fig. 927. — Gastrostomie par le procédé de Depage. Relèvement du lambeau stomacal.

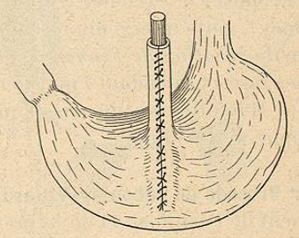

Fig. 928. — Gastrostomie par le procédé de Depage. Le lambeau gastrique est replié et suturé en tube autour d'une sonde.

C. **Procédé de Depage**[2]. — Il consiste à créer un véritable canal diverticulaire au moyen d'un lambeau emprunté à l'estomac.

Attirer au dehors un long pli vertical de l'estomac. Fixer le pourtour de ce pli à la paroi abdominale à l'aide de fils en **U** ou d'un surjet pour clore le

[1] Marwedel, *Münch. med. Woch.*, 1896, p. 665 et Barozzi, th. de Paris, 1898.
[2] Depage, *XVIe Congr. fr. de chir.*, 21 octobre 1903, p. 332.

péritoine. Dans la partie de l'estomac ainsi isolée, tailler aux dépens de la paroi gastrique antérieure, un lambeau vertical, large de 3 centimètres, à base supérieure, comprenant toute l'épaisseur des tuniques stomacales. Relever le lambeau. Suturer la petite perte de substance gastrique jusqu'au voisinage de la base du lambeau, où on ne laisse subsister qu'un petit orifice. Continuer ensuite la suture en rapprochant les bords du lambeau en forme de cylindre creux. Introduire enfin ce conduit dans la plaie pariétale pour l'aboucher à la peau, soit directement, soit à travers un canal sous-cutané musculaire (fig. 927 et 928).

IV. — GASTRO-ENTÉRO-ANASTOMOSES

(GASTRO-ENTÉROSTOMIE[1])

C'est l'abouchement artificiel d'une anse grêle avec l'intestin pour créer au contenu gastrique un passage direct vers l'intestin sans emprunter la voie pylorique.

Cette opération s'adressera donc à tous les cas dans lesquels il convient de rétablir ou de faciliter l'évacuation de l'estomac (sténoses pyloriques cicatricielles ou néoplasiques, ulcère simple, gastro-succorrhée, estomac biloculaire, etc.).

La néostomie peut se faire avec le duodénum, le jéjunum ou avec l'iléon, ce dernier seulement par nécessité.

§ 1. — Gastro-duodénostomie

Proposée et exécutée d'abord par Jaboulay[2], Villard,[3] (de Lyon), puis par Finney[4], cette intervention, connue dans les pays de langue anglaise sous le nom d'*opération de Finney*, est à la fois d'exécution délicate et d'indications assez rares. Cependant Finney en a rapporté cinq cas heureux et plus récemment Munford lui a dû aussi quatre beaux succès. Alf. Gould[5] vient d'en simplifier la technique.

1° Procédé de Jaboulay-Villard. — Incision médiane. Extériorisation et isolement de l'estomac et de la première partie du duodénum que l'on attire en avant et en dedans. Juxtaposition et adossement des deux viscères sur une ligne verticale, à l'aide d'un premier surjet musculo-séreux, dont on garde les chefs longs (fig. 929, 930).

Incision verticale des deux viscères. Réunion des lèvres correspondantes du duodénum et de l'estomac, à l'aide d'un surjet circulaire total perforant.

[1] Cf. Monprofit, *Gastroentérostomie*, Paris, Inst. intern. de bibl., 1903.
[2] Jaboulay, *Arch. prov. de chir.*, 1892, p. 551.
[3] Villard, *Rev. de chir.*, 1900, p. 494-520.
[4] Finney, *Johns Hopkins Hosp. Bulletin*, juillet 1902, vol. XIII, p. 155.
[5] Alf. Gould, *Boston med. and surg. journal*, 5 janv. 1905, p. 9.

Reprendre les chefs du surjet musculo-séreux postérieur initial pour le prolonger en avant et terminer l'enfouissement de la suture perforante profonde.

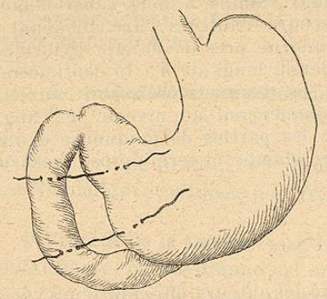

Fig. 929. — Gastroduodénostomie (Villard). Juxtaposition des viscères.

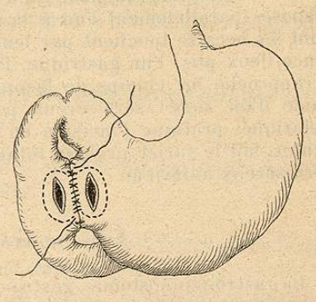

Fig. 930. — Gastroduodénostomie (Villard). Premier plan d'union postérieur.

2° Procédé de Finney. — Il est caractérisé par la forme en ∩ de l'incision gastro-duodénale parallèle à l'axe de l'angle pylorique et permettant un large abouchement des deux organes, allant jusqu'au point le plus déclive de l'estomac (fig. 931).

Pour la facilité de l'exécution, Finney insiste sur la nécessité de bien libérer et mobiliser l'estomac et le duodénum, au prix, s'il le faut, d'une dissection attentive.

a. Juxtaposer les deux organes à l'aide de deux fils suspenseurs, passés l'un à la partie supérieure du pylore, l'autre sur la grande courbure de l'estomac et le bord interne du duodénum, à 12 centimètres du pylore ;

b. Suture séro-séreuse postérieure, unissant les deux viscères suivant une ligne verticale ;

c. Longue incision en ∩ ou en fer à cheval, à concavité inférieure passant par le pylore :

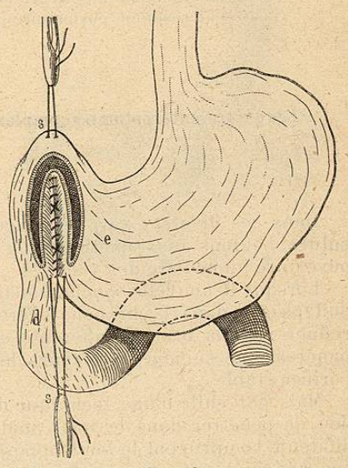

Fig. 931.
Gastroduodénostomie de Finney.
e, estomac. — *d*, duodénum. — *ss*, fils suspenseurs.

d. Surjet total d'union ;

e. Surjet séro-séreux antérieur, rejoignant les deux extrémités du surjet séro-séreux postérieur.

Telle est la technique modernisée de l'opération de Finney. Dans son procédé primitif, cet auteur juxtaposait les viscères, les unissait par une suture séro-séreuse postérieure, disposait par avance, sans les serrer, des points en ∩