péritoine. Dans la partie de l'estomac ainsi isolée, tailler aux dépens de la paroi gastrique antérieure, un lambeau vertical, large de 3 centimètres, à base supérieure, comprenant toute l'épaisseur des tuniques stomacales. Relever le lambeau. Suturer la petite perte de substance gastrique jusqu'au voisinage de la base du lambeau, où on ne laisse subsister qu'un petit orifice. Continuer ensuite la suture en rapprochant les bords du lambeau en forme de cylindre creux. Introduire enfin ce conduit dans la plaie pariétale pour l'aboucher à la peau, soit directement, soit à travers un canal sous-cutané musculaire (fig. 927 et 928).

IV. — GASTRO-ENTÉRO-ANASTOMOSES

(GASTRO-ENTÉROSTOMIE[1])

C'est l'abouchement artificiel d'une anse grêle avec l'intestin pour créer au contenu gastrique un passage direct vers l'intestin sans emprunter la voie pylorique.

Cette opération s'adressera donc à tous les cas dans lesquels il convient de rétablir ou de faciliter l'évacuation de l'estomac (sténoses pyloriques cicatricielles ou néoplasiques, ulcère simple, gastro-succorrhée, estomac biloculaire, etc.).

La néostomie peut se faire avec le duodénum, le jéjunum ou avec l'iléon, ce dernier seulement par nécessité.

§ 1. — Gastro-duodénostomie

Proposée et exécutée d'abord par Jaboulay[2], Villard,[3] (de Lyon), puis par Finney[4], cette intervention, connue dans les pays de langue anglaise sous le nom d'*opération de Finney*, est à la fois d'exécution délicate et d'indications assez rares. Cependant Finney en a rapporté cinq cas heureux et plus récemment Munford lui a dû aussi quatre beaux succès. Alf. Gould[5] vient d'en simplifier la technique.

1° Procédé de Jaboulay-Villard. — Incision médiane. Extériorisation et isolement de l'estomac et de la première partie du duodénum que l'on attire en avant et en dedans. Juxtaposition et adossement des deux viscères sur une ligne verticale, à l'aide d'un premier surjet musculo-séreux, dont on garde les chefs longs (fig. 929, 930).

Incision verticale des deux viscères. Réunion des lèvres correspondantes du duodénum et de l'estomac, à l'aide d'un surjet circulaire total perforant.

[1] Cf. Monprofit, *Gastroentérostomie*, Paris, Inst. intern. de bibl., 1903.
[2] Jaboulay, *Arch. prov. de chir.*, 1892, p. 551.
[3] Villard, *Rev. de chir.*, 1900, p. 494-520.
[4] Finney, *Johns Hopkins Hosp. Bulletin*, juillet 1902, vol. XIII, p. 155.
[5] Alf. Gould, *Boston med. and surg. journal*, 5 janv. 1905, p. 9.

Reprendre les chefs du surjet musculo-séreux postérieur initial pour le prolonger en avant et terminer l'enfouissement de la suture perforante profonde.

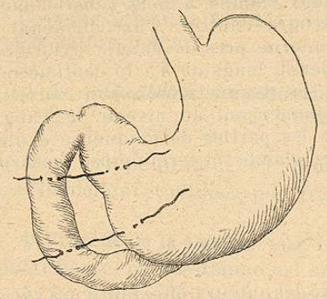

Fig. 929. — Gastroduodénostomie (Villard). Juxtaposition des viscères.

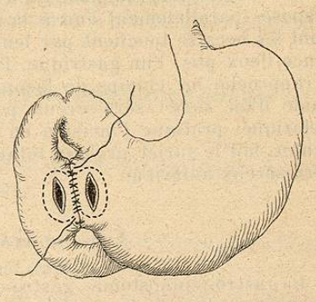

Fig. 930. — Gastroduodénostomie (Villard). Premier plan d'union postérieur.

2° Procédé de Finney. — Il est caractérisé par la forme en ∩ de l'incision gastro-duodénale parallèle à l'axe de l'angle pylorique et permettant un large abouchement des deux organes, allant jusqu'au point le plus déclive de l'estomac (fig. 931).

Pour la facilité de l'exécution, Finney insiste sur la nécessité de bien libérer et mobiliser l'estomac et le duodénum, au prix, s'il le faut, d'une dissection attentive.

a. Juxtaposer les deux organes à l'aide de deux fils suspenseurs, passés l'un à la partie supérieure du pylore, l'autre sur la grande courbure de l'estomac et le bord interne du duodénum, à 12 centimètres du pylore ;

b. Suture séro-séreuse postérieure, unissant les deux viscères suivant une ligne verticale ;

c. Longue incision en ∩ ou en fer à cheval, à concavité inférieure passant par le pylore :

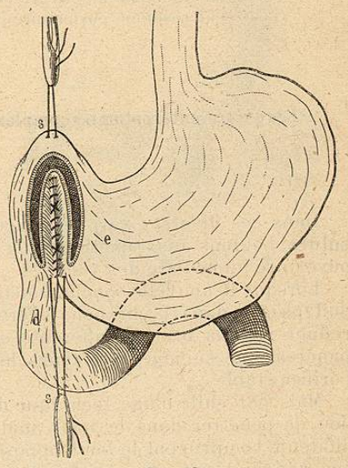

Fig. 931.
Gastroduodénostomie de Finney.
e, estomac. — *d*, duodénum. — *ss*, fils suspenseurs.

d. Surjet total d'union ;

e. Surjet séro-séreux antérieur, rejoignant les deux extrémités du surjet séro-séreux postérieur.

Telle est la technique modernisée de l'opération de Finney. Dans son procédé primitif, cet auteur juxtaposait les viscères, les unissait par une suture séro-séreuse postérieure, disposait par avance, sans les serrer, des points en ∩

de Halsted, destinés à la suture séro-séreuse antérieure, incisait les viscères, faisait la suture muco-muqueuse et terminait en serrant les points séro-séreux passés par avance.

Alf. Gould, plus simplement, à l'aide de deux clamps, à mors caoutchoutés, disposés parallèlement l'un à la grande courbure, l'autre à l'axe duodénal et dont les becs se touchent par leur branche interne près de l'angle pylorique, pince deux plis, l'un gastrique, l'autre duodénal, longs de 8 à 10 centimètres. Il rapproche les clamps de façon à accoler les deux viscères, unit ceux-ci à l'aide d'un surjet séro-séreux postérieur commençant au niveau de l'angle pylorique, pratique l'incision en ∩, résèque les parties de muqueuse exubérantes, fait le surjet profond total, enlève les clamps et termine par le surjet séro-séreux antérieur.

§ 2. — Gastro-jéjunostomie

La gastro-jéjunostomie, gastro-entérostomie des auteurs, offre plusieurs variétés suivant que l'anastomose siège sur la face antérieure ou postérieure de l'estomac, et se pratique par abouchement latéral simple, par implantation terminale ou par double anastomose primaire ou secondaire.

Nous distinguerons et décrirons donc :

1° **Les gastro-entérostomies simples, par abouchement latéral.**
- Gastro-entérostomie antérieure (Wölfler).
- Gastro-entérostomie postérieure (von Hacker, Petersen-Ricard).

2° **Les gastro-entérostomies complexes.**
- *a.* **Par implantation terminale** *ou en* Y.
  - postérieure (Roux).
  - antérieure (Wölfler).
- *b.* **Par double anastomose**, *ou en* Ω.
  - primaire (Mattoli, Fowler, Gallet).
  - secondaire (Lauenstein, Braun, Monprofit).

Dans ces diverses variétés, l'accolement des viscères peut se réaliser par suture, boutons anastomotiques ou méthode en deux temps de Souligoux, sans ouverture immédiate des viscères.

Lorsque la nouvelle bouche fonctionne convenablement, le contenu gastrique doit passer dans la branche efférente ou anale de l'anse anastomosée sans refluer vers la branche afférente ou duodénale, tandis que la bile et le suc pancréatique suivent leur cours habituel sans pénétrer dans l'estomac par l'orifice établi.

Mais par suite d'une technique défectueuse, il se peut que les aliments, au lieu de pénétrer dans le bout anal, s'accumulent dans le bout duodénal, le dilatent, compriment le bout opposé, refluent dans l'estomac avec la bile et le suc pancréatique et constituent ainsi un ensemble d'accidents très graves connus sous le nom de *circulus vitiosus*.

Il se peut encore que l'anse jéjunale amenée à l'estomac par-devant le côlon (gastro-entérostomie antérieure ou précolique), comprime ce côlon et en détermine l'étranglement.

Pour éviter ces diverses complications, il faut : 1° que l'anse jéjunale soit à la fois relevée et retournée de gauche à droite de sorte que le péristaltisme s'y propage de gauche à droite comme pour l'estomac (Lücke-Rockwicz) ; le retournement se fait d'ailleurs naturellement ; 2° qu'elle soit fixée à l'estomac suivant une direction oblique en bas et à droite et sur une longueur assez grande pour ne pas se couder brusquement en formant un éperon saillant ; 3° que l'orifice

anastomotique ne soit ni trop grand, ni trop petit et mesure de 5 à 6 centimètres ; 4° qu'il soit en position déclive, aussi près que possible de la grande courbure et qu'il s'ouvre uniquement et directement dans la branche efférente ; 5° que tout tiraillement de l'estomac, toute compression du côlon soit évités.

Ces précautions suffisent le plus souvent à assurer le bon fonctionnement des gastro-entérostomies.

A. — *Gastro-entérostomie antérieure ou précolique simple* (Wölfler-1881).

C'est le type primitif et le plus simple de la gastro-entérostomie, conçue par Nicoladoni et réalisée par Wölfler en 1881.

1° Procédé de la suture. — *a.* Incision sus-ombilicale verticale et médiane, plutôt basse, car l'estomac est ordinairement dilaté.

b. Recherche de l'anse jéjunale. Relever le tablier épiploïque et le côlon transverse. Plonger la main à gauche du rachis vers l'angle duodéno-

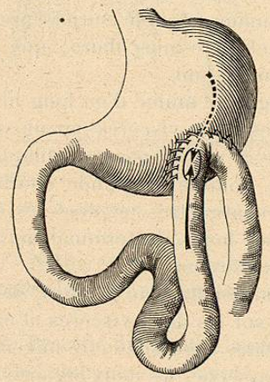

Fig. 932. — Gastro-entérostomie antérieure défectueuse.

L'anse jéjunale n'a pas été retournée. L'orifice anastomotique s'ouvre dans la branche afférente. Disposition mauvaise pour l'isopéristaltisme. (imité de Desfosses).

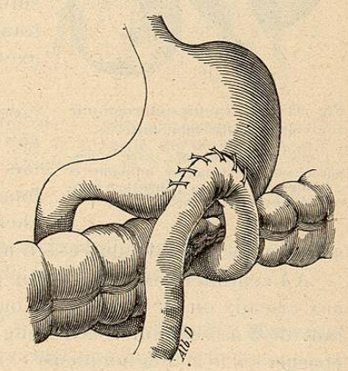

Fig. 933. — Gastro-entérostomie antérieure défectueuse.

L'anse jéjunale a été retournée mais étrangle le côlon transverse (imité de Desfosses).

jéjunal. Reconnaître à sa fixité (ligament de Treitz) l'origine de la première anse jéjunale, la suivre ; l'attirer au dehors et la relever en la retournant de gauche à droite, de sorte que, après accollement à l'estomac, le bout duodénal soit vers le cardia et le bout anal vers le pylore (Lücke-Rockwicz, (voy. fig. 934).

c. Attirer l'estomac hors du ventre. Choisir le siège de la future anastomose, aussi près que possible de l'antre prépylorique et de la grande courbure, mais cependant à bonne distance du néoplasme ou de la lésion gastrique, pour que la nouvelle bouche ne soit pas à son tour envahie par le mal.

Vider par soulèvement et pression la partie de l'estomac choisie, en