de Halsted, destinés à la suture séro-séreuse antérieure, incisait les viscères, faisait la suture muco-muqueuse et terminait en serrant les points séro-séreux passés par avance.

Alf. Gould, plus simplement, à l'aide de deux clamps, à mors caoutchoutés, disposés parallèlement l'un à la grande courbure, l'autre à l'axe duodénal et dont les becs se touchent par leur branche interne près de l'angle pylorique, pince deux plis, l'un gastrique, l'autre duodénal, longs de 8 à 10 centimètres. Il rapproche les clamps de façon à accoler les deux viscères, unit ceux-ci à l'aide d'un surjet séro-séreux postérieur commençant au niveau de l'angle pylorique, pratique l'incision en ∩, résèque les parties de muqueuse exubérantes, fait le surjet profond total, enlève les clamps et termine par le surjet séro-séreux antérieur.

§ 2. — Gastro-jéjunostomie

La gastro-jéjunostomie, gastro-entérostomie des auteurs, offre plusieurs variétés suivant que l'anastomose siège sur la face antérieure ou postérieure de l'estomac, et se pratique par abouchement latéral simple, par implantation terminale ou par double anastomose primaire ou secondaire.

Nous distinguerons et décrirons donc :

1° **Les gastro-entérostomies simples, par abouchement latéral.**
- Gastro-entérostomie antérieure (Wölfler).
- Gastro-entérostomie postérieure (von Hacker, Petersen-Ricard).

2° **Les gastro-entérostomies complexes.**
- *a.* **Par implantation terminale** *ou en* Y.
  - postérieure (Roux).
  - antérieure (Wölfler).
- *b.* **Par double anastomose**, *ou en* Ω.
  - primaire (Mattoli, Fowler, Gallet).
  - secondaire (Lauenstein, Braun, Monprofit).

Dans ces diverses variétés, l'accolement des viscères peut se réaliser par suture, boutons anastomotiques ou méthode en deux temps de Souligoux, sans ouverture immédiate des viscères.

Lorsque la nouvelle bouche fonctionne convenablement, le contenu gastrique doit passer dans la branche efférente ou anale de l'anse anastomosée sans refluer vers la branche afférente ou duodénale, tandis que la bile et le suc pancréatique suivent leur cours habituel sans pénétrer dans l'estomac par l'orifice établi.

Mais par suite d'une technique défectueuse, il se peut que les aliments, au lieu de pénétrer dans le bout anal, s'accumulent dans le bout duodénal, le dilatent, compriment le bout opposé, refluent dans l'estomac avec la bile et le suc pancréatique et constituent ainsi un ensemble d'accidents très graves connus sous le nom de *circulus vitiosus*.

Il se peut encore que l'anse jéjunale amenée à l'estomac par-devant le côlon (gastro-entérostomie antérieure ou précolique), comprime ce côlon et en détermine l'étranglement.

Pour éviter ces diverses complications, il faut : 1° que l'anse jéjunale soit à la fois relevée et retournée de gauche à droite de sorte que le péristaltisme s'y propage de gauche à droite comme pour l'estomac (Lücke-Rockwicz) ; le retournement se fait d'ailleurs naturellement ; 2° qu'elle soit fixée à l'estomac suivant une direction oblique en bas et à droite et sur une longueur assez grande pour ne pas se couder brusquement en formant un éperon saillant ; 3° que l'orifice

anastomotique ne soit ni trop grand, ni trop petit et mesure de 5 à 6 centimètres ; 4° qu'il soit en position déclive, aussi près que possible de la grande courbure et qu'il s'ouvre uniquement et directement dans la branche efférente ; 5° que tout tiraillement de l'estomac, toute compression du côlon soit évités.

Ces précautions suffisent le plus souvent à assurer le bon fonctionnement des gastro-entérostomies.

A. — *Gastro-entérostomie antérieure ou précolique simple* (Wölfler-1881).

C'est le type primitif et le plus simple de la gastro-entérostomie, conçue par Nicoladoni et réalisée par Wölfler en 1881.

1° Procédé de la suture. — *a.* Incision sus-ombilicale verticale et médiane, plutôt basse, car l'estomac est ordinairement dilaté.

b. Recherche de l'anse jéjunale. Relever le tablier épiploïque et le côlon transverse. Plonger la main à gauche du rachis vers l'angle duodéno-

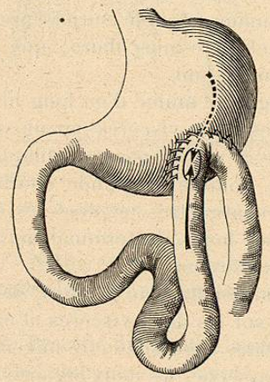

Fig. 932. — Gastro-entérostomie antérieure défectueuse.

L'anse jéjunale n'a pas été retournée. L'orifice anastomotique s'ouvre dans la branche afférente. Disposition mauvaise pour l'isopéristaltisme. (imité de Desfosses).

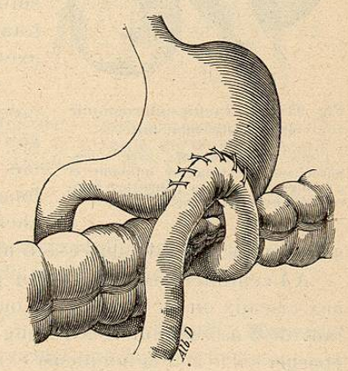

Fig. 933. — Gastro-entérostomie antérieure défectueuse.

L'anse jéjunale a été retournée mais étrangle le côlon transverse (imité de Desfosses).

jéjunal. Reconnaître à sa fixité (ligament de Treitz) l'origine de la première anse jéjunale, la suivre ; l'attirer au dehors et la relever en la retournant de gauche à droite, de sorte que, après accollement à l'estomac, le bout duodénal soit vers le cardia et le bout anal vers le pylore (Lücke-Rockwicz, (voy. fig. 934).

c. Attirer l'estomac hors du ventre. Choisir le siège de la future anastomose, aussi près que possible de l'antre prépylorique et de la grande courbure, mais cependant à bonne distance du néoplasme ou de la lésion gastrique, pour que la nouvelle bouche ne soit pas à son tour envahie par le mal.

Vider par soulèvement et pression la partie de l'estomac choisie, en

former un pli assez large que l'on isole à l'aide de deux pinces coprostatiques.

Pareillement vider et coprostasier l'anse jéjunale, à 50 centimètres environ de l'angle duodéno-jéjunal. Il faut prendre assez de longueur d'intestin pour que l'anse grêle relevée, en contournant le côlon transverse, ne risque pas de l'étrangler par sa distension.

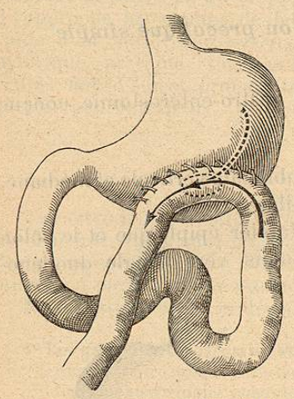

Fig. 934. — Gastro-entérostomie antérieure bien faite.

L'anse a été retournée, fixée à l'estomac sur une longueur suffisante et n'étrangle pas le côlon. Disposition favorable à l'isopéristaltisme.

Présenter l'intestin à l'estomac et fixer les deux viscères en bonne situation respective à l'aide de deux pinces de Chaput ou de deux points suspenseurs séro-séreux distants de 10 à 12 centimètres et placés aux deux extrémités de la ligne d'accolement.

Garnir alors très soigneusement le champ opératoire de compresses isolantes, dont une sera glissée entre les deux viscères, sous la future ligne de suture. (Compresse-billot.)

d. Réunir les deux organes à l'aide de la suture de Hartmann, double surjet, profond total, superficiel séro-musculaire, que l'on exécutera, comme il suit.

Avec une aiguille, munie d'un long fil, accoler d'abord les deux viscères par un surjet séro-musculaire à points passés, oblique en bas et à droite, comme la grande courbure, long de 7 à 8 centimètres, et dont les deux chefs sont laissés longs, le terminal muni de son aiguille. C'est le surjet séro-musculaire postérieur.

A 1 centimètre en avant de lui, pratiquer, par ponction au bistouri, section aux ciseaux ou au thermo, une incision égale sur les deux viscères et mesurant de 5 à 6 centimètres de long. Régulariser les bords de cette ouverture, ébarber s'il le faut la muqueuse exubérante et assécher les deux organes avec de petits tampons montés (fig. 935).

Avec une deuxième aiguille encore munie d'un long fil, accoler alors la lèvre gastrique à la lèvre jéjunale de l'orifice par un surjet total à points passés, qui commence à gauche et sur les berges postérieures de l'orifice, pour marcher de gauche à droite, tourner, unir les lèvres antérieures de droite à gauche et regagner le point de départ, où le fil est arrêté et noué avec le chef initial. C'est le surjet total profond, circulaire, à la fois occlusif et hémostatique.

Reprendre l'aiguille et le fil du surjet séro-musculaire postérieur préalablement arrêté à l'extrémité droite de l'abouchement et le continuer par un surjet séro-musculaire antérieur allant de droite à gauche rejoindre le chef initial du surjet postérieur, avec lequel le fil est arrêté et noué. C'est le surjet séro-musculaire antérieur d'enfouissement (fig. 936).

Vérifier la suture en avant et en arrière et placer, s'il est nécessaire, quelques points séro-séreux d'adossement supplémentaires.

e. Avec quelques points superficiels, fixer l'anse afférente à la grande courbure dans une direction oblique en haut et à gauche, afin que le contenu stomacal ne puisse refluer dans cette anse vers le pylore (circulus vitiosus) et tombe naturellement dans l'anse efférente (voy. fig. 936).

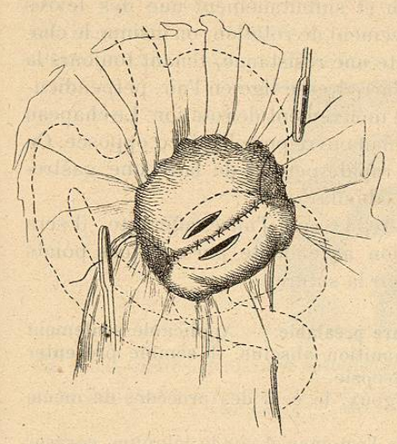

Fig. 935. — Gastro-entérostomie antérieure par le procédé de Wölfler (Ricard et Launay).

Surjet d'union postérieur. Orifices anastomotiques.

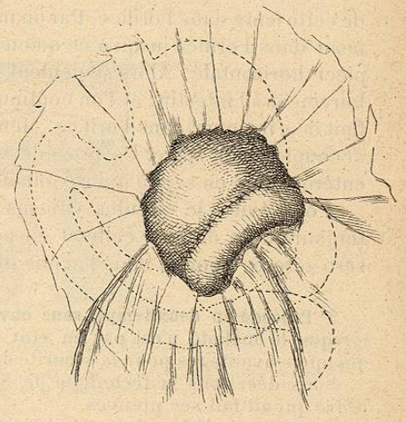

Fig. 936. — Gastro-entérostomie antérieure par le procédé de Wölfler (Ricard et Launay).

Surjet d'union antérieur. Opération terminée.

f. Nettoyer à sec, enlever les pinces coprostatiques, les compresses; remettre les organes en place et refermer la paroi abdominale.

2° Procédé du bouton anastomotique. — Vanté par Murphy, Marwedel, Pauchet, Jaboulay et Gayet[1], ce procédé permet une rapidité beaucoup plus grande, et doit être préféré chez les malades affaiblis, incapables de supporter un long traumatisme.

L'incision, la recherche de l'anse, la coprostase préventive s'exécutent comme plus haut. Seul diffère le temps de la réunion (Voy. p. 84).

Si l'on se sert du bouton type Murphy-Villard, au niveau et autour du futur orifice, passer un fil en bourse, pratiquer sur chacun des organes une incision juste suffisante pour introduire le chapeau des deux pièces. Avoir soin de placer la pièce mâle plus lourde dans l'intestin, afin que le bouton, devenu libre, tende à tomber dans le jéjunum plutôt que dans l'estomac. Les chapeaux introduits, serrer le fil en bourse qui fronce les bords de l'orifice contre la tige centrale; ébarber les fragments de muqueuse qui dépassent; présenter la tige mâle à la tige femelle, les engager et pousser à fond.

Si l'on se sert du bouton de Jaboulay à chapeau fendu, le fil en bourse est

[1] Gayet, *Rev. de chir.*, 1904, n° 1, p. 9.

inutile ; il suffit de pratiquer sur les viscères une incision de 1 petit centimètre environ. Chaque pièce tenue par la tige centrale avec une pince hémostatique, est présentée de champ à l'orifice correspondant, couchée horizontalement et parallèlement au grand axe de l'incision. On engage une des lèvres de l'incision dans la fente du chapeau et simultanément une des lèvres de cette fente dans l'orifice. Par un mouvement de rotation, on insinue le chapeau dans l'orifice jusqu'à ce qu'on sente une résistance, tenant toujours la pièce horizontale. Alors seulement on la redresse tige en l'air, perpendiculairement à l'intestin ; et l'on continue le mouvement de rotation Le chapeau finit de s'insinuer dans l'orifice. Même manœuvre pour la pièce opposée. On accouple et on serre. Ce procédé très rapide permet de faire une gastro-entérostomie en sept à quinze minutes (Jaboulay).

Pour éviter le circulus vitiosus par reflux vers l'anse afférente, il sera toujours utile de fixer celle-ci en position ascendante par quelques points séro-séreux, comme nous l'avons dit pour la suture.

3° Procédé en deux temps, sans ouverture préalable. — Applicable seulement lorsque le malade n'est pas en état d'inanition absolue, il semble présenter quelques avantages pour la sécurité de l'asepsie.

Nous décrirons la technique de Souligoux, le seul des procédés de même ordre qui ait fait ses preuves.

La place de l'abouchement choisie sur l'estomac et sur le jéjunum, écraser d'abord à l'aide d'une pince spéciale, serrée à fond, d'abord la paroi intestinale puis la paroi gastrique. Muqueuse et musculeuse sont détruites par broiement Seule la séreuse résiste.

A 2 ou 3 millimètres de la zone de broiement, unir les deux organes par un surjet séro-musculaire postérieur, demi-circulaire.

Avec une pastille de potasse caustique, cautériser les surfaces broyées dans toute leur étendue. Eponger soigneusement avec un tampon, pour éviter que le caustique ne diffuse.

Reprendre le surjet et achever de clore par accolement séro-séreux les surfaces maintenant broyées et cautérisées, vouées au sphacèle.

Vérifier la suture, placer, s'il est nécessaire, quelques points complémentaires.

Fixer si l'on veut l'anse afférente, comme plus haut.

Fermer l'abdomen.

B. — *Gastro-entérostomie postérieure ou transmésocolique simple* (Von Hacker, 1885).

I. **Procédé de Von Hacker**[1]. — 1° **Par suture.** — *a*. Incision sus-ombilicale médiane, comme pour la gastro-entérostomie antérieure.

b. Relever le tablier épiploïque et le côlon transverse; tendre le mésocôlon. Chercher l'arcade artérielle (coliques droite et gauche supérieures) qui longe son bord adhérent et qu'il faut ménager à tout prix, sous peine d'amener le sphacèle du côlon.

Au-dessous d'elle et dans un espace avasculaire, près du rachis et à

[1] Cf. Desfosse, *Thèse de Paris*, 1898. — Terrier, *Rev. de chir.*, 1902, t. XXV, p. 360.

gauche, effondrer ou inciser le méso ; agrandir suffisamment l'orifice.

c. A travers lui saisir la paroi postérieure de l'estomac, et en attirer un

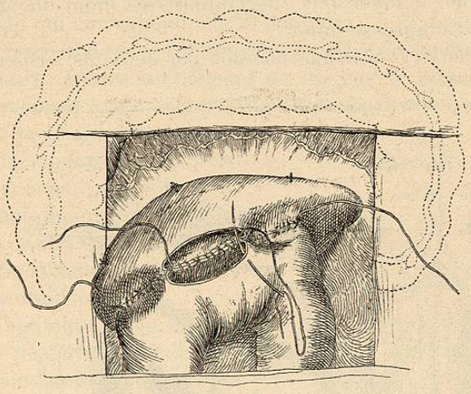

Fig. 937. — Gastro-entérostomie postérieure transmésocolique par le procédé de Von Hacker

Le surjet séro-séreux postérieur est terminé, ses chefs laissés longs. Le surjet total d'union des lèvres orificielles est terminé en arrière et se poursuit en avant.

cône de plusieurs centimètres, qu'il sera prudent de fixer sans plus attendre par sa base à l'aide de quelques points séro-séreux aux lèvres de l'ouverture

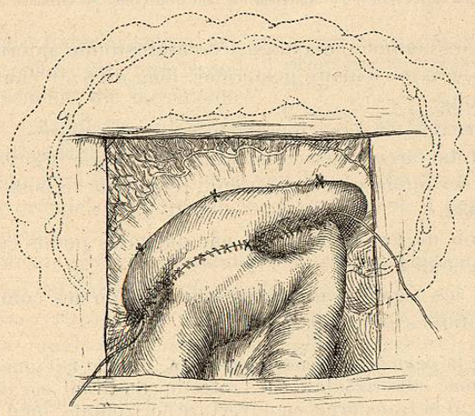

Fig. 938. — Gastro-entérostomie postérieure de Von Hacker.

Le surjet d'union total est terminé sur les lèvres orificielles.

mésocolique. Vider ce cône de son contenu par soulèvement ou expression et le coprostasier à sa base, avec deux pinces.

d. Chercher l'angle duodéno-jéjunal, reconnaître la première anse jéjunale, la présenter à l'estomac en la retournant de gauche à droite à la façon de

Rockwicz-Lücke, comme dans la gastro-entérostomie antérieure. La vider et la coprostasier.

Garnir et isoler le foyer avec des compresses, dont une glissée entre les deux viscères. (Compresse-billot.)

e. Accoler ceux-ci en bonne position par deux fils suspenseurs ou deux pinces.

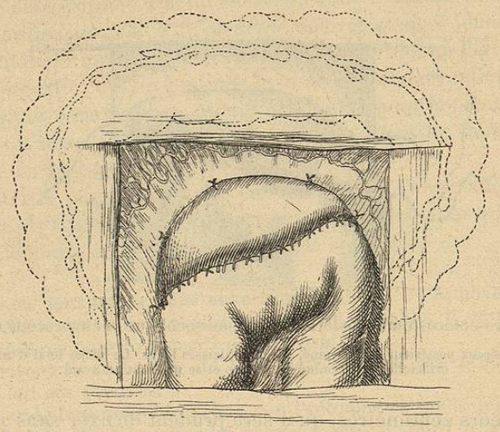

Fig 939. — Gastro-entérostomie postérieure de Von Hacker.
Le surjet séro-séreux antérieur est fait. L'opération est terminée.

Pratiquer alors comme dans la gastro-entérostomie antérieure :

1° Un surjet séro-musculaire postérieur, long de 8 à 9 centimètres, mené de gauche à droite.

2° L'ouverture des viscères, longue de 5 à 6 centimètres.

3° Le surjet total circulaire occlusif et hémostatique (fig. 937 et 938).

4° Le surjet séro-musculaire antérieur, rejoignant le postérieur de droite à gauche (fig. 939).

5° La fixation de l'anse afférente par quelques points supplémentaires placés à la gauche de l'orifice.

h. Remettre les organes en place après ablation des compresses et des pinces coprostatiques et fermer la paroi.

Pour assurer la béance de la néostomose, A. Gould[1] fait une ouverture verticale sur l'estomac et horizontale sur l'intestin. En tirant sur les bords de l'incision gastrique, il la transforme en ouverture horizontale, qu'il unit aux lèvres correspondantes de l'incision intestinale; la néostomose prend et garde ainsi une forme losangique et béante.

2° **Par bouton ou par la méthode en deux temps**. — Leur application à ce cas particulier n'offre rien de spécial et se pratiquera, toutes choses égales d'ailleurs, comme dans la gastro-entérostomie-antérieure.

[1] A. Gould, *Boston med. and. surg. Journal*, 19 janv. 1905, p. 66.

II. **Procédé de Petersen-Ricard**[1]. — Il est fondé sur cette disposition anatomique trop peu connue que l'angle duodéno-jéjunal est situé au niveau de la 1re ou 2e lombaire, c'est-à-dire au-dessus ou au niveau de la petite courbure de l'estomac qui correspond à la 2e lombaire.

Le jéjunum descend donc verticalement derrière l'estomac, de la petite à la grande courbure, séparé simplement de lui par le mésocôlon. On peut par suite, sans recourir à la manœuvre de Lücke-Rockwitz (retournement de l'anse), accoller verticalement le jéjunum et l'estomac, pour établir, près de la grande courbure, une bouche dont le bon fonctionnement sera certain, car il ne pourra se produire ni coudure, ni stase, ni antipéristaltisme, ni reflux vers le duodénum.

Petersen se contente d'unir le jéjunum et la face postérieure de l'estomac au niveau de la néostomose, près de la grande courbure.

Ricard, pour plus de sûreté, accole verticalement le jéjunum et l'estomac sur toute la hauteur de la face postérieure, de la petite à la grande courbure. Voici sa technique à grands traits.

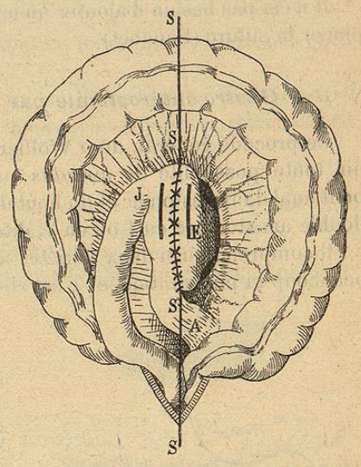

Fig. 940. — Gastro-entérostomie postérieure par le procédé de Petersen-Ricard.
E, estomac. — J. jéjunum. — A, angle jéjunal. SS, fils suspenseurs.

Laparotomie. Extériorisation et étalement du côlon sur une compresse. Effondrement du mésocôlon dans un espace ovasculaire. A travers la boutonnière mésocolique, saisie et traction de l'estomac jusqu'à ce qu'on voit toute la hauteur de sa face postérieure, de la grande courbure qui vient facilement, à la petite qui tient dans la profondeur.

Prendre l'intestin grêle; le remonter en tirant jusqu'à ce qu'il ne vienne plus, retenu qu'il est par son angle duodéno-jéjunal.

Accoler alors verticalement estomac et intestin *en rapprochant les parties qui tiennent* (angle duodéno-jéjunal et petite courbure), l'intestin traversant verticalement la face postérieure de l'estomac dans toute sa hauteur, de la petite à la grande courbure.

Unir les deux organes par un surjet séro-séreux, allant de la petite à la grande courbure (fig. 940).

Pratiquer l'abouchement près de la grande courbure (c'est-à-dire en haut, les organes étant relevés) à la façon ordinaire : surjet total profond

[1] Cf. Petersen et Machol, *Beitr. z. Path. u. Ther. der gustartigen Magenkrankheiten*, 1902. — Ricard et Chevrier, *Gaz. des Hôp.*, 24 janvier 1905, p. 99.