occlusif, surjet d'enfouissement séro-séreux antérieur, allant comme le postérieur, déjà fait, de la petite à la grande courbure.

Fixer enfin par 4 points les bords de la brèche mésocolique à la face postérieure de l'estomac.

Remettre tout en place. Dans ce mouvement de bascule, ce qui était supérieur devient inférieur et la bouche gastrique se trouve ainsi placée en bas, par le trajet vertical de l'anse jéjunale désormais accolée à l'estomac.

Il n'est pas besoin d'ajouter qu'ici encore le bouton de Murphy peut remplacer la suture (Pauchet).

C. — *Gastro-entérostomie par implantation terminale, ou en Y.*

Ce procédé général, dû à Wölfler et surtout à Roux, a pour but de prévenir toute possibilité de *circulus vitiosus* par l'implantation terminale du bout anal dans l'estomac et du bout duodénal dans le bout anal, à l'aide d'une double anastomose en T ou en Y, dite ypsiliforme (Monprofit) (fig. 941).

Il comprend ainsi deux variétés antérieure et postérieure. Celle-ci est de beaucoup la plus pratiquée ; c'est elle que nous décrirons tout d'abord.

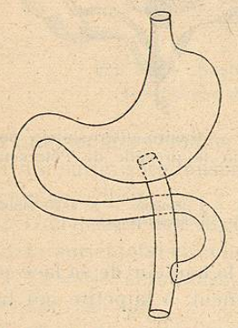

Fig. 941. — Schéma de la gastro-entérostomie en Y.

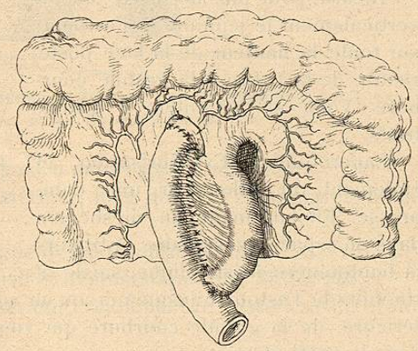

Fig. 942. — Gastro-entérostomie postérieure en Y (Ricard et Launay).

1° Gastro-entérostomie postérieure en Y (Roux)[1]. *a.* — Le ventre est ouvert, le tablier épiploïque relevé, le mésocôlon effrondré, le cône stomacal attiré et fixé à la brèche mésocolique comme dans le procédé de von Hacker.

b. L'anse jéjunale est reconnue. A 15 ou 20 centimètres de son origine, elle est sectionnée entre deux pinces coprostatiques et l'incision prolongée aussi loin que possible sur le mésentère, c'est-à-dire jusqu'à la première arcade artérielle.

Le bout oral est coiffé d'une compresse et mis « à l'ombre », sur la gauche.

[1] Roux, *Rev. de gynéc. et de chir. abd.*, 1897, p. 67.

c. Le bout anal est uni à l'estomac par implantation terminale. On exécute donc successivement :

1° Le surjet séro-musculaire postérieur ;

2° L'ouverture des viscères ;

3° Le surjet circulaire total ou perforant ;

4° Le surjet séro-musculaire antérieur.

d. Le bout oral est repris et pareillement implanté dans l'anse anale efférente, par un double surjet.

e. On répare les incisions du méso, dont on ferme les brèches par quelques points (fig. 942).

Pour plus de sécurité, Roux ajoute un troisième surjet, séro-séreux. Il exécute donc pour chaque implantation deux surjets séreux postérieurs ; un surjet muqueux et deux surjets antérieurs.

2° Gastro-entérostomie antérieure en Y (Wölfler-Roux-Monprofit[1]). — Indiquée lorsque la face postérieure de l'estomac, malade dans toute son étendue ou bien adhérente à la profondeur, ne permet pas l'abouchement à son niveau.

a. Repérer sur la face antérieure de l'estomac la place de la bouche par deux pinces tire-balles.

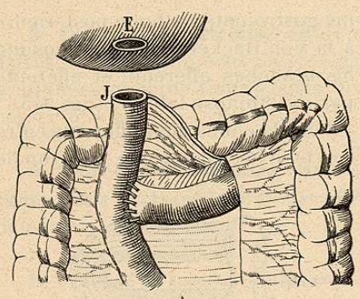

Fig. 943. — Gastro-entérostomie antérieure en Y de Monprofit (schéma).

E, estomac. — J, jéjunum.

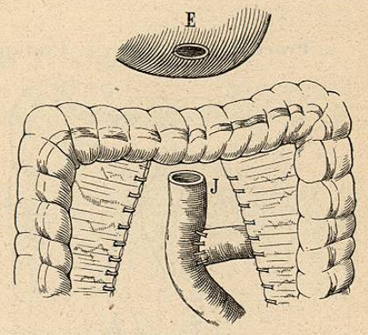

Fig. 944. — Gastro-entérostomie antérieure en Y de Roux (schéma).

E, estomac. — J, jéjunum.

b. Chercher l'anse jéjunale, la sectionner à 15 centimètres de son origine, là où les vaisseaux mésentériques offrent un espace favorable. Sectionner le mésentère aussi profondément que possible ; faire l'hémostase mésentérique. Emballer dans une compresse le bout duodénal et le mettre « à l'ombre » sur le côté gauche de l'abdomen.

c. Saisir le bout anal, l'amener au-dessous puis au-devant du côlon transverse jusqu'au niveau de l'estomac où on l'implante par son extrémité.

d. Implanter enfin le bout duodénal dans l'anse jéjunale, à 20 centimètres au-dessous de l'orifice stomacal (fig. 943).

Ce procédé, comme celui de la gastro entérostomie simple de Wölfler, expose aux tiraillements et à la compression du côlon transverse.

[1] Monprofit, *Arch. prov. de chir.*, août 1903, n° 8, p. 457.

Pour éviter cet inconvénient, Roux sectionne complètement l'épiploon avec hémostase de ses branches, de sorte que le méso-jéjunum ne comprend dans sa concavité que le côlon transverse (fig. 944).

D. — ***Gastro-entérostomie par double anastomose latérale ou en Ω.***

Pour prévenir ou réprimer le « circulus vitiosus» d'une part, pour éviter les inconvénients des implantations terminales de l'autre, quelques chirurgiens ont été amenés, après une gastro-entéro simple antérieure ou postérieure, à pratiquer simultanément ou secondairement une deuxième anastomose latérale entre les branches afférente et efférente de l'anse jéjunale unie à l'estomac. C'est pour cette variété que nous proposons le nom de gastro-entérostomie en Ω, dont le fonctionnement peut être absolument assimilé à celui des gastro-entérostomies en Y, surtout si l'on oblitère la branche afférente entre les deux abouchements, comme nous allons le voir plus bas.

1° Gastro-entérostomies en Ω primaires. — Ce groupe renferme trois procédés bien voisins.

a. **Procédé de Mattoli**[1]. — Pratiquer une gastro-entérostomie-postérieure à la Von Hacker. Aboucher ensuite les branches afférente et efférente par anastomose latérale (fig. 945).

Fermer enfin l'anse efférente entre les bouches gastrique et jéjunale par une invagination latérale de la paroi maintenue à l'aide d'une série de points séro-séreux (fig. 946).

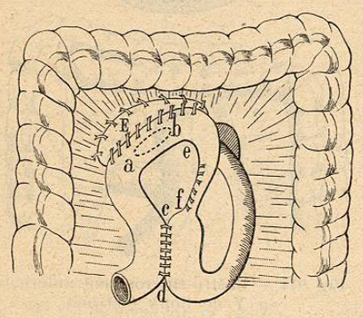

Fig. 945. — Gastro-entérostomie en Ω de Mattoli (d'après Hartmann).

E, estomac. — *ab*, gastro-entérostomie. — *cd*, jéjuno-jéjunostomie. — *ef*, invagination de l'anse afférente.

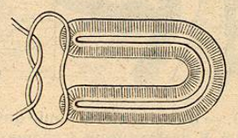

Fig. 946. — Procédé de Mattoli. Coupe transversale de l'anse afférente fermée par invagination.

b. **Procédé de Fowler**[2]. — Après gastro-entérostomie antérieure ou postérieure simple, pratiquer également une jéjuno-jéjunostomie complémentaire et fermer l'anse afférente entre les deux orifices à l'aide d'une simple

[1] Mattoli, *De la gastro-entérostomie*, 1903, anal. in *Rev. de chir.*, 1903, vol. XXVIII, p. 137.
[2] Fowler. *Annals of Surgery*, 1902, n° 119, p. 695.

ligature au fil d'argent, assez serrée pour oblitérer la lumière sans sectionner cependant la paroi.

c. **Procédé de Gallet**[1]. — Pour plus de rapidité, Gallet combine la suture au bouton anastomotique, de la façon suivante :

Fixer l'anse jéjunale à la paroi postérieure de l'estomac, comme dans la gastro-entérostomie de Von Hacker.

Inciser le jéjunum. Dans chacune des branches de l'anse fixée, introduire l'un des mors d'une pince emporte-pièce munie à son extrémité d'une moitié d'un petit bouton de Murphy. Serrer les mors et faire ainsi une jéjuno-jéjunostomie en quelques secondes.

Terminer l'abouchement gastrique proprement dit par deux plans de suture.

Écraser enfin l'anse afférente au-dessus de la jéjuno-jéjunostomie et fermer les deux bouts par invagination (fig. 947).

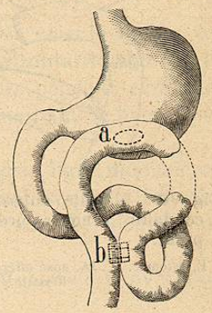

Fig. 947. — Gastro-entérostomie en Ω de Gallet (schéma).

a, orifice gastro-jéjunal. — *b*, bouton anastomotique jéjuno-jéjunal.

2° Gastro-entérostomies en Ω ou en Y secondaires. — Nous rangeons dans ce groupe les anastomoses complémentaires, pratiquées quelque temps après une gastro-entérostomie simple pour faire cesser le « circulus vitiosus ».

a. **Procédé de Jaboulay-Chaput**[2]. — Il consiste à établir une *duodéno-jéjunostomie* unissant la branche efférente à la partie la plus mobile du duodénum.

b. **Procédé de Lauenstein-Braun**[3]. — C'est une jéjuno-jéjunostomie par abouchement latéral entre les deux branches de l'anse jéjunale.

c. **Procédé de Monprofit**[4]. — Il vise la transformation d'une gastro-entérostomie simple en gastro-entérostomie ypsiliforme.

Deux techniques possibles :

1° Sectionner l'anse afférente duodénale en amont de l'orifice gastro-jéjunal ; sectionner simultanément le mésentère correspondant pour libérer cette anse afférente. Fermer le bout stomacal de la section par invagination. Implanter le bout anal libre dans l'anse efférente à 15 centimètres au-dessous de la bouche stomacale (fig. 948).

[1] Gallet, *Bull. de la Soc. royale des Sciences médic. et natur. de Bruxelles*, 1902, p. 123.
[2] Jaboulay, *Prov. médic.*, 1894, p. 61 et Danger, th. de Paris, 1894.
[3] Braun, *Arch. f. klin. Chir.*, 1893, p. 361.
[4] Monprofit. *Arch. prov. de chir.*, novembre 1903, n° 11, p. 649.

2° Sectionner l'anse efférente à 15 centimètres, en aval de l'orifice gastro-jéjunal. Implanter le bout inférieur sur l'anse afférente à quelques centimètres,

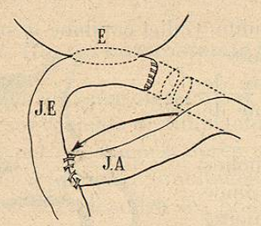

Fig. 948. — Gastro-entérostomie en Y secondaire. Premier procédé de Monprofit.

E, estomac. — JA, anse afférente. — JE, anse efférente.

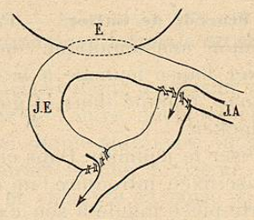

Fig. 949. — Gastro-entérostomie en Y secondaire. Deuxième procédé de Monprofit.

E, estomac. — JA, anse afférente. — JE, anse efférente.

en amont de la néostomose. Implanter le bout supérieur sur l'anse efférente remontée. Ce procédé nécessite deux implantations (fig. 949).

Indications et choix de divers procédés.—Les chirurgiens se rangent de plus en plus en faveur des gastro-entérostomies postérieures et particulièrement de la gastro-entérostomie en Y de Roux. Ce sera le procédé de choix chez les malades résistants et atteints de sténoses pyloriques non cancéreuses laissant espérer une survie longue ou définitive.

Au contraire, chez les sujets affaiblis et les cancéreux, où il importe avant tout de réduire au minimum le choc opératoire, on préférera la gastro-entéro-postérieure simple et on pourra user du bouton anastomotique, particulièrement de celui de Jaboulay.

V. — GASTRECTOMIE

C'est l'excision ou résection de l'estomac, qui peut être *atypique* (résection losangique) ou *typique* (résection annulaire).

La *gastrectomie atypique* ou losangique est exceptionnelle, et ne s'applique guère qu'aux ulcères bien limités. Après coprostase et isolement de la partie gastrique malade, la paroi est réséquée en tissu sain sous forme d'une excision losangique dont les bords sont rapprochés par un double surjet profond, total, superficiel séro-musculaire.

La *gastrectomie typique* ou annulaire comprend deux variétés, suivant qu'elle est partielle ou totale.

§ 1. — Gastrectomies partielles

Les gastrectomies partielles portent exceptionnellement sur le cardia (cardiectomie), beaucoup plus souvent sur le pylore (pylorectomie).

A. — *Cardiectomie.*

La résection du cardia a fait l'objet d'un récent travail de Sencert [1], mais elle n'est guère sortie du cadre théorique ou expérimental.

En voici les temps principaux :

a. Malade en position proclive avec un fort coussin sous le thorax, ou bien en position de Kelling [2], c'est-à-dire le thorax horizontal tandis que la partie inférieure de l'abdomen et les membres inférieurs pendent verticalement, afin de récliner en bas tous les viscères abdominaux et de bien exposer la région des hypocondres.

b. Incision angulaire dont la branche verticale longe la ligne médiane ou le bord externe du muscle droit du côté gauche, tandis que la branche horizontale suit obliquement le rebord costal gauche sur une longueur de 15 centimètres.

Résection du rebord costal gauche, à la façon de Monod et Vanverts ou d'Auvray (voy. Exploration de la rate, p. 1013).

c. Avec de larges écarteurs, relever le foie et le rebord thoracique. Saisir et attirer l'estomac vers le bas. Effondrer la partie supérieure et gauche du petit épiploon. Lier et couper la coronaire à son origine. Par la brèche et en glissant le doigt de droite à gauche, isoler progressivement la face postérieure et le bord gauche de la région cardiaque.

d. Entre l'index et le médius gauches qui l'enserrent, accrocher le cardia et l'attirer fortement en bas pour libérer progressivement l'extrémité inférieure de l'œsophage et l'abaisser à son tour sur une longueur suffisante pour permettre l'œsophago-gastrostomie terminale. Dans ce but, il est parfois nécessaire de détruire les adhérences de l'œsophage au diaphragme.

e. Pincer l'œsophage et l'estomac à l'aide de clamps placés au delà des limites de la région cardiaque à réséquer. Couper d'abord l'œsophage ; envelopper le bout oral dans une compresse isolante et le rejeter vers le haut, Couper ensuite l'estomac au-dessous de la lésion.

f. Fermer complètement la brèche gastrique à l'aide d'un double plan de suture.

g. Si cela est possible, restaurer les voies digestives à l'aide d'une œsophago-gastrostomie sous-diaphragmatique, en implantant dans l'estomac le bout oral de l'œsophage.

Si par manque d'étoffe, l'anastomose œsophago-stomacale est impossible, aboucher à la peau : 1° l'œsophage par son bout inférieur, pour assurer le drainage et l'évacuation des sécrétions de ce conduit ; 2° l'estomac pour créer par gastrostomie, une voie d'ingestion.

On peut encore suivant Sencert au lieu d'aboucher l'œso phage à la peau pratiquer le *retournement de l'œsophage*, calqué sur le retournement du rectum et du côlon pelvien conseillé par Quénu dans les extirpations du rectum

[1] L. Sencert, *Rev. de gynéc. et de chir. abd.*, mai-juin 1905, p. 469.
[2] Kelling, *Centr. für Chir.*, 1901, p. 1025.