2° Sectionner l'anse efférente à 15 centimètres, en aval de l'orifice gastro-jéjunal. Implanter le bout inférieur sur l'anse afférente à quelques centimètres,

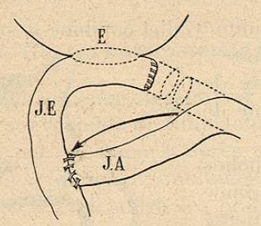


Fig. 948. — Gastro-entérostomie en Y secondaire. Premier procédé de Monprofit.

E, estomac. — JA, anse afférente. — JE, anse efférente.

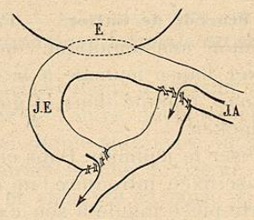


Fig. 949. — Gastro-entérostomie en Y secondaire. Deuxième procédé de Monprofit.

E, estomac. — JA, anse afférente. — JE, anse efférente.

en amont de la néostomose. Implanter le bout supérieur sur l'anse efférente remontée. Ce procédé nécessite deux implantations (fig. 949).

***Indications et choix de divers procédés.***—Les chirurgiens se rangent de plus en plus en faveur des gastro-entérostomies postérieures et particulièrement de la gastro-entérostomie en Y de Roux. Ce sera le procédé de choix chez les malades résistants et atteints de sténoses pyloriques non cancéreuses laissant espérer une survie longue ou définitive.

Au contraire, chez les sujets affaiblis et les cancéreux, où il importe avant tout de réduire au minimum le choc opératoire, on préférera la gastro-entéro-postérieure simple et on pourra user du bouton anastomotique, particulièrement de celui de Jaboulay.

## V. — GASTRECTOMIE

C'est l'excision ou résection de l'estomac, qui peut être *atypique* (résection losangique) ou *typique* (résection annulaire).

La *gastrectomie atypique* ou losangique est exceptionnelle, et ne s'applique guère qu'aux ulcères bien limités. Après coprostase et isolement de la partie gastrique malade, la paroi est réséquée en tissu sain sous forme d'une excision losangique dont les bords sont rapprochés par un double surjet profond, total, superficiel séro-musculaire.

La *gastrectomie typique* ou annulaire comprend deux variétés, suivant qu'elle est partielle ou totale.

### § 1. — Gastrectomies partielles

Les gastrectomies partielles portent exceptionnellement sur le cardia (cardiectomie), beaucoup plus souvent sur le pylore (pylorectomie).



#### A. — *Cardiectomie.*

La résection du cardia a fait l'objet d'un récent travail de Sencert [1], mais elle n'est guère sortie du cadre théorique ou expérimental.

En voici les temps principaux :

*a.* Malade en position proclive avec un fort coussin sous le thorax, ou bien en position de Kelling [2], c'est-à-dire le thorax horizontal tandis que la partie inférieure de l'abdomen et les membres inférieurs pendent verticalement, afin de récliner en bas tous les viscères abdominaux et de bien exposer la région des hypocondres.

*b.* Incision angulaire dont la branche verticale longe la ligne médiane ou le bord externe du muscle droit du côté gauche, tandis que la branche horizontale suit obliquement le rebord costal gauche sur une longueur de 15 centimètres.

Résection du rebord costal gauche, à la façon de Monod et Vanverts ou d'Auvray (voy. Exploration de la rate, p. 1013).

*c.* Avec de larges écarteurs, relever le foie et le rebord thoracique. Saisir et attirer l'estomac vers le bas. Effondrer la partie supérieure et gauche du petit épiploon. Lier et couper la coronaire à son origine. Par la brèche et en glissant le doigt de droite à gauche, isoler progressivement la face postérieure et le bord gauche de la région cardiaque.

*d.* Entre l'index et le médius gauches qui l'enserrent, accrocher le cardia et l'attirer fortement en bas pour libérer progressivement l'extrémité inférieure de l'œsophage et l'abaisser à son tour sur une longueur suffisante pour permettre l'œsophago-gastrostomie terminale. Dans ce but, il est parfois nécessaire de détruire les adhérences de l'œsophage au diaphragme.

*e.* Pincer l'œsophage et l'estomac à l'aide de clamps placés au delà des limites de la région cardiaque à réséquer. Couper d'abord l'œsophage ; envelopper le bout oral dans une compresse isolante et le rejeter vers le haut, Couper ensuite l'estomac au-dessous de la lésion.

*f.* Fermer complètement la brèche gastrique à l'aide d'un double plan de suture.

*g.* Si cela est possible, restaurer les voies digestives à l'aide d'une œsophago-gastrostomie sous-diaphragmatique, en implantant dans l'estomac le bout oral de l'œsophage.

Si par manque d'étoffe, l'anastomose œsophago-stomacale est impossible, aboucher à la peau : 1° l'œsophage par son bout inférieur, pour assurer le drainage et l'évacuation des sécrétions de ce conduit ; 2° l'estomac pour créer par gastrostomie, une voie d'ingestion.

On peut encore suivant Sencert au lieu d'aboucher l'œso phage à la peau pratiquer le *retournement de l'œsophage*, calqué sur le retournement du rectum et du côlon pelvien conseillé par Quénu dans les extirpations du rectum

[1] L. Sencert, *Rev. de gynéc. et de chir. abd.*, mai-juin 1905, p. 469.
[2] Kelling, *Centr. für Chir.*, 1901, p. 1025.

avec anus iliaque (voy. p. 984). En ce cas, par une incision cervicale, on découvre l'œsophage (voy. œsophagotomie externe, p. 810). On l'incise. On y glisse une sonde à boule olivaire dont l'extrémité vient saillir par le bout œsophagien sous-diaphragmatique. On lie solidement avec une forte soie ce bout sur la sonde et tirant fortement sur cette dernière, on rebrousse et retourne l'œsophage par invagination ascendante jusqu'au niveau de la plaie cervicale où on le sectionne. On peut se contenter d'invaginer la muqueuse, ce qui suffit à amener l'oblitération du conduit.

Mais on pourrait aussi théoriquement du moins tenter la résection du conduit œsophagostomacal à l'aide d'une plastie calquée sur le procédé de gastrostomie de Depage (voy. p. 861). Un lambeau stomacal à pédicule supérieur, de dimensions convenables, enroulé sur une sonde et suturé bord à bord, fournirait un tube d'ajout qui serait assez long pour être uni au bout inférieur de l'œsophage. Une sonde œsophagienne introduite par la bouche ou le nez et laissée quelques jours à demeure faciliterait et calibrerait cette anastomose.

### B. — *Pylorectomie.*

La résection du pylore, opération beaucoup plus courante, peut se limiter à l'antre pylorique ou bien, et c'est le cas le plus fréquent, comprendre une partie plus ou moins considérable de l'estomac.

En voici les temps principaux.

*a*. Incision vertico-médiane de longueur suffisante.

*b*. Exploration de l'estomac (siège, étendue du néoplasme, adhérences, ganglions, etc.), à l'aide de deux brèches effondrant l'une le grand, l'autre, le petit épiploon (voy. Exploration de l'estomac, p. 854).

*c*. Déterminer le siège de la section gastrique. Comme les lésions sont ordinairement plus étendues vers la petite courbure, cette section devra souvent empiéter sur elle et remonter obliquement vers le cardia (Cunéo et Hartmann).

Par les brèches épiploïques et à 2 centimètres de chaque côté de la ligne de section, placer quatre longs clamps coprostatiques, formant une double rangée entre lesquelles on sectionne l'estomac.

*d*. Sur la tranche cardiaque, lier la coronaire près de la petite courbure, la gastro-épiploïque près de la grande. Envelopper la tranche cardiaque dans une compresse et la rabattre à gauche.

*e*. Rabattre le pylore sur la droite. Chercher et lier l'artère gastro-duodénale, coprostasier le duodénum et le sectionner entre deux pinces. Sectionner et hémostasier à mesure les parties du petit et du grand épiploon qui retiennent encore le segment gastrique réséqué.

*f*. Réunir l'estomac et l'intestin à l'aide des trois méthodes suivantes :

1° **Anastomose termino-terminale** (Billroth, 1re manière). — On rétrécit d'abord la section stomacale par une suture longitudinale qui lui donne les dimensions de la brèche duodénale. On unit ensuite les deux tranches gastrique et duodénale par une suture circulaire, toujours à deux plans. L'ensemble de la suture prend ainsi la forme d'une raquette. Mais l'occlusion



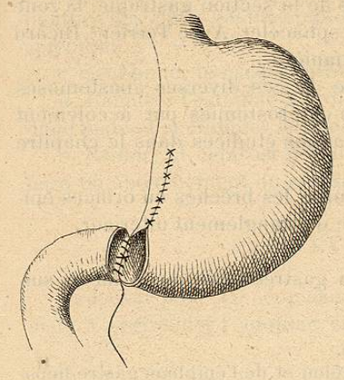

Fig. 950. — Gastrectomie par le procédé de Billroth (1re manière). Anastomose termino-terminale.

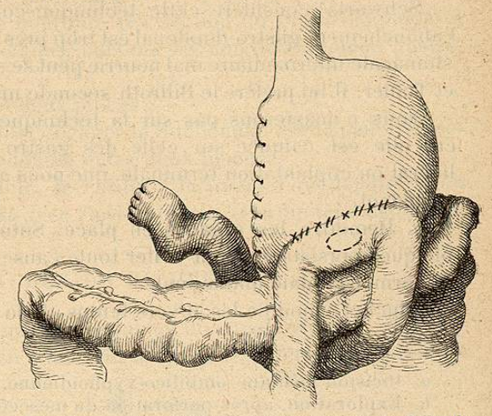

Fig. 951. — Gastrectomie par le procédé de Billroth (2e manière). Anastomose latéro-latérale par gastro-entérostomie antérieure.

risque d'être imparfaite à l'union de la partie circulaire avec la partie longitudinale de cette raquette (fig. 950).

2° **Anastomose latéro-latérale** (Billroth, 2e manière). — Les deux tranches gastrique et duodénale sont fermées chacune de leur côté, soit par écrasement avec la pince spéciale (Doyen), soit par une ligature en bourse, soit par un premier surjet total occlusif et hémostatique, puis, quelque soit le mode employé, par un deuxième surjet séro-musculaire. On pratique ensuite une gastro-entérostomie antérieure ou mieux postérieure suivant la technique indiquée plus haut (fig. 951).

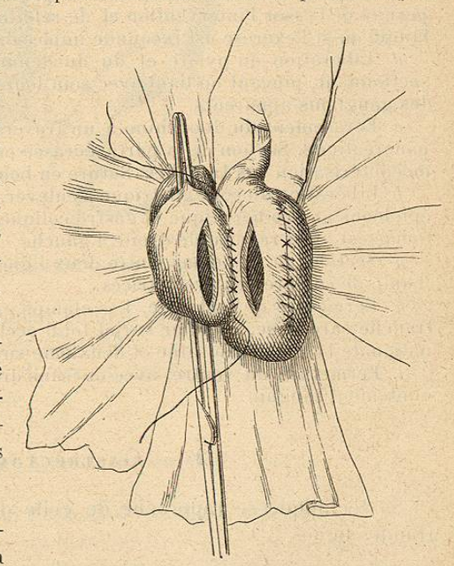

Fig. 952. — Gastrectomie par le procédé de Kocher. Gastro-duodénostomie termino-latérale.

3° **Anastomose termino-latérale** (Kocher). — On ferme la tranche stomacale comme dans le cas précédent et on remplace la gastro-entérostomie par une gastro-duodénostomie pratiquée sur la face

postérieure de l'estomac à l'aide d'une suture à plusieurs plans ou au besoin d'un bouton anastomotique (fig. 952).

Schwartz[1] considère cette technique comme dangereuse parce que si l'abouchement gastro-duodénal est trop près de la section gastrique, la zone stomacale intermédiaire mal nourrie peut se sphacéler. Avec Terrier[2], Ricard et Tuffier, il lui préfère le Billroth seconde manière.

Nous n'insisterons pas sur la technique de ces diverses anastomoses car elle est calquée sur celle des gastro-entérostomies par accolement latéral ou implantation terminale, que nous avons étudiées dans le chapitre précédent.

*g*. Remettre les organes en place. Suturer les brèches ou orifices épiploïques persistants, pour éviter toute cause d'étranglement ultérieur.

Fermer la plaie abdominale.

Pauchet[3] modifie les divers temps de la gastrectomie de la façon suivante :

*a*. Incision médiane ombilico-xyphoïdienne.

*b*. Exploration, après perforation du mésocôlon et de l'épiploon gastro-hépatique.

*c*. Gastro-entérostomie postérieure au bouton de Murphy, suivant le procédé de Petersen (voy. p. 871), située assez loin vers la gauche. La coaptation par le bouton est pour Pauchet plus rapide et plus solide que la coaptation par sutures. D'autre part, la gastro-entérostomie pratiquée avant la résection stomacale permet de cesser l'intervention et de refermer le ventre si le pouls du malade faiblit ou si l'exérèse est reconnue impossible.

*d*. Libération du pylore et du duodénum jusqu'au niveau du pancréas, en sectionnant, pinçant ou liant avec soin leurs attaches vasculaires. Enucléation des ganglions apparents.

*e*. Ecrasement du duodénum à un travers de doigt au-dessus de l'insertion pancréatique. Section de la partie écrasée entre deux ligatures à la soie. Thermocautérisation des tranches. Suture en bourse sur le moignon duodénal.

*f*. Libération du cône gastrique à enlever, par section de droite à gauche des épiploons gastro-hépatique et gastro-colique, dont les vaisseaux sont liés. L'estomac est ainsi rabattu de droite à gauche.

*g*. Section de l'estomac entre deux lignes de clamps élastiques et sur un champ de compresses protectrices.

*h*. Fermeture de l'estomac. Les clamps gastriques restant en place sur la tranche cardiaque, premier surjet total occlusif. Ablation des clamps. Invagination de la tranche suturée et deuxième surjet séro-séreux d'enfouissement.

*i*. Fermeture du ventre, avec ou sans drainage suivant qu'il y a ou non un suintement sanguin.

## § 2. — Gastrectomie totale

Sa technique se rapproche de celle de la pylorectomie. En voici les grandes lignes.

[1] Schwartz, *Bull. et Mém. de la Soc. de chir.*, 14 décembre 1904.

[2] Terrier, Ricard, Tuffier, *Bull. et Mém. de la Soc. de chir.*, 11 mars 1903, p. 327.

[3] Pauchet, *XVe Congr. fr. de chir.*, 1902, p. 458.



*a*. Libération de la petite courbure par section du petit épiploon. Isoler et lier la coronaire stomachique à son origine.

*b*. Libération de la grande courbure par section du grand épiploon et ligature des deux gastro-épiploïques, puis par section de l'épiploon gastro-splénique.

*c*. Sectionner le cardia entre deux pinces.

*d*. Rabattre l'estomac à droite, dégager le duodénum, lier la pancréatico-duodénale et sectionner le duodénum entre deux pinces.

*e*. Réunir, si cela est possible, le cardia à la tranche duodénale. Sinon faire un abouchement du cardia avec l'anse jéjunale. (Cardio-jéjunostomie).

## VI. — EXCLUSION DU PYLORE

Proposée pour les néoplasmes inextirpables du canal pylorique, elle consiste à sectionner l'estomac en amont du néoplasme ; à fermer séparément

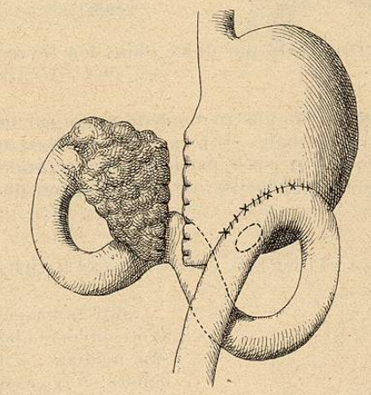

Fig. 953. — Exclusion du pylore (Eiselsberg).

les tranches cardiaque et pylorique, enfin à pratiquer une gastro-jéjunostomie par l'un des moyens indiqués (fig. 953).

La technique dans ces temps divers est calquée sur celle de la gastrectomie et de la gastro-jéjunostomie.

## VII. — GASTROPLASTIE. PYLOROPLASTIE

L'intervention peut porter sur l'estomac (estomac biloculaire) ; c'est la gastroplastie proprement dite — ou bien sur le pylore (pyloroplastie). Elle a pour but d'obvier aux rétrécissements cicatriciels et consiste à inciser longitudinalement le rétrécissement puis à suturer transversalement les lèvres de l'incision (fig. 954 et 955).

La technique est la même dans les deux cas. Mais c'est surtout aux sté-

noses pyloriques qu'on en a fait l'application (Pyloroplastie de Heinecke-Mickulicz).

1° **Procédé de Heinecke-Mickulicz.** — *a.* Isoler le pylore, le coprostasier.

*b.* Inciser sa face antérieure sur une longueur de 7 à 8 centimètres (fig. 954).

*c.* A l'aide d'écarteurs agissant dans le sens vertical, transformer la plaie longitudinale en plaie losangique, puis en plaie verticale.

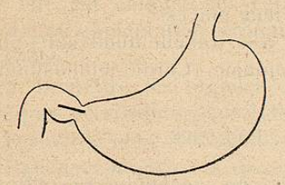

Fig. 954. — Pyloroplastie par le procédé de Heinecke-Mickulicz. Incision longitudinale.

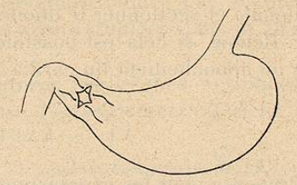

Fig. 955. — Pyloroplastie par le procédé de Heinecke-Mickulicz. Réunion transversale.

*d.* Suturer transversalement par deux plans les lèvres de l'incision ainsi transformée (fig. 955).

2° **Procédé de Finney.** — La gastro-duodénostomie par le procédé de Finney que nous avons décrit plus haut (voy. p. 863) est aussi une véritable pyloroplastie puisque l'incision en ∩ passe par le pylore. Cependant elle s'éloigne du véritable type des plasties qui consiste à transformer une plaie longitudinale en plaie verticale.

## VIII. — GASTROPLICATION. GASTRORRAPHIE[1]

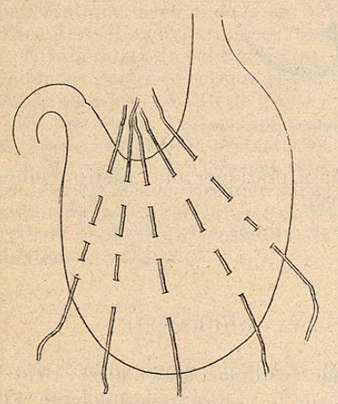

Fig. 956. — Gastroplication. Passage des fils (Ricard et Launay).

Cette intervention consiste, après avoir ouvert l'abdomen par une incision médiane, à attirer l'estomac au dehors, et à passer en faufilant dans l'épaisseur de la paroi antérieure une

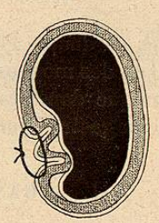

Fig. 957. — Gastroplication (Ricard et Launay). Fils serrés montrant le plissement de la musculo-séreuse et la rétraction de la muqueuse.

série de fils non perforants, allant en rayonnant de la petite vers la grande

[1] J.-L. Faure, *Gaz. des hôp.*, 1897, p. 242.



courbure (fig. 956). Lorsque ces fils sont serrés, la paroi antérieure se plisse et se réduit (fig. 957). Les figures ci-jointes expliquent bien le mécanisme de cette opération, proposée dans les gastrectasies.

## IX. — GASTROPEXIE[1]

C'est la fixation de l'estomac à la paroi abdominale, dans la gastroptose.

En voici le bref résumé :

Ouvrir le ventre sur la ligne médiane. Reconnaître l'estomac. Au niveau du pylore et de la petite courbure, passer une série de longs fils en U, non perforants, dont les chefs sont conduits à travers la partie supérieure des lèvres de l'incision abdominale (fig. 958). Serrer ces fils qui remontent l'estomac en place normale. Refermer l'incision pariétale.

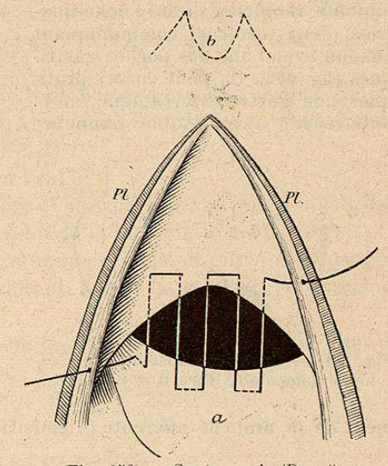


Fig. 958. — Gastropexie (Duret).
*a*, estomac. — *b*, appendice xiphoïde.

## X. — ESTOMAC BILOCULAIRE[2]

Contre l'estomac en bissac, trois interventions ont été proposées.

1° *La gastroplastie* proprement dite (voy. plus haut). Elle consiste à inciser transversalement la partie rétrécie de l'estomac et à réunir les lèvres de cette incision dans le sens vertical. Cette gastroplastie est bien souvent insuffisante (fig. 959 et 960).

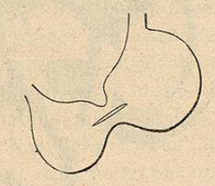

Fig. 959. — Gastroplastie. Incision longitudinale.

Fig. 960. — Gastroplastie. Réunion transversale.

2° *La gastro-anastomose* ou *gastro-gastrostomie*, qui a pour but d'établir un abouchement entre les deux poches gastriques (fig. 961). La technique en est calquée sur celle de la gastro-entérostomie.

Incision au point déclive, près de la grande courbure, portant sur des points en regard des deux poches gastriques.

Suture des orifices en un ou deux temps, ou bien synthèse par bouton anastomotique.

3° *La gastro-entérostomie* simple ou en Y. L'abouchement intestinal peut porter sur une seule poche ; on choisit alors la poche cardiaque. Il peut porter sur les

[1] Duret, *Rev. de chir.*, 1896, p. 421.

[2] Cf. Guillemot, th. de Paris, 1899, n° 611. — Monprofit, *Arch. prov. de chir.*, janv. 1904, p. 120.

deux et être réalisé de trois façons. On peut exécuter une gastro-entérostomie simple antérieure et ouvrir sur l'anse jéjunale retournée à la Lücke-Rocwicz deux orifices communiquant chacun avec l'une des poches gastriques (fig. 962). On peut encore pratiquer une gastro-entérostomie en Y, antérieure, avec double abouche-

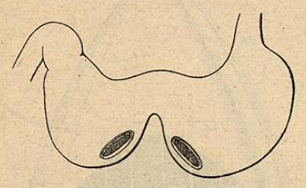

Fig. 961. — Gastro-gastrostomie pour estomac biloculaire (Ricard et Launay).

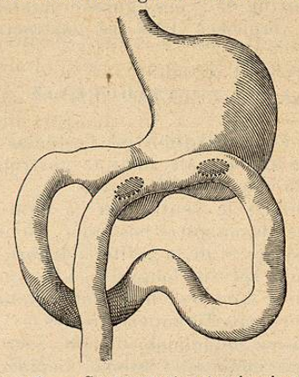

Fig. 962. — Gastro-entérostomie simple à deux orifices pour estomac biloculaire.

ment de la branche efférente (Clément) (fig. 963). On peut enfin pratiquer un

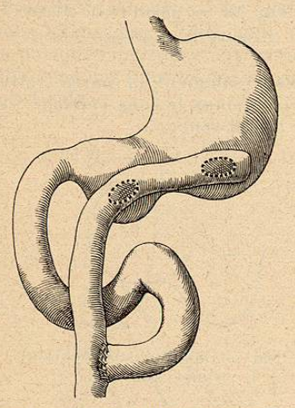

Fig. 963. — Gastro-entérostomie en Y pour estomac biloculaire (Clément).

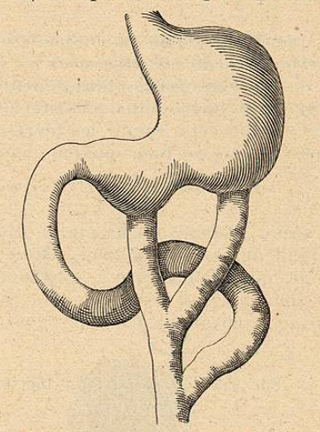

Fig. 964. — Gastro-entérostomie en Y pour estomac biloculaire (Monprofit).

double Y, avec deux branches efférentes partant des poches gastriques (Monprofit) (fig. 964).

## III

## INTESTIN. ÉPIPLOON

### I. — ENTÉROTOMIE

Comprise au sens d'incision simple, *temporaire*, elle est indiquée pour l'extraction des corps étrangers ou des calculs biliaires,



et pour l'ablation des tumeurs bénignes pédiculées (polypes).

Elle peut porter sur le duodénum (duodénotomie), l'iléon (entérotomie) le cæcum (cæcotomie) ou les côlons (colotomie).

La technique est analogue à celle de la gastrotomie.

*a*. Incision en bonne place, médiane et sus-ombilicale pour le duodénum, médiane et sous-ombilicale pour l'iléon ; iliaque droite pour le cæcum.

*b*. Recherche de l'anse sur laquelle doit porter l'incision. Attirer autant que possible cette anse en dehors du ventre, ou bien isoler soigneusement le foyer à l'aide de compresses.

Faire la coprostase en amont et en aval.

*c*. Ouvrir l'intestin sur son bord libre et suivant son axe longitudinal. Sur le cæcum et les côlons, inciser au niveau de la bandelette antérieure.

*d*. Le but de l'opération rempli, refermer l'incision intestinale par un double surjet, l'un profond, total, perforant, l'autre superficiel, séro-musculaire.

Nettoyer l'anse et la réduire, ou bien la fixer à la paroi à l'aide d'un ou deux points passés dans le mésentère.

*e*. Refermer la brèche abdominale.

### II. — ENTÉROSTOMIE

Limitée exclusivement suivant notre terminologie aux abouchements intestinaux pratiqués pour créer une voie d'ingestion, cette opération comprend seulement la duodénostomie et la jéjunostomie.

Toutes deux trouvent leurs indications exceptionnelles lorsque la gastro-entérostomie est impossible de par la diffusion des lésions gastriques ou les adhérences trop étendues de l'estomac. Maydl et Riche estiment que la jéjunostomie mériterait d'être pratiquée plus souvent. Elle serait plus facile et moins grave que la gastro-entérostomie, applicable dans tous les cas, et mettrait plus qu'elle l'estomac au repos complet. Elle serait donc utilisable et dans le cancer et dans l'ulcère simple.

Maydl et Riche en ont obtenu de bons résultats, mais la dernière discussion à la Société de chirurgie (février 1904) n'a pas tourné en faveur de cette opération.

#### § 1. — Duodénostomie[1]

Pratiquée par Langenbuch (1880), mais d'indication très exceptionnelle, et presque complètement abandonnée aujourd'hui.

Ouvrir le ventre sur la ligne médiane. Attirer et fixer la première partie du duodénum par une collerette de points en U. Ouvrir sur une très petite longueur. Dans un cas récent, Hartmann a pu attirer la première partie du

[1] Hartmann, *Bull. et Mém. de la Soc. de chir.*, 18 décembre 1901.