deux et être réalisé de trois façons. On peut exécuter une gastro-entérostomie simple antérieure et ouvrir sur l'anse jéjunale retournée à la Lücke-Rocwicz deux orifices communiquant chacun avec l'une des poches gastriques (fig. 962). On peut encore pratiquer une gastro-entérostomie en Y, antérieure, avec double abouche-

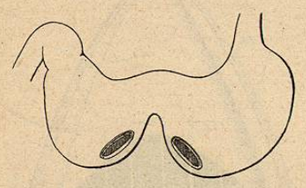

Fig. 961. — Gastro-gastrostomie pour estomac biloculaire (Ricard et Launay).

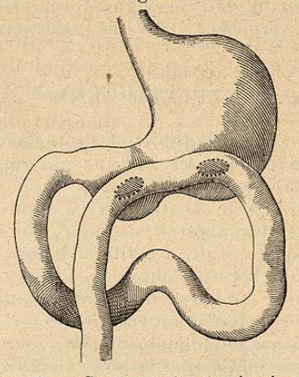

Fig. 962. — Gastro-entérostomie simple à deux orifices pour estomac biloculaire.

ment de la branche efférente (Clément) (fig. 963). On peut enfin pratiquer un

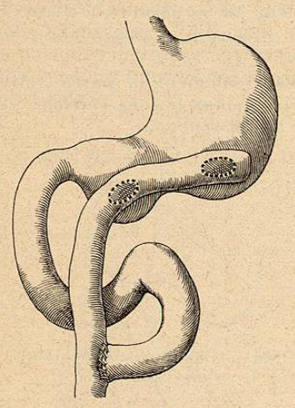

Fig. 963. — Gastro-entérostomie en Y pour estomac biloculaire (Clément).

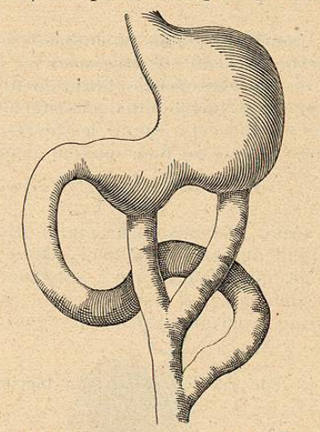

Fig. 964. — Gastro-entérostomie en Y pour estomac biloculaire (Monprofit).

double Y, avec deux branches efférentes partant des poches gastriques (Monprofit) (fig. 964).

III

INTESTIN. ÉPIPLOON

I. — ENTÉROTOMIE

Comprise au sens d'incision simple, *temporaire*, elle est indiquée pour l'extraction des corps étrangers ou des calculs biliaires,

et pour l'ablation des tumeurs bénignes pédiculées (polypes).

Elle peut porter sur le duodénum (duodénotomie), l'iléon (entérotomie) le cæcum (cæcotomie) ou les côlons (colotomie).

La technique est analogue à celle de la gastrotomie.

a. Incision en bonne place, médiane et sus-ombilicale pour le duodénum, médiane et sous-ombilicale pour l'iléon ; iliaque droite pour le cæcum.

b. Recherche de l'anse sur laquelle doit porter l'incision. Attirer autant que possible cette anse en dehors du ventre, ou bien isoler soigneusement le foyer à l'aide de compresses.

Faire la coprostase en amont et en aval.

c. Ouvrir l'intestin sur son bord libre et suivant son axe longitudinal. Sur le cæcum et les côlons, inciser au niveau de la bandelette antérieure.

d. Le but de l'opération rempli, refermer l'incision intestinale par un double surjet, l'un profond, total, perforant, l'autre superficiel, séro-musculaire.

Nettoyer l'anse et la réduire, ou bien la fixer à la paroi à l'aide d'un ou deux points passés dans le mésentère.

e. Refermer la brèche abdominale.

II. — ENTÉROSTOMIE

Limitée exclusivement suivant notre terminologie aux abouchements intestinaux pratiqués pour créer une voie d'ingestion, cette opération comprend seulement la duodénostomie et la jéjunostomie.

Toutes deux trouvent leurs indications exceptionnelles lorsque la gastro-entérostomie est impossible de par la diffusion des lésions gastriques ou les adhérences trop étendues de l'estomac. Maydl et Riche estiment que la jéjunostomie mériterait d'être pratiquée plus souvent. Elle serait plus facile et moins grave que la gastro-entérostomie, applicable dans tous les cas, et mettrait plus qu'elle l'estomac au repos complet. Elle serait donc utilisable et dans le cancer et dans l'ulcère simple.

Maydl et Riche en ont obtenu de bons résultats, mais la dernière discussion à la Société de chirurgie (février 1904) n'a pas tourné en faveur de cette opération.

§ 1. — Duodénostomie[1]

Pratiquée par Langenbuch (1880), mais d'indication très exceptionnelle, et presque complètement abandonnée aujourd'hui.

Ouvrir le ventre sur la ligne médiane. Attirer et fixer la première partie du duodénum par une collerette de points en U. Ouvrir sur une très petite longueur. Dans un cas récent, Hartmann a pu attirer la première partie du

[1] Hartmann, *Bull. et Mém. de la Soc. de chir.*, 18 décembre 1901.

duodénum sous une bandelette musculaire par une méthode analogue à celle de la gastrostomie, afin d'augmenter la continence de la bouche duodénale.

§ 2. — Jéjunostomie[1]

Proposée par Surmay en 1878, exécutée par Gould en 1885, perfectionnée par Maydl (1891) et Albert, récemment étudiée par Riche (1904).

Afin d'obtenir une bouche continente, on a appliqué à la jéjunostomie tous les procédés de la gastrostomie et aussi l'implantation en Y de la gastro-entérostomie. Il est même à remarquer que la première jéjunostomie en Y faite par Maydl, a précédé de quelques semaines la première gastro-entérostomie en Y faite par Roux.

a. **Procédé direct** (Surmay). — Incision sus-ombilicale. Recherche de la première anse jéjunale. Par une couronne de sutures séro-musculaires, fixer cette anse aux lèvres de l'incision soit en position transversale, soit et mieux en position verticale, ce qui assure une capacité et une continence meilleures (Terrier). Ouverture aussi petite que possible. Pas de sonde à demeure.

b. **Procédé valvulaire** (Kader). — C'est le procédé de gastrostomie de Fontan par invagination de la paroi (voy. gastrostomie). Dans le même sens, Kelling[2] (de Dresde) ferme le bout jéjunal, l'invagine, puis pratique un petit orifice au fond de l'entonnoir ainsi créé.

c. **Procédé à trajet intra-pariétal** (Eiselsberg). — C'est le procédé de gastrostomie de Witzel par suture autour de la sonde de deux plis longitudinaux.

d. **Procédé en Y de Maydl**. — Incision médiane sous-ombilicale. Recherche de la première anse jéjunale. A 20 centimètres de son origine, section de cette anse après coprostase.

A l'aide du bouton de Murphy, implanter le bout duodénal sur le bout anal à 20 ou 30 centimètres au-dessous de la section, et réunir parallèlement les deux bouts sur une étendue de plusieurs centimètres.

Libérer le bout anal de son mésentère sur une longueur de 2 centimètres et le passer sous un pont cutané à la Sabanejeff-Frank (voy. gastrostomie) pratiqué à l'aide d'une petite incision faite à 2 centimètres de l'incision principale. Fixer l'extrémité de l'intestin à la peau par quatre sutures cardinales. Fermer l'incision abdominale. Introduire dans l'intestin une sonde qui sort à travers le pansement et permet d'alimenter le malade sans toucher à celui-ci (fig. 965).

La continence est assurée par la distance qui sépare la bouche jéjunale

[1] Schwartz, *Bull. et Mém. de la Soc. de chir.*, 10 février 1904, p. 170. Riche, *Presse médicale*, 2 mars 1904, p. 139.

[2] Kelling, *Centr. für Chir.*, 1904, n° 5.

de l'anastomose, par le parallélisme des deux bouts intestinaux et par le pont cutané. On peut l'augmenter à l'aide d'une pelote comprimant celui-ci.

Si l'on voulait fermer la fistule dans un cas de lésion non cancéreuse, il suffirait de sectionner le pont cutané et de fermer le segment intestinal extériorisé.

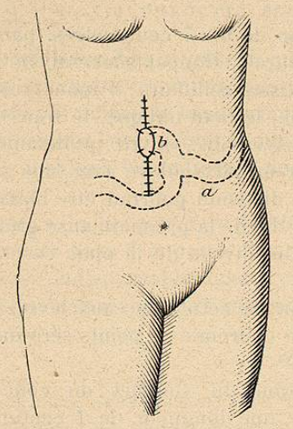

Fig. 965. — Jéjunostomie en Y de Maydl.

a, bout duodénal. — *b*, bout anal ouvert à la peau.

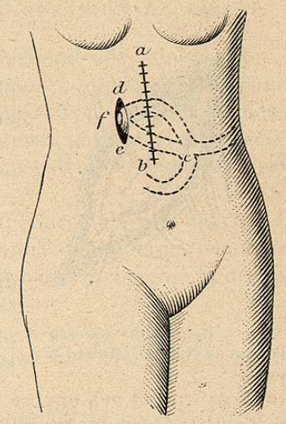

Fig. 966. — Jéjunostomie en Ω d'Albert-Maylard.

ab, incision médiane. — *c*, anastomose latérale. — *de*, incision secondaire. — *f*, cône intestinal abouché à la peau.

e. **Procédé en Ω ou par anastomose latérale de Albert** (fig. 966). — Attirer au dehors l'anse jéjunale. A 15 ou 20 centimètres de son sommet, unir les deux branches de cette anse par anastomose latérale à l'aide d'une suture ou d'un bouton.

Aboucher alors le sommet de l'anse à la peau, après l'avoir attiré sous un pont cutané, comme dans le procédé de Maydl.

III. — ENTÉROPROCTIE

(Entérostomie des auteurs).

Avec L.-H. Petit, et comme nous l'avons annoncé plus haut, nous désignerons sous le nom d'entéroproctie (πρωκτος, anus) les abouchements intestinaux à la paroi faits pour créer une voie de défécation et rangés habituellement dans le groupe des entérostomies.

§ 1. — Iléoproctie ou opération de Nélaton

Exécutée par Gustave Monod en 1838 mais réglée par Nélaton le père. Considérée aujourd'hui comme une opération de nécessité dans les cas