duodénum sous une bandelette musculaire par une méthode analogue à celle de la gastrostomie, afin d'augmenter la continence de la bouche duodénale.

§ 2. — Jéjunostomie[1]

Proposée par Surmay en 1878, exécutée par Gould en 1885, perfectionnée par Maydl (1891) et Albert, récemment étudiée par Riche (1904).

Afin d'obtenir une bouche continente, on a appliqué à la jéjunostomie tous les procédés de la gastrostomie et aussi l'implantation en Y de la gastro-entérostomie. Il est même à remarquer que la première jéjunostomie en Y faite par Maydl, a précédé de quelques semaines la première gastro-entérostomie en Y faite par Roux.

a. **Procédé direct** (Surmay). — Incision sus-ombilicale. Recherche de la première anse jéjunale. Par une couronne de sutures séro-musculaires, fixer cette anse aux lèvres de l'incision soit en position transversale, soit et mieux en position verticale, ce qui assure une capacité et une continence meilleures (Terrier). Ouverture aussi petite que possible. Pas de sonde à demeure.

b. **Procédé valvulaire** (Kader). — C'est le procédé de gastrostomie de Fontan par invagination de la paroi (voy. gastrostomie). Dans le même sens, Kelling[2] (de Dresde) ferme le bout jéjunal, l'invagine, puis pratique un petit orifice au fond de l'entonnoir ainsi créé.

c. **Procédé à trajet intra-pariétal** (Eiselsberg). — C'est le procédé de gastrostomie de Witzel par suture autour de la sonde de deux plis longitudinaux.

d. **Procédé en Y de Maydl**. — Incision médiane sous-ombilicale. Recherche de la première anse jéjunale. A 20 centimètres de son origine, section de cette anse après coprostase.

A l'aide du bouton de Murphy, implanter le bout duodénal sur le bout anal à 20 ou 30 centimètres au-dessous de la section, et réunir parallèlement les deux bouts sur une étendue de plusieurs centimètres.

Libérer le bout anal de son mésentère sur une longueur de 2 centimètres et le passer sous un pont cutané à la Sabanejeff-Frank (voy. gastrostomie) pratiqué à l'aide d'une petite incision faite à 2 centimètres de l'incision principale. Fixer l'extrémité de l'intestin à la peau par quatre sutures cardinales. Fermer l'incision abdominale. Introduire dans l'intestin une sonde qui sort à travers le pansement et permet d'alimenter le malade sans toucher à celui-ci (fig. 965).

La continence est assurée par la distance qui sépare la bouche jéjunale

[1] Schwartz, *Bull. et Mém. de la Soc. de chir.*, 10 février 1904, p. 170. Riche, *Presse médicale*, 2 mars 1904, p. 139.

[2] Kelling, *Centr. für Chir.*, 1904, n° 5.

de l'anastomose, par le parallélisme des deux bouts intestinaux et par le pont cutané. On peut l'augmenter à l'aide d'une pelote comprimant celui-ci.

Si l'on voulait fermer la fistule dans un cas de lésion non cancéreuse, il suffirait de sectionner le pont cutané et de fermer le segment intestinal extériorisé.

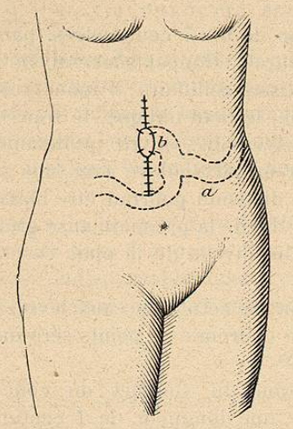

Fig. 965. — Jéjunostomie en Y de Maydl.

a, bout duodénal. — *b*, bout anal ouvert à la peau.

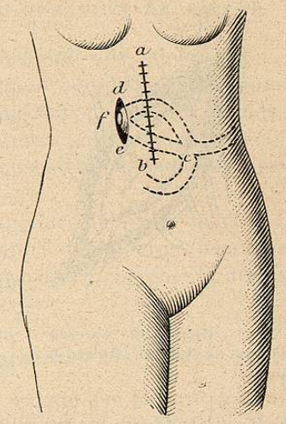

Fig. 966. — Jéjunostomie en Ω d'Albert-Maylard.

ab, incision médiane. — *c*, anastomose latérale. — *de*, incision secondaire. — *f*, cône intestinal abouché à la peau.

e. **Procédé en Ω ou par anastomose latérale de Albert** (fig. 966). — Attirer au dehors l'anse jéjunale. A 15 ou 20 centimètres de son sommet, unir les deux branches de cette anse par anastomose latérale à l'aide d'une suture ou d'un bouton.

Aboucher alors le sommet de l'anse à la peau, après l'avoir attiré sous un pont cutané, comme dans le procédé de Maydl.

III. — ENTÉROPROCTIE

(Entérostomie des auteurs).

Avec L.-H. Petit, et comme nous l'avons annoncé plus haut, nous désignerons sous le nom d'entéroproctie (πρωκτος, anus) les abouchements intestinaux à la paroi faits pour créer une voie de défécation et rangés habituellement dans le groupe des entérostomies.

§ 1. — Iléoproctie ou opération de Nélaton

Exécutée par Gustave Monod en 1838 mais réglée par Nélaton le père. Considérée aujourd'hui comme une opération de nécessité dans les cas

d'occlusion intestinale ou toute intervention plus radicale est impossible.

Si l'on est forcé de s'y résigner au cours d'une laparotomie exploratrice, on profitera de l'incision médiane pour fixer l'anse grêle choisie.

Si on l'entreprend de propos délibéré, on la pratiquera dans la fosse iliaque droite, suivant la technique de Nélaton (fig. 967).

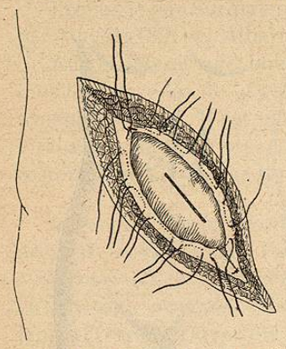

Fig. 967. — Iléoprochie ou entérostomie de Nélaton (Ricard et Launay).

a. Incision de 6 à 7 centimètres, parallèle à l'arcade crurale. Couper successivement la peau et le tissu cellulaire, l'aponévrose du grand oblique, le petit oblique, le transverse, le fascia transversalis. Ouvrir prudemment le péritoine sur un pli soulevé avec une pince, car l'intestin distendu pourrait être blessé.

b. Recherche de la première anse grêle qui se présente au niveau de la plaie en état de distension.

c. Fixation de cette anse aux lèvres de la plaie par une couronne de points séro-musculaires en U.

d. Ponction du sommet du cône fixé avec le bistouri ou le thermocautère sur une longueur de 1 centimètre.

§ 2. — Cæcoproctie ou opération de Pillore

Exécutée dès 1776 par Pillore de Rouen. Complètement assimilable à la coloproctie iliaque de Littre et à toutes les « stomies » pariétales en général.

a. Incision de 8 à 10 centimètres à deux travers de doigt en dedans de l'épine iliaque antéro-supérieure, et dont le milieu correspond à cette épine. Couper la peau et le tissu cellulaire, l'aponévrose du grand oblique, les muscles petit oblique et transverse, le fascia transversalis, enfin et toujours prudemment et sur pli, le péritoine.

Au lieu de sectionner ces divers muscles, on peut, comme Hartmann le conseille pour l'anus iliaque gauche, dissocier leurs fibres parallèlement à leur direction, afin d'obtenir un anus sphinctérisé et afin d'éviter l'éventration possible de la paroi.

b. Recherche du cæcum, que l'on reconnaîtra à ses trois signes distinctifs : bosselures, bandelettes longitudinales et appendices épiploïques. Il suffit d'ailleurs pour le découvrir de glisser le doigt de dehors en dedans sur le plancher iliaque jusqu'à ce qu'on soit arrêté par un méso, qui n'est autre que le mésocôlon.

On procédera de la même façon dans la fosse iliaque gauche pour l'anus de Littre.

c. Attirer le gros intestin dans la plaie sous forme de cône, dont on fixe la base aux lèvres de la plaie par une couronne de points séro-musculaires en U.

Fermer le reste de la brèche pariétale, en suturant au mieux le péritoine, les muscles, l'aponévrose et la peau.

d. Ouvrir au bistouri ou au thermo le sommet du cône intestinal et fixer ou non la muqueuse à la peau.

§ 3. — Coloproctie iliaque ou opération de Littre[1]

C'est l'anus iliaque gauche ou la sigmoïdostomie des auteurs.

La technique première s'est singulièrement compliquée et Jeannel ne compte pas moins de trente-cinq procédés ou sous-procédés, destinés : les uns à assurer l'évacuation complète des matières par le nouvel orifice ; les autres à obtenir la continence de celui-ci. Nous décrirons seulement les plus simples.

L'anus iliaque peut être établi à titre temporaire ou à titre définitif. Dans le premier cas, il importe d'éviter la formation d'un éperon, lequel est au contraire indispensable dans le second, où l'on doit rechercher la dérivation complète des matières et une continence relative.

A. — *Anus temporaire.*

Cet anus, sans éperon, sera exactement calqué sur la cæcoproctie que nous venons de décrire, avec la seule différence qu'il siégera à gauche et sur l'S iliaque. Nous renvoyons pour sa technique au paragraphe précédent.

B. — *Anus définitif.*

Il doit être établi de façon à ce que la totalité des matières passe par l'orifice sans pénétrer dans le bout inférieur (condition première) et à ce que cet orifice présente une certaine continence (condition seconde).

Il peut être pratiqué en un ou deux temps.

1° Procédés en un temps. — Beaucoup plus employés à l'étranger qu'en France. Aussi les décrirons-nous très sommairement. Les uns visent uniquement la dérivation complète des matières ; les autres, la continence de l'orifice.

Premier groupe. Dérivation complète des matières.

a. **Procédé de Schinzinger-Madelung.** — Ouvrir le ventre dans la fosse iliaque, trouver et hernier largement le côlon. Couper le côlon entre deux pinces coprostatiques : fermer par invagination le bout inférieur et le rentrer dans le ventre ; fixer par suture le bout supérieur à l'angle externe de la plaie.

b. **Procédé de Lauenstein.** — Le côlon est attiré, coupé et le bout inférieur réduit après invagination, comme dans le cas précédent. Le bout supérieur est attiré hors de la plaie sur une longueur de 10 à 15 centimètres, après désinsertion et suture du méso correspondant. Ce bout ainsi libéré est suturé à sa base aux

[1] Cf. Jeannel, *Chirurgie de l'intestin*, 2e édition, Paris, 1903.

lèvres de la plaie, en dehors de laquelle il fait saillie comme un « pénis intestinal » (Jeannel) que l'on engage dans un récipient approprié.

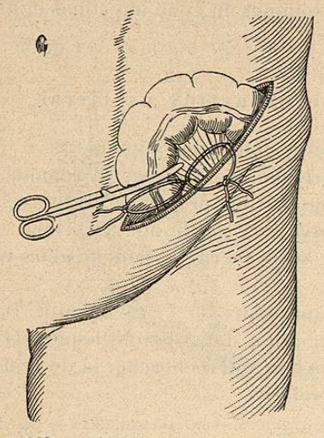

Fig. 968. — Coloproctie iliaque. Procédé de Desguin. Le côlon est attiré au dehors et va être sectionné entre une pince et une ligature.

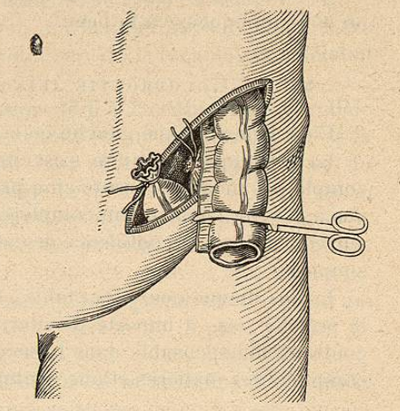

Fig. 969. — Coloproctie iliaque. Procédé de Desguin. L'anse côlique est déroulée par section du mésentère.

c. **Procédé de Desguin-Reverdin.** — Après formation d'un pénis intestinal, à la façon de Lauenstein, on engage dans le bout côlique un gros tube de verre mousse ou bien un tube de Paul, sur lequel on lie l'intestin.

Duchamp a décrit un procédé pareil (fig. 968, 969 et 970).

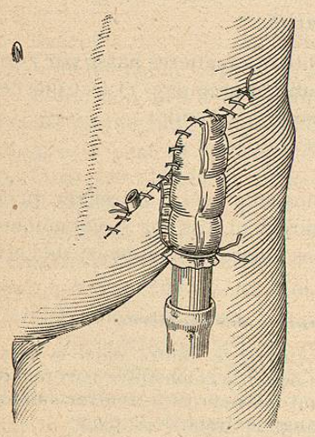

Fig. 970. — Coloproctie iliaque. La plaie est refermée avec drainage. L'extrémité de l'anse est fixée sur un tube de Paul.

Deuxième groupe. Dérivation et continence.

a. **Procédé de Witzel.** — Le bout supérieur isolé à la Lauenstein est passé dans une boutonnière du muscle droit de l'abdomen (1er procédé) ou du muscle grand fessier (2e procédé). En ce dernier cas, l'incision première est faite directement au-dessus de la crête iliaque gauche.

b. **Procédé de Gersuny.** — Le bout supérieur est tordu une fois et demi sur son axe longitudinal, avant d'être suturé à la paroi.

c. **Procédé de Franck.** — Le bout supérieur est passé sous un pont cutané, comme dans la gastrostomie du même auteur.

d. **Procédé de Braun.** — Inciser la paroi ; hernier l'S iliaque sur une longueur de 20 centimètres ; la fixer à la plaie et fermer celle-ci (fig. 971). A trois doigts

au-dessous de l'arcade de Fallope, tracer une deuxième incision parallèle à la première ; décoller le pont cutané intermédiaire. Sectionner l'anse près du bord inférieur ; fermer et fixer celui-ci à l'angle interne de la plaie supérieure. Libérer

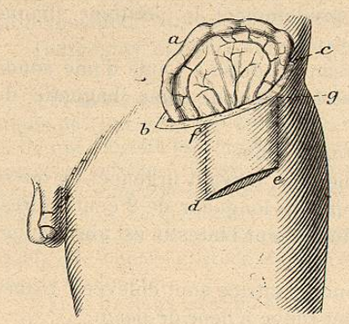

Fig. 971. — Anus ilio-crural de H. Braun.

a, anse oméga largement attirée hors de la plaie inguinale *bc*. — *de*, incision crurale, parallèle à la précédente plaie. — *defg*, pont cutané intermédiaire aux deux plaies.

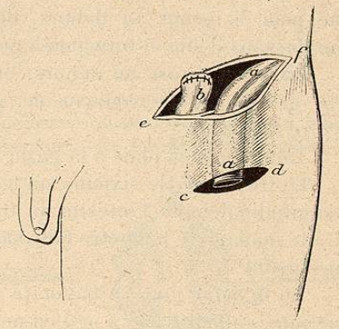

Fig. 972. — Anus ilio-crural de H. Braun.

aa, bout supérieur de l'aine oméga fixé et ouvert dans la plaie crurale après avoir été passé sous le pont cutané. — *b*, bout inférieur fixé dans l'angle inférieur de la plaie inguinale *ef*.

le bout supérieur de son méso sur une étendue suffisante, et le passer sous le pont cutané pour l'aboucher à la plaie crurale (fig. 972).

Un bandage simple à ressort presse largement l'intestin sous-cutané contre le plan profond et assure la continence.

2° Procédés en deux temps ou à éperon. — *a*. **Procédé de Maydl-Reclus-Hartmann.** — Incision de 10 centimètres, à deux travers de doigt en dedans

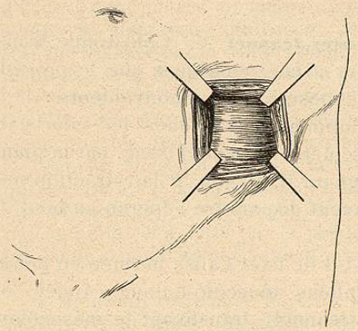

Fig. 973. — Coloproctie iliaque. Procédé de Hartmann. Dissociation des plans musculaires de la paroi (Ricard et Launay).

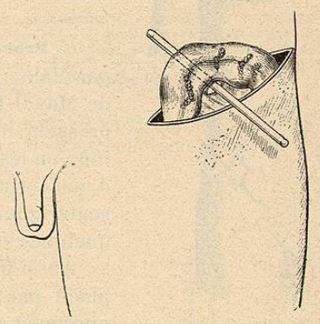

Fig. 974. — Anus iliaque de Maydl-Reclus.

Anse oméga attirée à l'extérieur et maintenue à cheval sur une baguette de verre qui traverse son insertion mésentérique et repose elle-même sur les lèvres de la plaie.

de l'épine iliaque antéro-supérieure, répondant par son milieu à cette épine. Maydl et Reclus sectionnent parallèlement toutes les couches de la paroi. Hartmann dissocie successivement à la sonde cannelée et parallèlement à

leurs fibres le grand oblique, le petit oblique et le transverse, qu'il récline avec l'aide d'écarteurs (fig. 973).

Ouverture du péritoine. Recherche et attraction de l'anse oméga. Si on ne peut l'amener au dehors, déchirer prudemment le péritoine iliaque au-dessous d'elle et tirer peu à peu.

Fixer cette anse au dehors, en traversant le méso à l'aide d'une sonde de gomme, d'un rouleau de gaze iodoformée ou d'une baguette de verre (fig. 974).

Tamponner la plaie à la gaze, sans suture aucune.

Le troisième, le sixième ou le huitième jour, suivant urgence, on ouvre longitudinalement l'intestin au thermo sur une longueur de 2 centimètres. Cette manœuvre peut être faite sans anesthésie, car l'intestin est absolument insensible.

Au dixième jour, la baguette ou la sonde fixatrice sont enlevées. L'anse herniée s'affaisse peu à peu en un bourrelet rouge à fleur de peau.

Schwartz attend le huitième jour et sectionne alors l'intestin transversalement jusqu'au contact de la baguette fixatrice qui tombe d'elle-même.

Nous avons obtenu une continence très satisfaisante en attirant au dehors non pas la partie moyenne mais la partie supérieure de l'anse Ω jusqu'à ce que l'intestin refuse de venir davantage. Ce faisant, on détermine par traction une sorte de coudure à l'union de la portion fixe avec la portion mobile du côlon descendant et cette coudure, comme l'a montré Navarro, joue le rôle d'un sphincter utile.

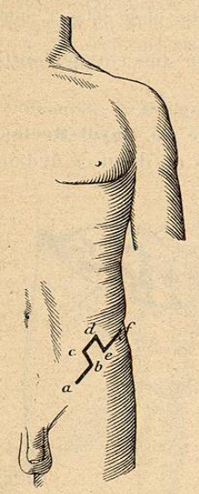

Fig. 975. — Coloproctie iliaque. Procédé d'Audry-Jeannel.

a b c d e f, contour de l'incision.

b. **Procédé d'Audry-Jeannel**. — (Colostomie transpariétale). — Audry a fait remarquer que le procédé de Maydl-Reclus expose à deux inconvénients : 1° la pression intra-abdominale peut, dans les efforts, la toux ou les vomissements, amener l'issue, par la plaie, d'une certaine longueur d'intestin; 2° la rétraction mésentérique fait souvent disparaître l'éperon au bout de quelques semaines.

Aussi propose-t-il de fixer l'anse herniée en bonne place par un lambeau musculo-cutané (Audry) ou purement cutané (Jeannel), transfixant le mésocôlon.

Incision brisée en ⊔, dessinant un lambeau large de 0m,04, inséré sur la lèvre inférieure de la plaie, et comprenant la peau et le tissu cellulaire.

Relever le lambeau. A sa base, inciser directement le restant de la paroi, péritoine inclus (fig. 975).

Hernier l'anse ; au centre de son méso, créer dans un espace avasculaire une boutonnière de 2 à 3 centimètres. Dans cette boutonnière, insinuer le

lambeau cutané et le fixer avec soin au pourtour de l'incision primitive, principalement aux angles de sa base.

Tamponner et ouvrir du quatrième au sixième jour.

c. **Procédé de Roux (de Lausanne)** (Coloproctie symphysienne). — A la clinique de Lausanne, Roux emploie, depuis quelques années, une méthode nouvelle qui consiste essentiellement en l'établissement de l'anus artificiel *dans la symphyse pubienne*. Ce siège sur un plan osseux et immobile a, entre autres avantages, celui de permettre une exacte application de la pelote obturatrice, quels que soient l'attitude et les mouvements de l'opéré.

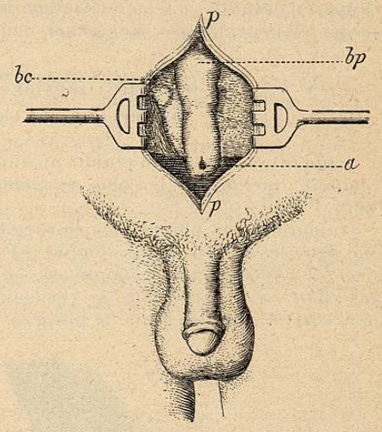

Fig. 976. — Coloproctie symphysienne de Roux.

bc, bout central du côlon iliaque. — *bp*, bout périphérique. — *a*, anus nouveau ouvert en pleine symphyse. — *pp*, plaie prépubienne et sus-pubienne à travers laquelle se voit le côlon iliaque attiré et orienté pour la confection de l'anus.

L'anus de Roux n'est point applicable à tous les sujets notamment à ceux qui ont un mésocôlon iliaque *trop court*. Mais c'est là une disposition peu commune ; et si on tombait sur elle, il n'y aurait forcément qu'à fermer la plaie symphysienne et à pratiquer un anus iliaque ou lombaire.

« Faire une incision médiane de 5 à 10 centimètres (fig. 976) dans la région hypogastrique, empiétant d'emblée sur le pubis. Ecarter avec deux doigts ou de fortes érignes l'angle inférieur de la plaie. Sans désinsérer les muscles droits, tailler au ciseau une encoche en forme d'U de 2 centimètres au moins dans la symphyse. Hémostase, au besoin, de la tranche osseuse par la compression momentanée avec des compresses de gaze.

« Ouverture du péritoine. Attraction dans la plaie d'une anse de l'S iliaque ; on la couche verticalement dans l'U de façon que les quatre cinquièmes supérieurs de l'encoche soient occupés par la branche afférente (*be*) de l'intestin, celle qui servira à l'anus proprement dit; la branche afférente (*bc*) n'occupe que le dernier cinquième, elle est aplatie par la position qu'on lui donne et ainsi définitivement mise hors de fonction.

« Maintenir cette anse hors du ventre au moyen d'une sonde cannelée (entourée de gaze iodoformée ou d'une simple mèche de gaze stérilisée) passée au travers de l'insertion du mésentère. Cette sonde permet de régler l'espace accordé à chacune des ouvertures futures. On la sort au bout de deux ou trois jours.

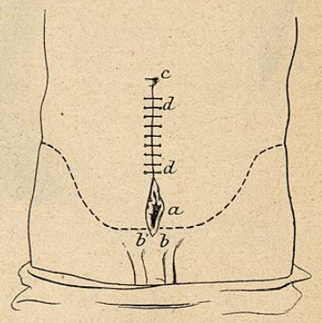

Fig. 977. — Coloproctie sus-symphysienne.

« Sans ouvrir l'intestin, circonscrire maintenant sa partie herniée par deux couronnes de points de suture à la soie qui la fixent solidement à l'os en bas, aux muscles droits en haut.

« Occlusion du reste de l'incision par une suture étagée. Terminer l'opéra-

tion par une troisième suture circulaire au catgut et au crin de Florence qui fixe la peau à l'anus futur. »

Nous y avons eu recours chez un cultivateur affecté du cancer du rectum inopérable. Nous avons placé l'anus (fig. 977) *contre la symphyse pubienne*, à la partie tout à fait inférieure de l'incision qui nous avait servi pour la laparotomie exploratrice ; mais nous n'avons point pratiqué, comme Roux, une encoche dans le pubis : la ligature du bout périphérique a suffi pour empêcher le passage des fèces dans le rectum. Au moment où le malade a quitté notre service, l'appareil obturateur tenait fort bien en place et s'appliquait hermétiquement autour du nouvel anus, sans gêner le mouvement des membres inférieurs.

§ 4. — Coloproctie lombaire (opération de Callisen-Amussat) ou prélombaire (opération de Fine)

L'opération consiste à établir un anus en fixant et en ouvrant le côlon descendant, quelquefois le côlon ascendant, dans la région lombaire correspondante.

Aujourd'hui, la plupart des chirurgiens, même à l'étranger, n'y ont recours que dans les cas où l'anus iliaque est rendu impossible par l'extension ou le siège de cancer. L'anus iliaque est, en effet, devenu l'opération de choix grâce aux efforts si démonstratifs de Verneuil et de ses élèves : il est d'une exécution plus sûre et rend les soins de propreté plus aisés. Jacobson[1] lui objecte, cependant, une plus grande proportion de prolapsus.

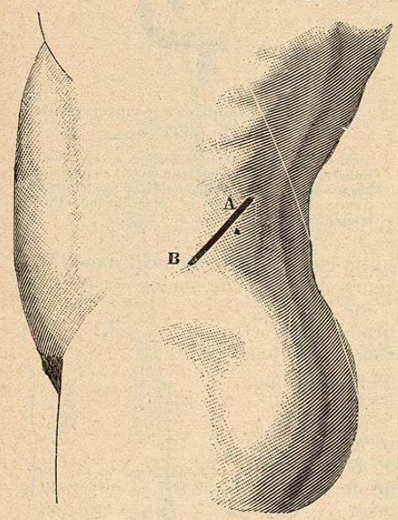

Fig. 978. — Coloproctie lombaire de Callisen-Amussat.

A. **Coloproctie lombaire ou extra-péritonéale de Callisen-Amussat.** — Le sujet étant couché sur le côté droit et un peu sur le ventre, — après avoir interposé un rouleau de façon que le flanc gauche soit bien tendu et l'espace ilio-costal correspondant aussi agrandi que possible, — distendre le gros intestin (Trélat) en insufflant le rectum avec une canule et un soufflet. Tracer avec le crayon de fuchsine une ligne qui aille de l'épine iliaque antéro-supérieure à l'angle de rencontre de la douzième côte et de la masse sacro-lombaire ; marquer par un point sur la crête iliaque le milieu de l'espace compris entre les deux épines iliaques supérieures ; puis, à 2 centimètres en arrière de ce point, élever une ligne verticale. L'intersection des deux lignes indique le milieu de l'incision à faire, c'est-à-dire la position ordinaire du côlon.

1er temps : Incision de la paroi abdominale. — Après s'être placé du côté à opérer, faire une incision cutanée de 8 à 10 centimètres sur et suivant le tracé de la ligne ilio-costale, de sorte que le milieu corresponde au susdit point d'intersection (fig. 978, AB).

[1] Jacobson, *The operat. of surgery*, p. 790, 1897.

Diviser successivement *dans la même étendue* : 1° le tissu conjonctif graisseux sous-cutané ; 2° le grand dorsal en haut, le grand oblique en bas de la plaie ; 3° l'aponévrose commune au petit oblique et au transverse ; 4° la partie correspondante du carré lombaire (bord externe) ; 5° un mince feuillet aponévrotique profond.

2e temps : Recherche et attraction du côlon. — Avec la pince à dissection et le bec de la sonde cannelée, dans le même sens que la plaie, en usant de toutes les précautions pour ne pas perforer le péritoine sur les côtés du côlon, dissocier le tissu graisseux jaune qui masque sa face postérieure. Si le péritoine était ouvert pendant ces manœuvres, le fermer par une ligature de catgut, ainsi que l'a fait Gr. Smith sans suite fâcheuse.

Reconnaître le côlon à sa teinte gris rose ou gris blanc (Trélat), à son aspect terne, à sa striation transversale, à la sensation de tube à deux feuillets épais qu'il donne quand on le pince et fait glisser ses parois entre l'index et le pouce, à la présence des matières fécales, à sa sonorité, enfin et surtout à son gonflement quand on répète l'insufflation rectale.

En tenant compte de tous ces caractères et moyens de diagnostic, on ne peut prendre pour le côlon ni une aponévrose, ni un muscle, ni l'intestin grêle, ni le péritoine.

Attirer doucement le côlon dans la plaie, en le saisissant avec une pince dentée au milieu de sa face postérieure ou en le traversant avec un fort fil de soie.

3e temps : Fixation du côlon dans la plaie. — Même mode et mêmes moyens de suture que dans l'opération de Nélaton.

4e temps : Ouverture du côlon entre les points de suture. — La faire à petits coups de thermocautère.

Chez le nouveau-né, le côlon est situé contre le bord externe du rein, de sorte que le milieu de l'incision doit être un peu plus éloigné par rapport à la série des apophyses épineuses lombaires.

Souvent à la place du côlon, on trouve une anse d'intestin grêle (Trélat), ce qui expose à faire une entérostomie, opération beaucoup plus grave, ainsi que cela est arrivé deux fois à Trélat lui-même ; et d'autres fois le côlon flotte sur un méso complet, lequel existe, d'après Trèves, dans la proportion de 36 fois sur 100 à gauche, et dans celle de 26 fois sur 100 à droite. Dans un cas de ce genre (H. Morris), pendant les manœuvres faites pour éviter la blessure du péritoine, l'intestin grêle fut ouvert.

B. **Coloproctie prélombaire ou intra-péritonéale de Fine.** — Le sujet étant installé comme dans l'autre procédé, faire une incision cutanée verticale qui aille de l'extrémité antérieure de la onzième côte jusqu'à la crête iliaque. Diviser tous les autres tissus, couche par couche, jusque dans le péritoine, en liant au fur et à mesure les artères lombaires. Suturer le péritoine pariétal à la peau par un surjet de catgut. Attirer le côlon qu'on reconnaît facilement à sa configuration, et le fixer avec de la soie fine aux lèvres ainsi qu'aux angles de la plaie abdominale déjà bordés par le péritoine pariétal; les points traversent d'une part toute l'épaisseur de la paroi abdominale, et, de l'autre, le plan séro-musculaire de l'intestin en dehors de la muqueuse. Ouvrir de suite le côlon d'un coup de bistouri, et placer un long tube de caoutchouc dans son bout afférent.

D'autres fois, on n'ouvre que cinq ou six jours après.

IV. — ENTÉRORRAPHIE. ENTÉROSYNTHÈSE

Le premier de ces termes s'applique plus particulièrement à la suture intestinale ; le second à l'ensemble des moyens de réunion (suture, boutons, etc.).