tion par une troisième suture circulaire au catgut et au crin de Florence qui fixe la peau à l'anus futur. »

Nous y avons eu recours chez un cultivateur affecté du cancer du rectum inopérable. Nous avons placé l'anus (fig. 977) *contre la symphyse pubienne*, à la partie tout à fait inférieure de l'incision qui nous avait servi pour la laparotomie exploratrice ; mais nous n'avons point pratiqué, comme Roux, une encoche dans le pubis : la ligature du bout périphérique a suffi pour empêcher le passage des fèces dans le rectum. Au moment où le malade a quitté notre service, l'appareil obturateur tenait fort bien en place et s'appliquait hermétiquement autour du nouvel anus, sans gêner le mouvement des membres inférieurs.

§ 4. — Coloproctie lombaire (opération de Callisen-Amussat) ou prélombaire (opération de Fine)

L'opération consiste à établir un anus en fixant et en ouvrant le côlon descendant, quelquefois le côlon ascendant, dans la région lombaire correspondante.

Aujourd'hui, la plupart des chirurgiens, même à l'étranger, n'y ont recours que dans les cas où l'anus iliaque est rendu impossible par l'extension ou le siège de cancer. L'anus iliaque est, en effet, devenu l'opération de choix grâce aux efforts si démonstratifs de Verneuil et de ses élèves : il est d'une exécution plus sûre et rend les soins de propreté plus aisés. Jacobson[1] lui objecte, cependant, une plus grande proportion de prolapsus.

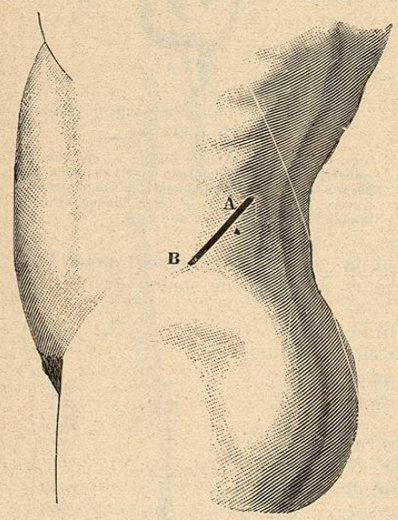

Fig. 978. — Coloproctie lombaire de Callisen-Amussat.

A. **Coloproctie lombaire ou extra-péritonéale de Callisen-Amussat.** — Le sujet étant couché sur le côté droit et un peu sur le ventre, — après avoir interposé un rouleau de façon que le flanc gauche soit bien tendu et l'espace ilio-costal correspondant aussi agrandi que possible, — distendre le gros intestin (Trélat) en insufflant le rectum avec une canule et un soufflet. Tracer avec le crayon de fuchsine une ligne qui aille de l'épine iliaque antéro-supérieure à l'angle de rencontre de la douzième côte et de la masse sacro-lombaire ; marquer par un point sur la crête iliaque le milieu de l'espace compris entre les deux épines iliaques supérieures ; puis, à 2 centimètres en arrière de ce point, élever une ligne verticale. L'intersection des deux lignes indique le milieu de l'incision à faire, c'est-à-dire la position ordinaire du côlon.

1er temps : Incision de la paroi abdominale. — Après s'être placé du côté à opérer, faire une incision cutanée de 8 à 10 centimètres sur et suivant le tracé de la ligne ilio-costale, de sorte que le milieu corresponde au susdit point d'intersection (fig. 978, AB).

[1] Jacobson, *The operat. of surgery*, p. 790, 1897.

Diviser successivement *dans la même étendue* : 1° le tissu conjonctif graisseux sous-cutané ; 2° le grand dorsal en haut, le grand oblique en bas de la plaie ; 3° l'aponévrose commune au petit oblique et au transverse ; 4° la partie correspondante du carré lombaire (bord externe) ; 5° un mince feuillet aponévrotique profond.

2e temps : Recherche et attraction du côlon. — Avec la pince à dissection et le bec de la sonde cannelée, dans le même sens que la plaie, en usant de toutes les précautions pour ne pas perforer le péritoine sur les côtés du côlon, dissocier le tissu graisseux jaune qui masque sa face postérieure. Si le péritoine était ouvert pendant ces manœuvres, le fermer par une ligature de catgut, ainsi que l'a fait Gr. Smith sans suite fâcheuse.

Reconnaître le côlon à sa teinte gris rose ou gris blanc (Trélat), à son aspect terne, à sa striation transversale, à la sensation de tube à deux feuillets épais qu'il donne quand on le pince et fait glisser ses parois entre l'index et le pouce, à la présence des matières fécales, à sa sonorité, enfin et surtout à son gonflement quand on répète l'insufflation rectale.

En tenant compte de tous ces caractères et moyens de diagnostic, on ne peut prendre pour le côlon ni une aponévrose, ni un muscle, ni l'intestin grêle, ni le péritoine.

Attirer doucement le côlon dans la plaie, en le saisissant avec une pince dentée au milieu de sa face postérieure ou en le traversant avec un fort fil de soie.

3e temps : Fixation du côlon dans la plaie. — Même mode et mêmes moyens de suture que dans l'opération de Nélaton.

4e temps : Ouverture du côlon entre les points de suture. — La faire à petits coups de thermocautère.

Chez le nouveau-né, le côlon est situé contre le bord externe du rein, de sorte que le milieu de l'incision doit être un peu plus éloigné par rapport à la série des apophyses épineuses lombaires.

Souvent à la place du côlon, on trouve une anse d'intestin grêle (Trélat), ce qui expose à faire une entérostomie, opération beaucoup plus grave, ainsi que cela est arrivé deux fois à Trélat lui-même ; et d'autres fois le côlon flotte sur un méso complet, lequel existe, d'après Trèves, dans la proportion de 36 fois sur 100 à gauche, et dans celle de 26 fois sur 100 à droite. Dans un cas de ce genre (H. Morris), pendant les manœuvres faites pour éviter la blessure du péritoine, l'intestin grêle fut ouvert.

B. **Coloproctie prélombaire ou intra-péritonéale de Fine.** — Le sujet étant installé comme dans l'autre procédé, faire une incision cutanée verticale qui aille de l'extrémité antérieure de la onzième côte jusqu'à la crête iliaque. Diviser tous les autres tissus, couche par couche, jusque dans le péritoine, en liant au fur et à mesure les artères lombaires. Suturer le péritoine pariétal à la peau par un surjet de catgut. Attirer le côlon qu'on reconnaît facilement à sa configuration, et le fixer avec de la soie fine aux lèvres ainsi qu'aux angles de la plaie abdominale déjà bordés par le péritoine pariétal; les points traversent d'une part toute l'épaisseur de la paroi abdominale, et, de l'autre, le plan séro-musculaire de l'intestin en dehors de la muqueuse. Ouvrir de suite le côlon d'un coup de bistouri, et placer un long tube de caoutchouc dans son bout afférent.

D'autres fois, on n'ouvre que cinq ou six jours après.

IV. — ENTÉRORRAPHIE. ENTÉROSYNTHÈSE

Le premier de ces termes s'applique plus particulièrement à la suture intestinale ; le second à l'ensemble des moyens de réunion (suture, boutons, etc.).

Nous les décrirons dans un même chapitre, complétant ce que nous en avons déjà dit dans les notions de technique générale (voy. p. 844).

L'entérorraphie est indiquée : 1° dans les plaies longitudinales de l'intestin comme dans la taille intestinale ; 2° dans les perforations, ruptures ou sphacèle des bords libres et des faces de l'intestin lorsque la suture ne doit pas trop rétrécir le calibre intestinal ; 3° dans les plaies transversales intéressant une partie plus ou moins grande ou la totalité de la circonférence de l'intestin.

1° Plaies longitudinales. — *A*. Lorsque la plaie est petite, on peut faufiler autour d'elle un fil séro-séreux en cordon de bourse (fig. 979), la fermer par froncement et enfouir cette première suture par un ou plusieurs points séro-musculaires, à la Lembert (fig. 980.)

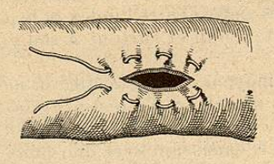

Fig. 979. — Suture en bourse autour d'une petite plaie longitudinale de l'intestin.

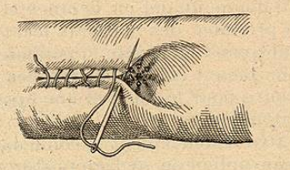

Fig. 980. — Enfouissement de la première suture par un surjet séro-séreux.

B. Lorsque la plaie est plus étendue (section accidentelle, entérotomie), le meilleur est de recourir au surjet à deux plans d'Hartmann, dont nous avons souvent décrit la technique. Tendre et accoler les lèvres de la plaie à l'aide de deux petites pinces ou fils suspenseurs fixés aux extrémités de la section, faire un premier surjet profond total ; arrêter et couper le fil. Au delà des extrémités de cette première suture, placer alors deux autres fils suspenseurs, passés largement à la Lembert. Tirer sur les fils ; deux plis séreux se soulèvent et s'accolent parallèlement au grand axe de la plaie. Un surjet les fixe en bonne place et enfouit la première suture.

2° Perforations. Ruptures. Sphacèle. — *A*. Lorsque la perforation n'est pas encore accomplie et qu'il y a seulement menace de sphacèle, on a recours aux manœuvres suivantes :

a. La partie suspecte est-elle petite ? On l'entoure d'un fil séro-séreux en cordon de bourse passé en paroi saine, et, ce fil serré, on l'enfouit sous une seconde suture de sûreté (Martinet), (fig. 979 et 980).

b. Est-elle plus étendue ? On invagine la partie correspondante dans le segment aval de l'intestin et on fixe cette invagination par un surjet séro-séreux circulaire au niveau du collet d'invagination (Guinard).

c. Est-elle plus large encore ? Il faut pratiquer l'entérectomie avec entérorraphie circulaire ou entéro-anastomose latéro-latérale après fermeture des deux bords.

B. Lorsque la perte de substance est faite ou lorsqu'il y a rupture avec bords déchiquetés, il faut d'abord régulariser ceux-ci par excision.

On rapprochera les lèvres par une suture, transversale de préférence,

pour ne pas rétrécir le calibre intestinal. L'excision losangique de Chaput donne un résultat final à peu près analogue (fig. 981 et 982).

En d'autres cas, on aura recours à la greffe intestinale de Gély-Chaput (voy. Prothèse, p. 851).

Ailleurs enfin, si les lésions sont trop étendues, il faudra se résigner à l'entérectomie suivie d'entérorraphie circulaire ou d'entéro-anastomose.

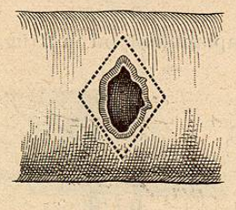

Fig. 981. — Excision losangique d'une plaie de l'intestin (Guibé). Les lèvres du losange vont être réunies transversalement.

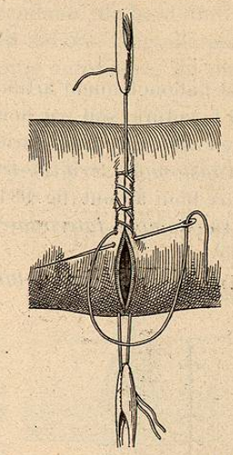

Fig. 982. — Suture d'une excision losangique ou d'une plaie transversale de l'intestin. Surjet total profond (Guibé).

3° Plaies transversales. — *a*. Si la plaie est très petite, on l'obturera à l'aide d'une suture totale recouverte d'une suture séro-musculaire d'enfouissement.

b. Est-elle plus étendue et occupe-t-elle le bord libre ? On en tendra et accollera les lèvres à l'aide d'un fil suspenseur passé dans les deux tranches au niveau de ce bord libre, et suivant la technique déjà décrite, on pratiquera le double surjet de Hartmann (fig. 982).

c. Intéresse-t-elle le bord mésentérique lui-même ? Il faudra particulièrement soigner la suture à ce niveau, qui constitue le point faible, toujours dangereux. On aura soin de placer un fil isolé à la Lembert embrassant à la fois les lèvres du mésentère et celles de l'intestin, afin que celles-là recouvrent et protègent celles-ci (fig. 983).

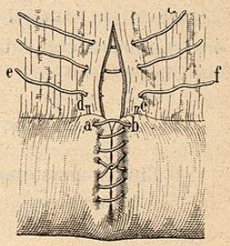

Fig. 983. — Suture d'une plaie transversale intéressant le bord mésentérique.
abcdef, trajet du fil marginal.

d. Est-elle totale ? On devra recourir soit à l'entérorraphie termino-terminale ou circulaire, soit à l'entérorraphie latéro-latérale ou entéro-anastomose qui seront décrites dans le chapitre suivant, soit au bouton de Murphy.

Sur le gros intestin dont le calibre est large et où les matières sont épaisses, il faudra préférer l'entérorraphie circulaire, car le bouton de Murphy risquerait d'être obstrué.

Sur l'intestin grêle, à calibre plus petit, que la suture circulaire réduirait trop, on donnera la préférence à l'anastomose latérale ou au bouton.

V. — ENTÉRO-ANASTOMOSE

C'est l'abouchement artificiel de deux anses intestinales. Il peut se faire soit par la suture, soit par bouton anastomotique.

On en distingue trois variétés :

1° *Anastomose termino-terminale*, dite encore entérorraphie circulaire ou suture bout à bout (fig. 984) ;

2° *Anastomose latéro-latérale*, ou entéro-anastomose proprement dite (fig. 985) ;

3° *Anastomose termino-latérale*, dite par implantation ou en **Y** (fig. 986) ;

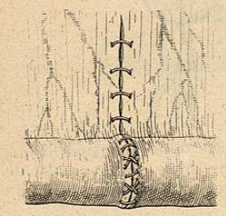

Fig. 984. — Schéma de l'entéro-anastomose termino-terminale dite circulaire ou bout à bout.

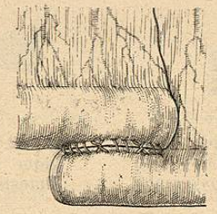

Fig. 985. — Schéma de l'entéro-anastomose latéro-latérale.

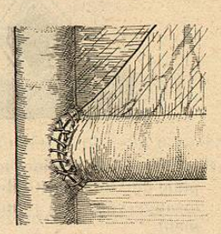

Fig. 986. — Schéma de l'entéro-anastomose termino-latérale, dite par implantation ou en Y.

De ces trois variétés, la seconde seule est par beaucoup d'auteurs décrite sous le titre d'entéro-anastomose ; c'est l'opération de Maisonneuve. Nous les réunirons cependant toutes trois dans ce même chapitre, afin d'en faciliter la description.

§ 1. — Procédé de la suture

1° Entéro-anastomose termino-terminale ou circulaire. — Indiquée après section transversale complète de l'intestin ou après entérectomie.

En voici la technique :

L'intestin, coprostasié à bonne distance, est amené hors du ventre et couché sur des compresses isolantes.

Dans chacune des tranches en des points symétriques, c'est-à-dire au niveau de l'insertion mésentérique et au niveau du bord libre, passer deux fils suspenseurs. Tendre ces fils ; les tranches intestinales viennent au contact et s'accolent sur chaque demi-circonférence correspondante, antérieure et postérieure (fig. 987).

Faire bâiller la demi-circonférence antérieure. Au niveau du bord libre, commencer un surjet total, vers la face muqueuse, qui monte sur la demi-

circonférence postérieure, vers l'insertion mésentérique, la dépasse et redescend sur la demi-circonférence antérieure jusqu'au point initial où le fil est serré et coupé. Dans sa moitié postérieure ascendante, du bord libre au bord mésentérique, ce surjet sera fait de dedans en dehors, l'aiguille piquant de la muqueuse vers la séreuse ; — dans sa moitié antérieure, du mésentère

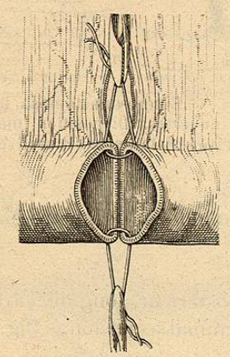

Fig. 987. — Entéro-anastomose circulaire. Deux fils suspenseurs, placés, l'un sur le bord mésentérique, l'autre sur le bord libre, tendent et accollent les demi-circonférences postérieures.

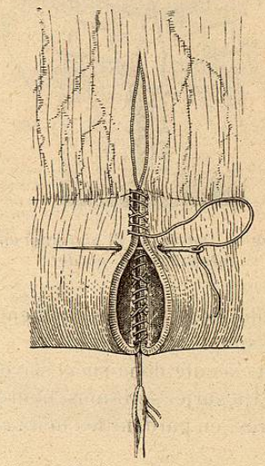

Fig. 988. — Entéro-anastomose circulaire. Un premier surjet profond, perforant, total, accolle les lèvres des deux bouts intestinaux.

au bord libre, il sera de dehors en dedans, l'aiguille piquant de la séreuse vers la muqueuse (fig. 988).

Un deuxième surjet séro-musculaire superficiel enfouira soigneusement ce surjet profond. On aura soin de mordre le moins possible sur l'intestin pour ménager son calibre. On devra veiller à assurer partout un bon contact séro-séreux, mais surtout au niveau de l'insertion mésentérique, point faible de la suture, qu'il sera prudent de renforcer à cet endroit à l'aide d'un fil séparé, embrassant à la Lembert les tranches du mésentère et celles de l'intestin pour ramener celles-là sur celles-ci (fig. 989).

On terminera, s'il en est une, par la suture de la brèche mésentérique.

2° Entéro-anastomose latéro-latérale. — Elle peut être simple lorsqu'on la pratique entre deux anses, sans résection ni fermeture préalables. C'est alors la véritable entéro-anastomose ou opération de Maisonneuve.

Ailleurs, elle est précédée d'une entérectomie et de la fermeture des deux bouts intestinaux en cul-de-sac. Cette dernière manœuvre sera décrite au chapitre de l'entérectomie.

Les deux anses à unir sont juxtaposées après retournement si elles sont

ouvertes (fig. 990 et 991) et par croisement large de leurs extrémités, si elles sont fermées (fig. 992) ; on assure ainsi l'iso-péristaltisme.

On les fixe en position correcte à l'aide de deux fils suspenseurs ou de deux pinces à griffes placés aux extrémités de la suture anastomose et on

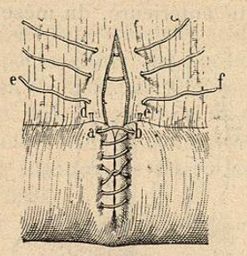

Fig. 989. – Détails du fil marginal entéro-mésentérique, *abcdef*.

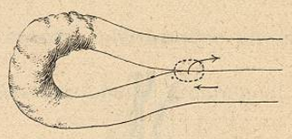

Fig. 990. — Entéro-anastomose latérale, anses ouvertes. Disposition mauvaise pour l'isopéristaltisme (Ricard et Launay).

procède alors à l'abouchement suivant la technique de la gastro-entérostomie simple.

On exécute donc successivement :

1° Un surjet séro-musculaire d'accolement postérieur, long de 7 à 8 centimètres, en gardant les deux chefs initial et terminal assez longs (fig. 993) ;

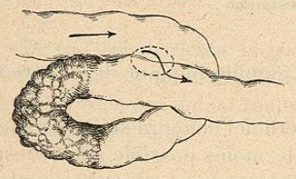

Fig. 991. — Entéro-anastomose latérale. Retournement de l'anse favorable à l'isopéristaltisme (Ricard et Launay).

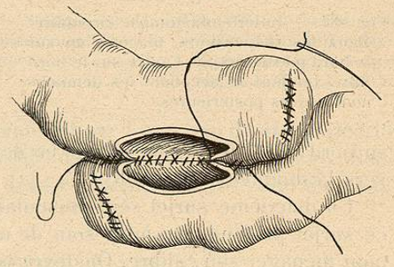

Fig. 992. — Entéro-anastomose latérale, anses fermées. Croisement large des bouts (Ricard et Launay).

2° L'ouverture des deux anses sur une étendue de 5 à 6 centimètres (fig. 994) ;

3° Le surjet d'union des lèvres de l'orifice, surjet total perforant (fig. 995 et 996) ;

4° Le surjet séro-musculaire d'accolement antérieur, à l'aide du chef terminal du surjet postérieur, que l'on noue en fin de compte avec le chef initial conservé (fig. 997 et 998).

Ces surjets seront tous faits à points passés et quelques points complémentaires placés aux deux extrémités de l'anastomose assureront l'accolement correct des deux anses.

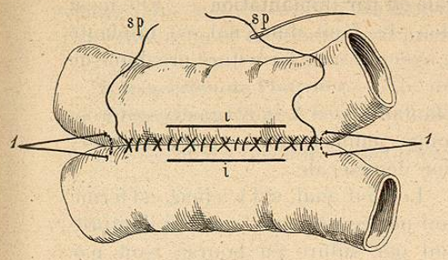

Fig. 993. — Entéro-anastomose latérale (1er temps).

11, fils suspenseurs accolant les deux anses à réunir. — *sp*, surjet séro-séreux postérieur. — *ii*, tracé des incisions intestinales.

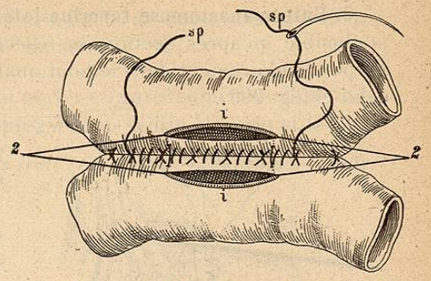

Fig. 994. — Entéro-anastomose latérale (2e temps).

Les deux anses sont unies par un surjet séro-séreux postérieur, dont les chefs *sp*, sont gardés longs. Deux fils suspenseurs, 22, soulèvent et vont accoler les lèvres postérieures des incisions *ii*, faites sur chacune des anses.

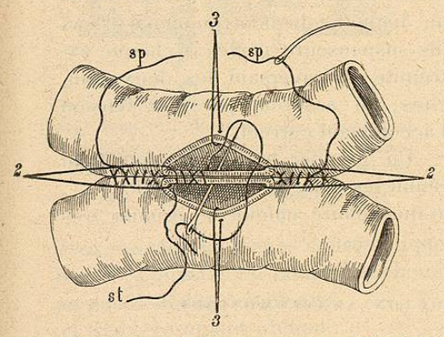

Fig. 995. — Entéro-anastomose latérale (3e temps).

Deux autres fils suspenseurs 33, font bâiller les lèvres antérieures de l'incision. Les lèvres postérieures sont accolées par traction des fils 22, et déjà partiellement unies par le surjet total *st*.

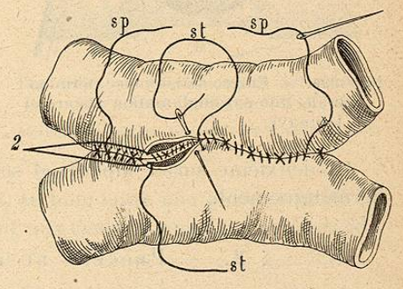

Fig. 996. — Entéro-anastomose latérale (3e temps).

Le surjet total *st*, après avoir uni les lèvres postérieures, se poursuit sur les lèvres antérieures et les deux chefs vont en être noués.

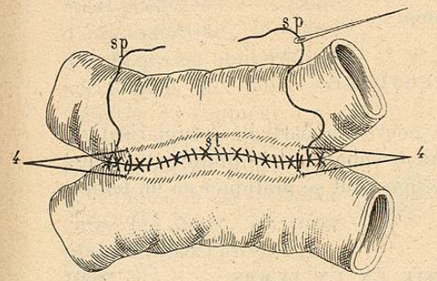

Fig. 997. — Entéro-anastomose latérale (4e temps).

Le surjet total *st* est terminé ; ses chefs noués et coupés. Deux fils suspenseurs 44, soulèvent et vont accoler deux replis séreux pour le surjet séro-séreux antérieur que l'on va exécuter avec le chef *sp*, aiguillé du surjet séro-séreux postérieur.

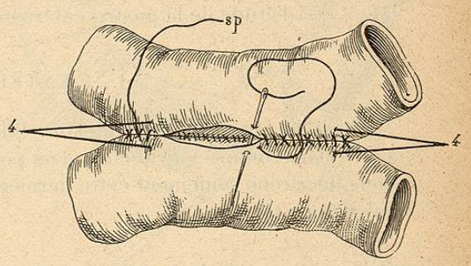

Fig. 998. — Entéro-anastomose latérale (4e temps).

Le surjet séro-séreux antérieur se poursuit, enfouissant la suture totale et le chef en sera noué avec le bout *sp*, gardé long, du surjet séro-séreux postérieur.

3° Entéro-anastomose termino-latérale ou par implantation. — Elle n'est applicable qu'après section ou résection. Le bout duodénal est implanté perpendiculairement dans le bout anal, avec ou sans fermeture préalable de celui-ci (fig. 999).

C'est le procédé utilisé dans les implantations en Y (voy. gastro-entérostomie, jéjunostomie) et dans la résection iléo-cæcale.

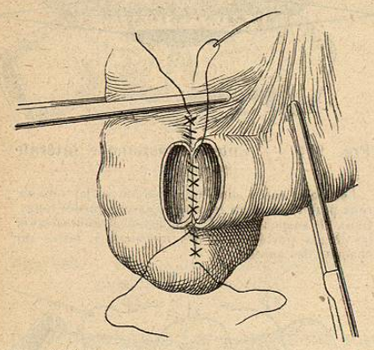

Fig. 999. — Entéro-anastomose termino-latérale, dite par implantation (Ricard et et Launay).

Le bout anal, s'il y a lieu, est fermé soit par écrasement, soit par ligature, soit par suture en bourse, soit par double suture (voy. entérectomie).

Le bout duodénal est amené au contact de son bord libre. Celui-ci est incisé sur la longueur voulue, égale au diamètre du bout duodénal. Deux fils suspenseurs placés à chaque extrémité et traversant les deux tranches, en assurent par leur tension l'accolement correct.

Un premier surjet profond total réunit les deux lèvres orificielles.

Un deuxième surjet superficiel séro-musculaire enfouit le premier très hermétiquement.

§ 2. — Procédé du bouton anastomotique

Les trois modes d'entéro-anastomose que nous venons de décrire peuvent s'exécuter aussi avec l'aide des boutons anastomotiques de Murphy-Villard ou de Jaboulay, celui-ci s'adressant particulièrement aux deux dernières.

Nous renvoyons pour leur application au chapitre de « Technique générale » et à l'étude de la gastro-entérostomie.

VI. — ENTÉRECTOMIE

C'est la résection de l'intestin. Elle peut être partielle (régularisation d'une plaie contuse ou excision d'un point de sphacèle très limité) ou totale. Nous décrirons seulement cette dernière, qui peut se pratiquer en un temps ou en deux temps.

§ 1. — Entérectomie en un temps

Elle n'est indiquée que lorsque l'état général du malade est très satisfaisant, sans phénomènes d'occlusion préalables.

1° **Manœuvres préliminaires.** — L'anse à réséquer est attirée hors du

ventre dans la mesure du possible, isolée à l'aide de compresses, évacuée par expression et coprostasiée à bonne distance.

2° **Résection de l'intestin.** — Elle doit porter en paroi saine ; ceci est capital. Deux procédés peuvent être employés.

a. *Section à l'instrument tranchant sans écrasement préalable.* — Entre

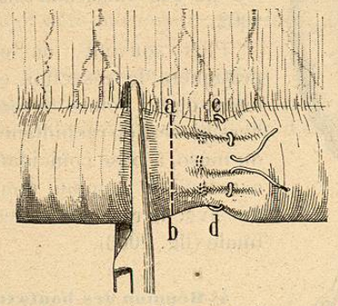

Fig. 1000. — Section sans écrasement préalable entre deux pinces, ou bien entre une pince et une ligature en bourse.

ab, ligne de section. — *cd*, ligature en bourse.

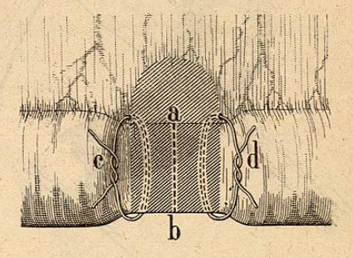

Fig. 1001. — Section après écrasement entre deux ligatures *c* et *d*.

ab, ligne de section au milieu de la zone écrasée.

deux rangées de pinces coprostatiques, ou bien entre une pince et un fil en bourse, l'intestin est coupé franchement aux ciseaux, suivant une direction perpendiculaire à son axe ou très légèrement oblique du dehors en dedans (fig. 1000).

b. *Section après écrasement préalable.* — A l'aide d'un angiotribe, la paroi intestinale est oblitérée par accolement aux deux extrémités du segment à réséquer ; sur chaque zone écrasée, on place un double fil et l'intestin est sectionné entre les deux, en toute sécurité pour l'asepsie (fig. 1001).

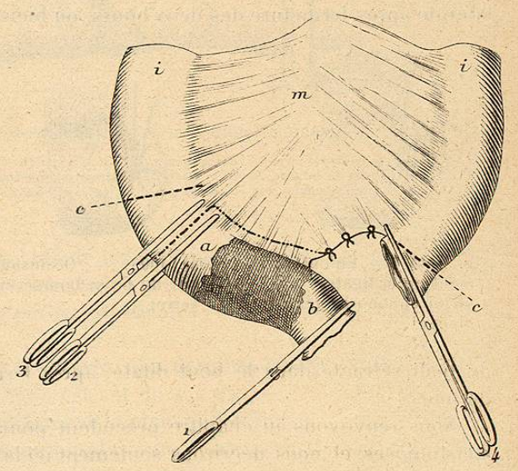

Fig. 1002. — Désinsertion du mésentère.

3° **Résection ou désinsertion du mésentère.** — Toute portion d'intestin dépourvue de mésentère est fatalement vouée au sphacèle ; il faudra donc veiller avec le plus grand soin à ce que section