3° Entéro-anastomose termino-latérale ou par implantation. — Elle n'est applicable qu'après section ou résection. Le bout duodénal est implanté perpendiculairement dans le bout anal, avec ou sans fermeture préalable de celui-ci (fig. 999).

C'est le procédé utilisé dans les implantations en Y (voy. gastro-entérostomie, jéjunostomie) et dans la résection iléo-cæcale.

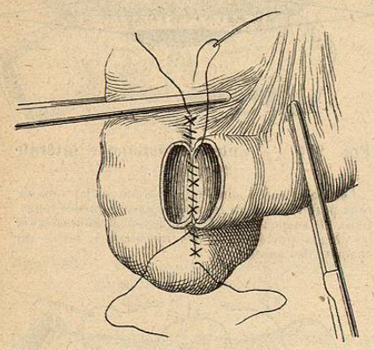

Fig. 999. — Entéro-anastomose termino-latérale, dite par implantation (Ricard et et Launay).

Le bout anal, s'il y a lieu, est fermé soit par écrasement, soit par ligature, soit par suture en bourse, soit par double suture (voy. entérectomie).

Le bout duodénal est amené au contact de son bord libre. Celui-ci est incisé sur la longueur voulue, égale au diamètre du bout duodénal. Deux fils suspenseurs placés à chaque extrémité et traversant les deux tranches, en assurent par leur tension l'accolement correct.

Un premier surjet profond total réunit les deux lèvres orificielles.

Un deuxième surjet superficiel séro-musculaire enfouit le premier très hermétiquement.

§ 2. — Procédé du bouton anastomotique

Les trois modes d'entéro-anastomose que nous venons de décrire peuvent s'exécuter aussi avec l'aide des boutons anastomotiques de Murphy-Villard ou de Jaboulay, celui-ci s'adressant particulièrement aux deux dernières.

Nous renvoyons pour leur application au chapitre de « Technique générale » et à l'étude de la gastro-entérostomie.

VI. — ENTÉRECTOMIE

C'est la résection de l'intestin. Elle peut être partielle (régularisation d'une plaie contuse ou excision d'un point de sphacèle très limité) ou totale. Nous décrirons seulement cette dernière, qui peut se pratiquer en un temps ou en deux temps.

§ 1. — Entérectomie en un temps

Elle n'est indiquée que lorsque l'état général du malade est très satisfaisant, sans phénomènes d'occlusion préalables.

1° **Manœuvres préliminaires.** — L'anse à réséquer est attirée hors du

ventre dans la mesure du possible, isolée à l'aide de compresses, évacuée par expression et coprostasiée à bonne distance.

2° **Résection de l'intestin.** — Elle doit porter en paroi saine ; ceci est capital. Deux procédés peuvent être employés.

a. *Section à l'instrument tranchant sans écrasement préalable.* — Entre

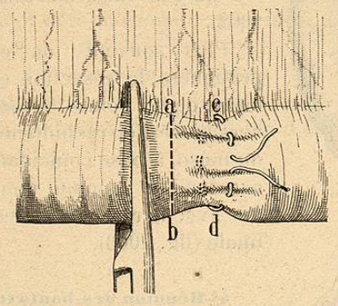

Fig. 1000. — Section sans écrasement préalable entre deux pinces, ou bien entre une pince et une ligature en bourse.

ab, ligne de section. — *cd*, ligature en bourse.

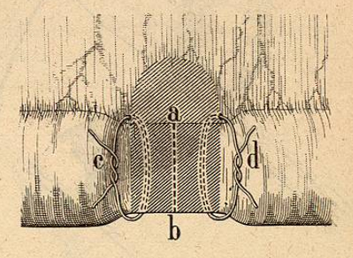

Fig. 1001. — Section après écrasement entre deux ligatures *c* et *d*.

ab, ligne de section au milieu de la zone écrasée.

deux rangées de pinces coprostatiques, ou bien entre une pince et un fil en bourse, l'intestin est coupé franchement aux ciseaux, suivant une direction perpendiculaire à son axe ou très légèrement oblique du dehors en dedans (fig. 1000).

b. *Section après écrasement préalable.* — A l'aide d'un angiotribe, la paroi intestinale est oblitérée par accolement aux deux extrémités du segment à réséquer ; sur chaque zone écrasée, on place un double fil et l'intestin est sectionné entre les deux, en toute sécurité pour l'asepsie (fig. 1001).

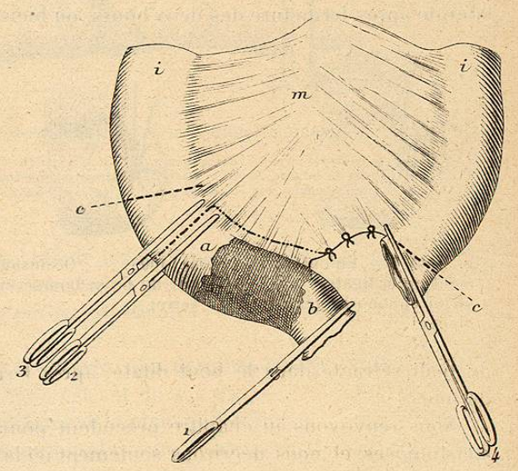

Fig. 1002. — Désinsertion du mésentère.

3° **Résection ou désinsertion du mésentère.** — Toute portion d'intestin dépourvue de mésentère est fatalement vouée au sphacèle ; il faudra donc veiller avec le plus grand soin à ce que section

ou désinsertion du mésentère coïncident bien exactement avec la section de l'intestin.

Pour désinsérer le mésentère, on le sectionne près du bord intestinal dans l'étendue nécessaire et on en fait l'hémostase soigneuse par ligature isolée de ses vaisseaux (fig. 1002).

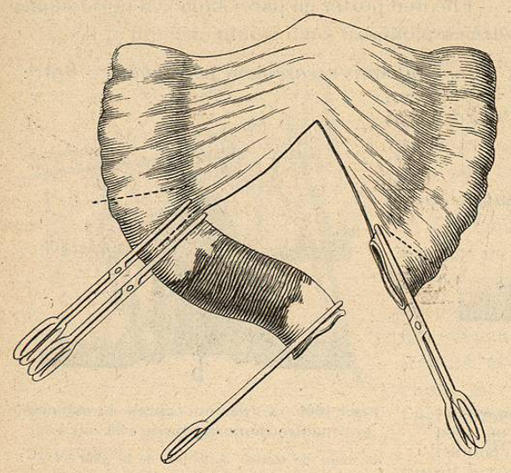

Fig. 1003. — Section cunéiforme du mésentère.

Plus souvent, on en pratiquera la résection en forme de V à pointe tournée vers l'insertion rachidienne du méso, à base coïncidant exactement comme étendue avec la résection intestinale (fig. 1003).

4° **Réunion des bouts intestinaux**. — Elle se fera par suture ou par bouton anastomotique et, suivant que les bouts à réunir seront ou non d'égal calibre, on pratiquera soit une anastomose terminale ou entérorraphie circulaire, soit, et plus commodément, une anastomose latéro-latérale après fermeture des deux bouts, ou bien une implantation terminale

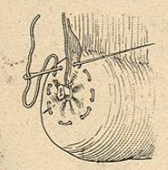

Fig. 1004. — Enfouissement de la ligature par un fil en bourse (fil en place).

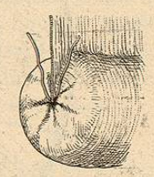

Fig. 1005. — Occlusion par un fil en bourse (fil serré).

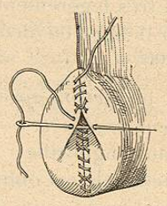

Fig. 1006. — Occlusion par un double surjet.

du bout rétracté dans le bout dilaté, après fermeture de la tranche de ce dernier[1] :

Nous renvoyons au chapitre précédent pour l'exécution de ces diverses anastomoses et nous décrirons seulement ici la fermeture des bouts intestinaux, utilisée dans les deux dernières variétés.

Si l'on a recours à l'écrasement, il suffit d'enfouir la ligature en masse de

[1] Quénu et Judet, *Rev. de chir.*, 1902, t. XXV, p. 649 à 687.

la zone écrasée sous un surjet séro-musculaire superficiel ou sous un fil séromusculaire en cordon de bourse (fig. 1004 et 1005).

Si l'on a simplement sectionné l'intestin aux ciseaux, on touche la tranche au thermo pour rôtir la muqueuse. On peut ensuite ou bien lier en masse l'extrémité, ou passer un fil en bourse, ou pratiquer une première suture profonde totale perforante, accolant les deux lèvres de la tranche. On enfouit alors cette première barrière sous un deuxième fil en bourse ou un deuxième sujet séro-musculaire superficiel (fig. 1006).

5° **Réunion du mésentère**. — S'il a été simplement désinséré, le plier sur lui-même et le fixer à l'intestin et au mésentère voisin, pour éviter tout orifice anormal, agent possible d'étranglement (fig. 1007).

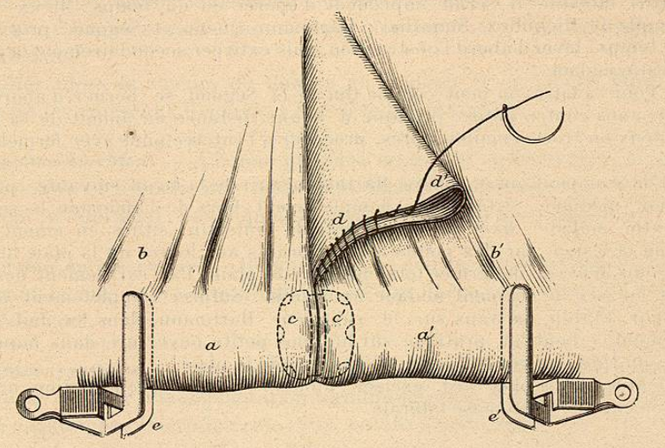

Fig. 1007. — Entéro-synthèse avec le bouton de Murphy.

Rapprochement à contact intime de ses moitiés : *a*, *a'*, bouts intestinaux. — *b*, *b'*, mésentère. — *c*, *c'*, moitiés des boutons vus par transparence et réunissant les bouts intestinaux. — *d*, *d'*, portion de mésentère désinsérée pour la résection intestinale et suturée par un surjet en pli triangulaire. — *e*, *e'*, clamps intestinaux de Murphy servant à la coprostase.

S'il a été excisé en coin, réunir les lèvres entre elles par un surjet et soigner particulièrement la suture au niveau de l'intestin, au moyen d'un fil embrassant ses lèvres et les parois intestinales (voy. fig. 989).

6° **Fermeture de la paroi**. — Après une dernière toilette, réduire l'anse dans la cavité abdominale. Si on est sûr de son asepsie et de sa suture, l'y abandonner et fermer complètement la plaie abdominale.

Dans le cas contraire, par un ou plusieurs points séro-musculaires passés dans son bord libre, fixer l'anse suturée derrière la paroi abdominale, en face du bord inférieur de la plaie ; flanquer cette anse de deux mèches de gaze isolantes et réunir incomplètement la plaie abdominale. Ces mèches sont enlevées au cinquième ou sixième jour.

§ 2. — Entérectomie en deux temps

I. C'est parfois une opération de nécessité. Lorsque, après résection du segment malade, la réunion complète des deux bouts est impossible, on doit se contenter de les adosser en canon de fusil, en réunissant leurs faces contiguës. On les fixe par une série de points séro-musculaires en U aux lèvres du péritoine pariétal, puis une deuxième suture unit la muqueuse aux deux lèvres de la plaie cutanée.

Ainsi se trouve constitué un anus contre nature que l'on fermera par la suite.

II. C'est en d'autres cas, une opération faite de propos délibéré. Lorsque la lésion pour laquelle on pratique l'entérectomie est accompagnée de phénomènes occlusifs et d'un état général grave, particulièrement dans le cas de tumeurs du gros intestin, il serait imprudent d'opérer en un temps. Mieux vaut, à l'exemple de Mickulicz, Steinthal [1], Hartmann, Quénu et Segond [2] procéder en deux temps : lever d'abord l'obstruction, puis extirper secondairement la portion d'intestin malade.

a. Pour ce faire, on peut comme Quénu et Segond, se borner d'abord à un simple anus contre nature pratiqué à bonne distance en amont de la lésion, puis deux ou trois semaines après, procéder à l'entérectomie avec fermeture de l'anus.

b. Mais on peut aussi, comme Hartmann, agir de la façon suivante : par une incision médiane, extérioriser complètement hors de l'abdomen le segment d'intestin malade ; fixer les deux bouts de l'intestin, situés en amont et en aval de la lésion, par des points non perforants aux lèvres de la plaie abdominale, puis achever de fermer totalement cette plaie. Par écrasement des deux bouts, exciser le segment malade extériorisé. Suturer complètement le bout inférieur. Etablir un anus sur le supérieur. Hartmann, dans ce but, ferme également ce bout, et, pratique sur lui une petite ouverture dans laquelle il glisse un tube qui conduit les matières loin de la plaie.

Quelque temps plus tard, exciser l'anus et rétablir la circulation normale par une entéro-anastomose latérale.

VII. — CÆCECTOMIE. RÉSECTION DU SEGMENT ILÉO-CÆCAL [3]

Pratiquée pour la première fois par Kraussold en 1879.

a. **Incision**. — Longue laparotomie médiane ou mieux laparotomie latérale le long du bord externe du droit.

En ce dernier cas, faire une incision d'au moins 12 à 15 centimètres, ayant son milieu sur la ligne ombilico-iliaque et passant un peu en dedans du milieu de cette ligne. Le muscle droit a 5 centimètres environ de large.

Couper la peau et le feuillet antérieur de la gaine. Récliner en dehors la lèvre externe de l'incision ; découvrir et décoller le bord externe du droit et

[1] Steinthal, *XXXIII*e *Congrès de la Soc. allem. de chir.*, avril 1904.

[2] Hartmann, Quénu, Segond, *Bull. et Mém. de la Soc. de chir.*, 2 et 16 nov. 1904.

[3] Cf. Baillet, th. de Paris, 1894, n° 1. — Julliard, *Rev. méd. de la Suisse romane*, 1897, p. 386. — Tuffier, *Rev. de gynéc. et de chir. abd.*, 1897, p. 691. — Benoît, *Gaz. des hôp.*, 1898, p. 357. — Ch. Scudder, *Boston med. and surg. Journal*, 10 nov. 1904, p. 511.

le récliner en dedans pour découvrir le feuillet postérieur de la gaine. Inciser celui-ci et le péritoine qui lui est le plus souvent accolé.

Le péritoine ouvert, mettre le malade en position déclive, isoler le champ opératoire et attirer le plus possible le segment iléo-cæcal hors du ventre. Vider par expression ce segment et le coprostasier à bonne distance.

b. **Section de l'iléon**. — A bonne distance du cæcum, sectionner franchement l'iléon soit après écrasement, soit entre deux solides ligatures ; toucher les tranches au thermocautère. Fermer définitivement par une suture en bourse le bout duodénal ; envelopper le bout anal d'une compresse.

c. **Libération du cæcum**. — Porter le cæcum et le côlon en dedans. Sur leur côté externe, inciser le péritoine (feuillet externe du mésocôlon) et prolonger cette incision sous le cæcum pour contourer celui-ci et remonter un peu en dedans.

Décoller alors le cæcum de dehors en dedans et de bas en haut, en ménageant les vaisseaux iliaques et l'uretère qui les croise.

d. **Section du côlon**. — A bonne distance du mal et en tissu sain, écraser ou lier le côlon et le sectionner entre deux ligatures. Enfouir et fermer définitivement le bout anal ; envelopper le bout duodénal d'une compresse.

e. **Section du mésentère**. — Réunir alors les deux sections colique et iliale, en coupant le mésentère intermédiaire, ce qui libère complètement le segment iléo-cæcal.

f. **Entérosynthèse**. — Réunir l'iléon au côlon ascendant, transverse ou descendant, soit par une implantation termino-latérale, soit beaucoup mieux par une anastomose latéro-latérale (Voy. entéro-anastomose).

Pour assurer l'isopéristaltisme, il faut que l'iléon soit accolé au côlon, en position ascendante.

Réunir et fermer la brèche mésentérique.

g. **Péritonisation**. — Décoller les lèvres de l'incision péritonéale et après libération suffisante en dedans et en dehors, les réunir par un surjet, qui reconstitue la couverture séreuse pariétale du plancher iliaque. En haut, fixer par quelques points le moignon colique à ce plancher.

VIII. — COLECTOMIE [1]

(Opération de Reybard.)

Pratiquée par Reybard en 1833 puis par Güssenbauer, elle peut porter sur un ou plusieurs des quatre segments du côlon : ascendant, transverse, descendant, pelvien.

[1] Cf. Monprofit, *Arch. prov. de chir.*, mars 1904. p. 149-174.

La colectomie se pratiquera comme une entérectomie ordinaire. L'incision médiane sera préférée pour le côlon transverse ; les laparotomies latérales pour les autres segments.

La partie malade sera réséquée largement avec ou sans écrasement préalable de ses extrémités.

L'entérosynthèse se fera suivant les cas soit par suture termino-terminale, soit par anastomose latéro-latérale, soit enfin dans certains cas par *entéroplastie* ou par *anastomose récurrente*, dont nous allons décrire le principe dans le chapitre suivant (voy. fig. 1015).

IX. — EXCLUSION DE L'INTESTIN[1]

(Opération de Salzer.)

Au sens le plus large, le terme d'exclusion peut s'appliquer à toutes les opérations qui excluent de la circulation des matières une étendue plus ou moins grande du tube digestif en dérivant leur cours. Ainsi la gastro-entérostomie exclurait-elle le segment pyloro-duodénal et la vieille entéro-anastomose de Maisonneuve serait-elle la forme la plus simple de l'exclusion ?

Cependant avec Hartmann, on réserve ce nom aux opérations dans lesquelles on interrompt par une ou deux sections la continuité de l'intestin.

On distingue deux grandes variétés d'exclusion : uni et bilatérale.

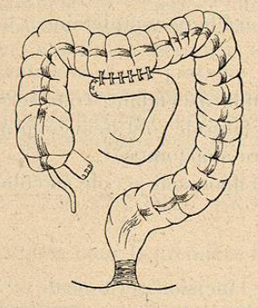

Fig. 1008. — Exclusion unilatérale fermée du cæcum et du côlon ascendant. Section de l'iléon terminal. Fermeture du bout anal. Anastomose du bout duodénal avec le côlon transverse.

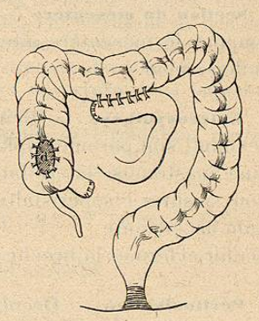

Fig. 1009. — Exclusion unilatérale ouverte à la peau par fistulisation spontanée ou artificielle, *a*.

1° Exclusion unilatérale. — L'intestin est sectionné en amont de la portion à exclure et son bout duodénal est anastomosé dans une partie quelconque de l'intestin d'aval. Quant au bout anal il peut être *fermé* par un enfouissement (fig. 1008) ; *fistulisé* pathologiquement ou artificiellement ; *fixé à la peau* (fig. 1009) ou abouché dans le côlon pelvien (fig. 1016).

[1] Cf. Salzer, *XXe Congr. de la Soc. allem. de chir.*, 1891. — Heydenreich, *Sem. médic.*, 1897, p. 41. — Le Dentu, *Rev. de gyn. et de chir. abd.*, 1899, p. 81. — Terrier et Gosset, *Rev. de chir.*, 1900, t. II, p. 129. — Hartmann, *XVIe Congr. fr. de chir.*, 1903 (Rapport et discussion). — Vautrin, *Rev. de chir.*, 1903, t. XXVIII, p. 20. — Monprofit, *Arch. prov. de chir.*, janv. 1904, p. 4-65.

2° Exclusion bilatérale. — L'intestin est ici coupé deux fois : en amont et en aval du segment à exclure.

On anastomose le bout duodénal avec le bout anal.

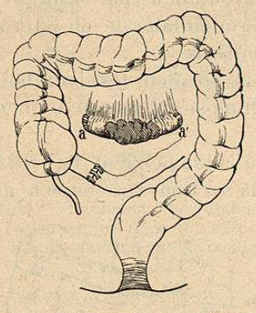

Fig. 1010. — Exclusion bilatérale en boudin d'un segment iléal, *aa'*.

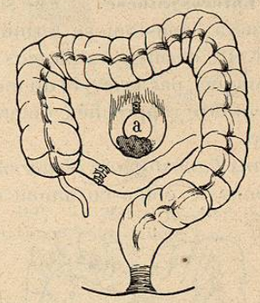

Fig. 1011. — Exclusion bilatérale en anneau d'un segment iléal, *a*.

Quant à l'anse exclue, elle peut être :

Fermée : en boudin ou en anneau. Ce procédé fort dangereux est tout à fait abandonné (fig. 1010 et 1011).

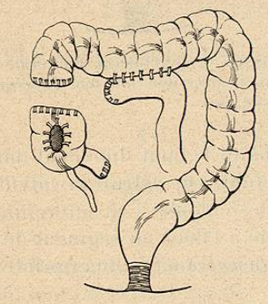

Fig. 1012. — Exclusion bilatérale ouverte du cæcum.

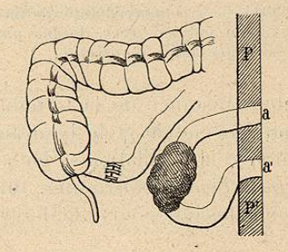

Fig. 1013. — Exclusion bilatérale d'un segment iléal *aa'*, par ouverture à la peau PP'.

Ouverte ; communiquant avec l'extérieur (fistule ou abouchement) (fig. 1012 et 1013).

Technique de l'exclusion. — Nous indiquerons sommairement les temps principaux, renvoyant pour les détails aux chapitres consacrés à la technique générale, à l'entéro-anastomose et à l'entérectomie.

a. **Incision**. — Le plus souvent laparotomie médiane. L'incision doit être faite à distance de la lésion, pour éviter de tomber dans les adhérences et mieux s'orienter.

b. **Section intestinale**. — L'écrasement ou la double ligature doivent être préférés.

c. **Entérosynthèse**. — Elle se fera par bouton ou mieux par suture, et l'on emploiera l'anastomose termino-terminale, termino-latérale ou latéro-latérale. Cette dernière est la plus simple et la meilleure.

Lorsque, par brièveté du mésentère ou du mésocôlon, les deux bouts ne peuvent être rapprochés, on pratiquera l'anastomose récurrente ou l'entéroplastie.

Dans l'anastomose récurrente (exclusion du côlon pelvien) (fig. 1014), on sectionne le côlon en amont et en aval de la section. On coupe le grêle à

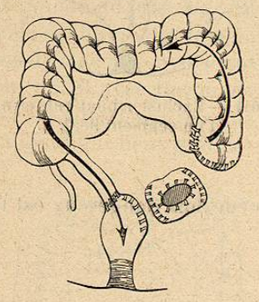

Fig. 1014. — Exclusion bilatérale ouverte du côlon pelvien avec double anastomose iléo-colique récurrente.

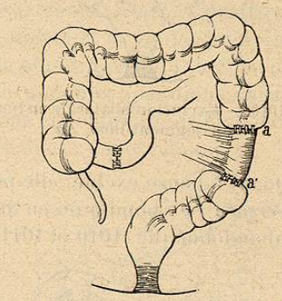

Fig. 1015. — Exclusion bilatérale d'un segment du côlon pelvien, avec entéroplastie, *aa'*.

quelque distance de la terminaison. On implante le bout duodénal dans le côlon descendant et le bout anal dans le rectum. On détruit la valvule de Bauhin et la circulation se fait à rebours dans les côlons.

Dans l'entéroplastie (fig. 1015), on emprunte à l'iléon un segment de longueur suffisante pour combler le vide entre les deux tranches du gros intestin.

d. **Traitement de l'anse exclue**. — Elle doit être abouchée soit à la peau, soit à l'intestin, car on a complètement renoncé aujourd'hui aux exclusions fermées à cause de leurs dangers.

1° *L'abouchement à la peau* peut se faire par fistule préexistante. Il suffit alors de fermer par invagination ou enfouissement le ou les bouts de l'anse exclue. Il peut se faire plus largement par suture de l'un ou des deux bouts, soit à la plaie de laparotomie, soit à des incisions secondaires pratiquées en bonne place (fig, 1012, 1013, 1014).

2° *L'abouchement à l'intestin* a été recommandé en France par Monprofit

sous l'appellation originale de « procédé du tout à l'intestin ». Applicable particulièrement aux lésions des angles côliques, il consiste à sectionner l'iléon à distance convenable du cæcum. On implante son bout duodénal

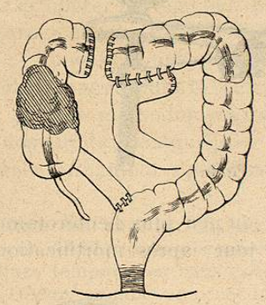

Fig. 1016. — Exclusion avec abouchement de l'anse exclue dans le côlon pelvien par double anastomose iléo-colique.

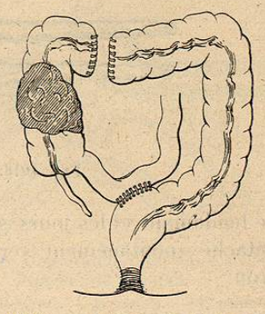

Fig. 1017. — Même résultat par large anastomose iléo-colique basse simple.

dans le côlon en aval du segment à exclure, et son bout anal dans le rectum (fig. 1016).

On peut arriver plus simplement à un résultat analogue par une large anastomose iléo-côlique basse (fig. 1017).

X. — CURE DES ANUS CONTRE NATURE, DES FISTULES STERCORALES ET DES ANUS ARTIFICIELS

Elle comprend deux méthodes : l'une extrapéritonéale, l'autre intrapéritonéale.

§ 1. — Méthode extrapéritonéale

Elle se compose de deux temps successifs : la destruction de l'éperon, l'oblitération de l'orifice.

1° Destruction de l'éperon ou kentrotomie. — On la pratique par écrasement lent ou section rapide.

a. **Écrasement lent**. — Il se fait à l'aide de l'entérotome de Dupuytren ou des modèles divers de Panas, Collin, Chaput (fig. 1018 et 1019).

Reconnaître minutieusement le bout supérieur (ce qui est facile) et le bout inférieur (ce qui peut être très malaisé). Entre les deux, explorer et saisir l'éperon pour l'empêcher de fuir, à l'aide de deux pinces de Kocher placées à chacune de ses extrémités. Placer le malade en position déclive. Tendre l'éperon avec les pinces. Introduire alors l'entérotome, un des mors dans chacun des bouts ; l'engager à fond, pincer l'éperon que retiennent les