a. **Incision**. — Le plus souvent laparotomie médiane. L'incision doit être faite à distance de la lésion, pour éviter de tomber dans les adhérences et mieux s'orienter.

b. **Section intestinale**. — L'écrasement ou la double ligature doivent être préférés.

c. **Entérosynthèse**. — Elle se fera par bouton ou mieux par suture, et l'on emploiera l'anastomose termino-terminale, termino-latérale ou latéro-latérale. Cette dernière est la plus simple et la meilleure.

Lorsque, par brièveté du mésentère ou du mésocôlon, les deux bouts ne peuvent être rapprochés, on pratiquera l'anastomose récurrente ou l'entéroplastie.

Dans l'anastomose récurrente (exclusion du côlon pelvien) (fig. 1014), on sectionne le côlon en amont et en aval de la section. On coupe le grêle à

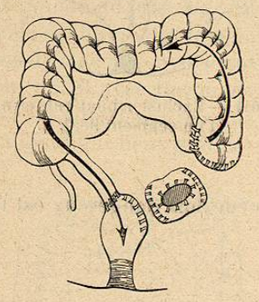

Fig. 1014. — Exclusion bilatérale ouverte du côlon pelvien avec double anastomose iléo-colique récurrente.

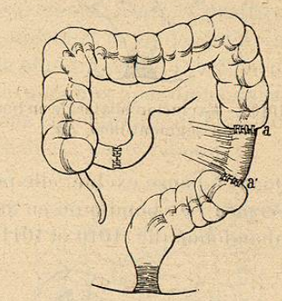

Fig. 1015. — Exclusion bilatérale d'un segment du côlon pelvien, avec entéroplastie, *aa'*.

quelque distance de la terminaison. On implante le bout duodénal dans le côlon descendant et le bout anal dans le rectum. On détruit la valvule de Bauhin et la circulation se fait à rebours dans les côlons.

Dans l'entéroplastie (fig. 1015), on emprunte à l'iléon un segment de longueur suffisante pour combler le vide entre les deux tranches du gros intestin.

d. **Traitement de l'anse exclue**. — Elle doit être abouchée soit à la peau, soit à l'intestin, car on a complètement renoncé aujourd'hui aux exclusions fermées à cause de leurs dangers.

1° *L'abouchement à la peau* peut se faire par fistule préexistante. Il suffit alors de fermer par invagination ou enfouissement le ou les bouts de l'anse exclue. Il peut se faire plus largement par suture de l'un ou des deux bouts, soit à la plaie de laparotomie, soit à des incisions secondaires pratiquées en bonne place (fig, 1012, 1013, 1014).

2° *L'abouchement à l'intestin* a été recommandé en France par Monprofit

sous l'appellation originale de « procédé du tout à l'intestin ». Applicable particulièrement aux lésions des angles côliques, il consiste à sectionner l'iléon à distance convenable du cæcum. On implante son bout duodénal

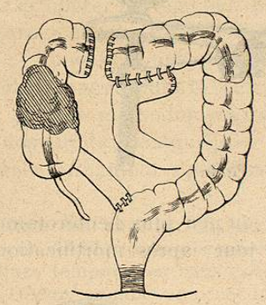

Fig. 1016. — Exclusion avec abouchement de l'anse exclue dans le côlon pelvien par double anastomose iléo-colique.

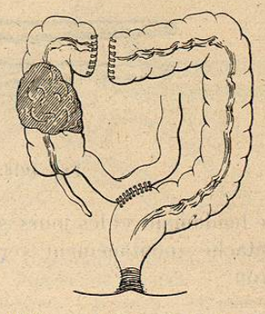

Fig. 1017. — Même résultat par large anastomose iléo-colique basse simple.

dans le côlon en aval du segment à exclure, et son bout anal dans le rectum (fig. 1016).

On peut arriver plus simplement à un résultat analogue par une large anastomose iléo-côlique basse (fig. 1017).

X. — CURE DES ANUS CONTRE NATURE, DES FISTULES STERCORALES ET DES ANUS ARTIFICIELS

Elle comprend deux méthodes : l'une extrapéritonéale, l'autre intrapéritonéale.

§ 1. — Méthode extrapéritonéale

Elle se compose de deux temps successifs : la destruction de l'éperon, l'oblitération de l'orifice.

1° Destruction de l'éperon ou kentrotomie. — On la pratique par écrasement lent ou section rapide.

a. **Écrasement lent**. — Il se fait à l'aide de l'entérotome de Dupuytren ou des modèles divers de Panas, Collin, Chaput (fig. 1018 et 1019).

Reconnaître minutieusement le bout supérieur (ce qui est facile) et le bout inférieur (ce qui peut être très malaisé). Entre les deux, explorer et saisir l'éperon pour l'empêcher de fuir, à l'aide de deux pinces de Kocher placées à chacune de ses extrémités. Placer le malade en position déclive. Tendre l'éperon avec les pinces. Introduire alors l'entérotome, un des mors dans chacun des bouts ; l'engager à fond, pincer l'éperon que retiennent les

pinces de Kocher amarrées sur lui et serrer légèrement l'entérotome. Morphine contre les douleurs.

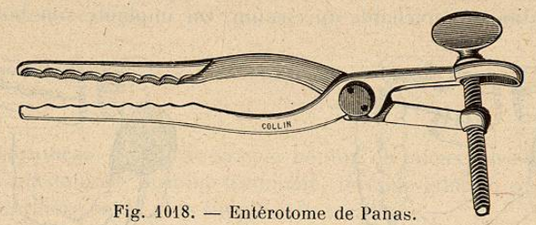

Fig. 1018. — Entérotome de Panas.

Le lendemain et les jours suivants, serrer un peu plus l'entérotome qui se détache spontanément vers le huitième jour, après mortification de l'éperon.

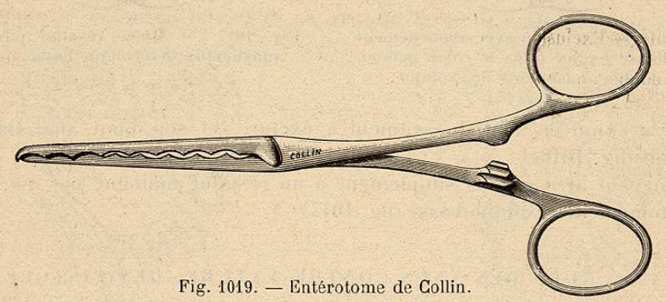

Fig. 1019. — Entérotome de Collin.

b. **Section rapide**. — Avec deux clamps ou deux pinces de Kocher, dont les extrémités convergent, saisir solidement l'éperon. A bonne distance de ces pinces, sectionner la portion d'intestin en forme de V, circonscrite par elles et suturer soigneusement chacune des lèvres de cette section.

2° Oblitération de l'orifice. — Elle ne doit être pratiquée qu'après destruction complète de l'éperon et lorsqu'on aura donné à l'orifice tout loisir de se fermer spontanément ou de se rétrécir, c'est-à-dire trois semaines environ.

Les procédés employés sont très nombreux et d'ailleurs très voisins les uns des autres. Ce sont ceux de Velpeau, Nélaton, Malgaigne, Panas, Denonvilliers, Gosselin, Chaput, Hartmann, Jeannel, etc.

Nous décrirons seulement le dernier, dérivé perfectionné de celui de Nélaton.

Il se compose de deux temps principaux : fermeture de l'anus, réfection de la paroi.

a. Par une suture en bourse provisoire, fermer l'anus. Par une incision circulaire à 1 centimètre de lui, le circonscrire et le disséquer parallèlement à ses parois jusqu'au péritoine exclusivement. Invaginer le trajet anal en lui-

même et en adosser les surfaces cruentées aussi intimement que possible au moyen d'un double plan de Lembert.

b. Sur la tranche pariétale, extirper le tissu inodulaire, découvrir, disséquer et libérer les couches de la paroi : couche sous-péritonéale, couche musculaire, couche aponévrotique et peau. Les suturer méthodiquement par des surjets de catgut qui les adossent en hauteur (fig. 1020).

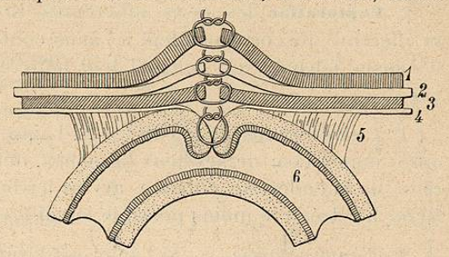

Fig. 1020. — Oblitération d'un anus artificiel. Procédé de Jeannel.
1, peau. — 2, aponévrose. — 3, muscle. — 4, péritoine. — 5 adhérences. — 6, intestin.

Cure des anus artificiels. — Pour l'oblitération des anus iliaques temporaires sans éperon, Quénu[1] emploie un procédé fort analogue.

Incision ovalaire ou circulaire à l'union de la peau et de la muqueuse. Décollement et libération de l'intestin, en suivant sa face externe, sans ouvrir le péritoine. Rapprochement des orifices de chaque bout, s'il y en a deux, ou des lèvres opposées de l'orifice, s'il n'y en a qu'un, à l'aide de sutures parallèles au grand axe de l'intestin, sutures sous-muqueuses, non perforantes. Deuxième surjet au catgut, pareil au premier, pour invaginer celui-ci. L'intestin refermé est réduit sous les plans fibromusculaires de la paroi qu'on reconstitue par avivement et suture. Petit drain minuscule au contact de l'intestin pendant 5 à 6 jours. Constipation artificielle pendant 10 jours.

§ 2. — Méthode intrapéritonéale[2]

a. **Désinfection** soignée de la paroi abdominale, après obturation temporaire de l'anus pratiquée soit par tamponnement, soit par une suture en bourse. Pour plus de précautions, on peut rôtir au thermo-cautère ou au chalumeau la peau voisine qui sera sacrifiée ou bien la recouvrir d'une couche de stérésol ou de collodion iodoformé.

b. **Incision** ovalaire circonscrivant l'orifice à 1 ou 2 centimètres en dehors de lui, prolongée, s'il le faut, en haut et en bas par une incision rectiligne, et comprenant toute la paroi jusqu'au péritoine. Saisir avec plusieurs pinces de Museux les bords de l'ovale cutané ainsi déterminé et les adosser l'un à l'autre, pour compléter l'occlusion préventive de l'anus (Pauchet).

Isoler les téguments voisins infectés soit par une couche de stérésol, soit par une large compresse percée à son centre d'une ouverture dont, par 5 à 6 pinces à griffes, on fixe les bords à ceux de la plaie cutanée.

Ouvrir alors prudemment le péritoine et sur l'index protecteur, libérer l'anus en sectionnant la séreuse autour de l'intestin adhérent. Attirer hors du

[1] Quénu. *Bull. et Mem. de la Soc. de chir.*, 1904, p. 720.
[2] Cf. Pauchet, *Rev. de gynéc. et de chir. abdom.*, 1902, p. 623.

ventre la collerette cutanée et les anses adhérentes. Protéger minutieusement la cavité péritonéale avec des compresses.

c. **Exploration** des anses adhérentes. Reconnaître les branches afférente et efférente qui correspondent à l'anus contre nature. Détacher prudemment les anses voisines qui peuvent leur adhérer et pratiquer alors suivant les cas :

1° *L'entérorraphie latérale.* — Si l'anus est étroit et simple. Pour cela, après coprostase de ses deux branches, détacher prudemment l'anse adhérente de la collerette cutanée, aviver les bords de l'orifice et les réunir de façon à rétrécir le moins possible le calibre intestinal.

2° *L'entérectomie.* — Si l'anus est large ou compliqué. Coprostasier ou écraser les deux branches de l'anse altérée. Les sectionner et réunir les deux bouts par l'un des procédés d'entérosynthèse étudiés page 844. Pratiquer de préférence une entéro-anastomose latérale, si les branches sont d'égal diamètre, et une entéro-anastomose par implantation terminale, du bout rétréci dans le bout dilaté, si ce diamètre est trop inégal (Quénu).

3° *L'exclusion de l'intestin.* — Si l'anus est complexe, pourvu de fistules, ou de trajets ou d'adhérences qui rendent l'entérectomie impossible. En ce cas, on peut se contenter d'une entéro-anastomose simple, abouchant la branche afférente dans la branche efférente. Mais il vaut beaucoup mieux pratiquer l'exclusion vraie uni ou bilatérale de l'anse altérée, comme nous l'avons décrite au chapitre précédente.

XI. — APPENDICITE. APPENDICECTOMIE

§ 1. — Intervention dans l'appendicite a chaud

Pour nombre de chirurgiens, elle doit se borner le plus souvent à l'ouverture prudente des abcès péri-appendiculaires, en respectant avec soin les adhérences qui circonscrivent le foyer; l'on évitera d'intéresser la grande cavité péritonéale et l'on n'enlèvera l'appendice que s'il se présente dans la plaie.

Pour d'autres, au contraire, il faut toujours et à tout prix enlever l'appendice, dût-on pour cela rompre les adhérences protectrices et passer par la cavité péritonéale, car un péritoine bien drainé ne s'infecte jamais (Poirier).

La première de ces opinions nous semble généralement plus prudente. Il conviendra donc d'adopter une voie qui permette à la fois d'éviter le grand péritoine et d'assurer un bon drainage de l'abcès. Règle générale, il faudra inciser là où pointe l'abcès. Mais ce siège peut être très variable, et c'est ainsi qu'on pourra être conduit à inciser dans le pli de l'aine, dans le flanc, dans la région de l'hypochondre, sur la ligne médiane, dans la fosse iliaque gauche, etc.

On peut cependant distinguer trois localisations principales : abcès antérieurs, postérieurs et inférieurs ou pelviens, auxquelles répondent trois voies pareilles : antérieure, postérieure et inférieure.

I. Voie antérieure. — Elle comprend quatre incisions : 1° l'incision médiane, 2° l'incision sur le bord externe du droit; 3° l'incision iliaque; 4° l'incision transversale.

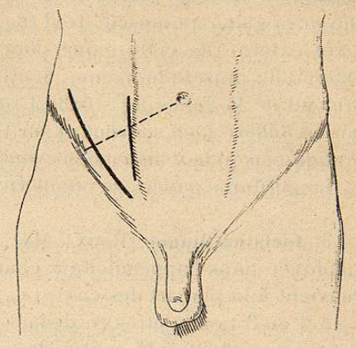

Fig. 1021. — Incision verticale de Jalaguier. Incision oblique de Roux.

1° **Incision médiane.** — Indiquée seulement lorsque la ou les collections siègent loin de la fosse iliaque et près de la ligne médiane.

2° **Incision sur le bord externe du droit** (Kammerer, Battle, Lennander-Jalaguier[1]). — Rarement employée dans l'appendicite à chaud, sauf lorsque

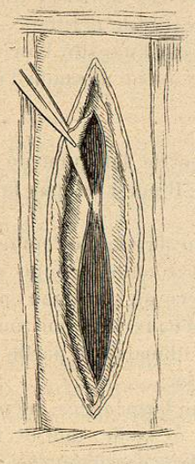

Fig. 1022. — Incision sur le bord externe du droit. Ouverture de la gaine du muscle (Ricard et Launay).

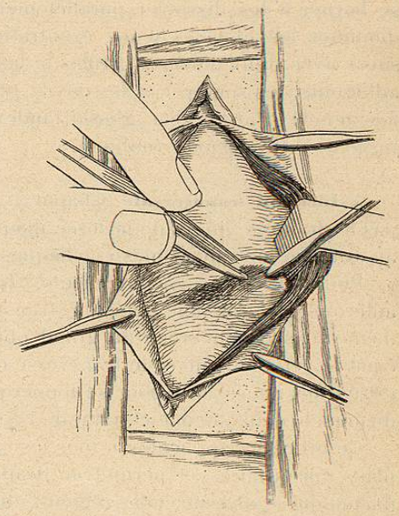

Fig. 1023. — Incision sur le bord externe du droit. Le muscle est réfléchi en dedans. On pince, soulève et incise le feuillet profond de la gaine (Ricard et Launay).

le pus bombe sous le muscle droit. Nous la décrirons cependant. Sur le milieu de la distance ombilico-épineuse, faire une incision verti-

[1] Jalaguier. *Presse médic.*, 1897, t. I, p. 53.