ventre la collerette cutanée et les anses adhérentes. Protéger minutieusement la cavité péritonéale avec des compresses.

c. **Exploration** des anses adhérentes. Reconnaître les branches afférente et efférente qui correspondent à l'anus contre nature. Détacher prudemment les anses voisines qui peuvent leur adhérer et pratiquer alors suivant les cas :

1° *L'entérorraphie latérale.* — Si l'anus est étroit et simple. Pour cela, après coprostase de ses deux branches, détacher prudemment l'anse adhérente de la collerette cutanée, aviver les bords de l'orifice et les réunir de façon à rétrécir le moins possible le calibre intestinal.

2° *L'entérectomie.* — Si l'anus est large ou compliqué. Coprostasier ou écraser les deux branches de l'anse altérée. Les sectionner et réunir les deux bouts par l'un des procédés d'entérosynthèse étudiés page 844. Pratiquer de préférence une entéro-anastomose latérale, si les branches sont d'égal diamètre, et une entéro-anastomose par implantation terminale, du bout rétréci dans le bout dilaté, si ce diamètre est trop inégal (Quénu).

3° *L'exclusion de l'intestin.* — Si l'anus est complexe, pourvu de fistules, ou de trajets ou d'adhérences qui rendent l'entérectomie impossible. En ce cas, on peut se contenter d'une entéro-anastomose simple, abouchant la branche afférente dans la branche efférente. Mais il vaut beaucoup mieux pratiquer l'exclusion vraie uni ou bilatérale de l'anse altérée, comme nous l'avons décrite au chapitre précédente.

XI. — APPENDICITE. APPENDICECTOMIE

§ 1. — Intervention dans l'appendicite a chaud

Pour nombre de chirurgiens, elle doit se borner le plus souvent à l'ouverture prudente des abcès péri-appendiculaires, en respectant avec soin les adhérences qui circonscrivent le foyer; l'on évitera d'intéresser la grande cavité péritonéale et l'on n'enlèvera l'appendice que s'il se présente dans la plaie.

Pour d'autres, au contraire, il faut toujours et à tout prix enlever l'appendice, dût-on pour cela rompre les adhérences protectrices et passer par la cavité péritonéale, car un péritoine bien drainé ne s'infecte jamais (Poirier).

La première de ces opinions nous semble généralement plus prudente. Il conviendra donc d'adopter une voie qui permette à la fois d'éviter le grand péritoine et d'assurer un bon drainage de l'abcès. Règle générale, il faudra inciser là où pointe l'abcès. Mais ce siège peut être très variable, et c'est ainsi qu'on pourra être conduit à inciser dans le pli de l'aine, dans le flanc, dans la région de l'hypochondre, sur la ligne médiane, dans la fosse iliaque gauche, etc.

On peut cependant distinguer trois localisations principales : abcès antérieurs, postérieurs et inférieurs ou pelviens, auxquelles répondent trois voies pareilles : antérieure, postérieure et inférieure.

I. Voie antérieure. — Elle comprend quatre incisions : 1° l'incision médiane, 2° l'incision sur le bord externe du droit; 3° l'incision iliaque; 4° l'incision transversale.

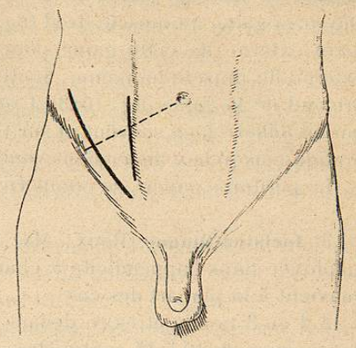

Fig. 1021. — Incision verticale de Jalaguier. Incision oblique de Roux.

1° **Incision médiane.** — Indiquée seulement lorsque la ou les collections siègent loin de la fosse iliaque et près de la ligne médiane.

2° **Incision sur le bord externe du droit** (Kammerer, Battle, Lennander-Jalaguier[1]). — Rarement employée dans l'appendicite à chaud, sauf lorsque

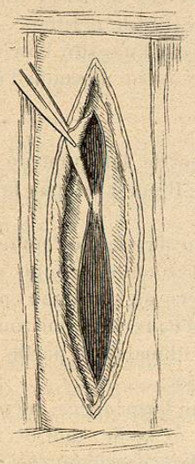

Fig. 1022. — Incision sur le bord externe du droit. Ouverture de la gaine du muscle (Ricard et Launay).

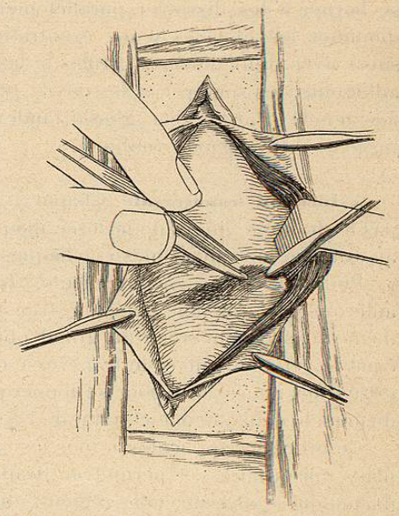

Fig. 1023. — Incision sur le bord externe du droit. Le muscle est réfléchi en dedans. On pince, soulève et incise le feuillet profond de la gaine (Ricard et Launay).

le pus bombe sous le muscle droit. Nous la décrirons cependant. Sur le milieu de la distance ombilico-épineuse, faire une incision verti-

[1] Jalaguier. *Presse médic.*, 1897, t. I, p. 53.

cale de 8 à 12 centimètres, parallèle au bord externe du muscle droit et en dedans de lui (fig. 1021). Couper la peau, l'aponévrose du grand oblique. Ouvrir la gaine du muscle droit (fig. 1022). Décoller et récliner en dehors la lèvre externe de cette gaine pour dégager et récliner en dedans le bord externe du muscle lui-même. Soulever avec une ou deux pinces le feuillet profond de la gaine (fig. 1023). L'ouvrir prudemment ainsi que le péritoine qui lui adhère bien souvent et sur l'index protecteur, agrandir l'orifice ainsi pratiqué jusqu'aux dimensions voulues.

Le péritoine ouvert, se comporter comme nous le dirons plus bas.

3° **Incision iliaque** (Roux[1], Mac Burney[2]). — C'est de beaucoup la plus employée dans l'appendicite à chaud et pour nombre de chirurgiens, elle convient à la plupart des cas.

A 2 ou 3 centimètres en dedans de l'épine iliaque antéro-inférieure, faire une incision de 10 à 15 centimètres, parallèle à l'arcade de Fallope, ayant son milieu en face de l'épine iliaque (fig. 1021). Couper la peau, le tissu cellulaire, l'aponévrose du grand oblique. Arrivé sur le petit oblique et le transverse, on peut ou bien les sectionner suivant l'axe de la plaie (Roux), ou bien se borner à les dissocier parallèlement à leurs fibres (Mac Burney) pour diminuer les chances d'une éventration possible. Les muscles traversés, saisir avec deux pinces à griffes le fascia péritonéal et le péritoine souvent adhérents, les soulever et les ouvrir prudemment car l'intestin leur est parfois accolé. Par l'orifice, glisser l'index gauche et sur lui agrandir l'incision jusqu'aux dimensions voulues.

4° **Incision transversale** (Chaput[3]). — L'incision de Jalaguier ne permet pas le drainage direct de la fosse iliaque. Celle de Roux n'est pas favorable au drainage des abcès méso-cœliaques.

Pour obvier à ces inconvénients, Chaput pratique à partir de l'épine iliaque antéro-supérieure une incision transversale, horizontale; coupe dans le même sens l'aponévrose du grand oblique et arrive au péritoine en dissociant le petit oblique et le transverse dont les faisceaux sont horizontaux. Il est parfois nécessaire, pour se donner plus de jour, d'inciser la partie externe du muscle droit sur une étendue de 1 à 2 centimètres.

Ce procédé, applicable à tous les cas, donne un large accès, ménage les plans musculaires et permet un drainage direct et facile, tant de la fosse iliaque que du bassin et des régions situées en dedans du cœcum.

Le péritoine est ouvert. Souvent le pus jaillit. Il suffit alors de déterger doucement le foyer, d'en chercher prudemment les prolongements supérieur, inférieur, postérieur et interne, d'en assurer le drainage large à l'aide de gros tubes associés à des mèches et de tamponner la plaie sans la suturer aucunement, le tout en se gardant de détruire les adhérences protectrices qui limitent le foyer purulent.

[1] Roux, *Rev. médic. de la Suisse romande*, 1890, p. 201 et 289.
[2] Mac Burney, *Annals of Surgery*, 1894, t. XX, p. 38-43.
[3] Chaput, *Presse méd.*, 3 Juin 1905, p. 347.

Ailleurs il faut chercher l'abcès. Écartez les lèvres de votre incision et regardez. S'il existe entre la face antérieure du cæcum et le péritoine pariétal des adhérences qui protègent la grande cavité péritonéale, respectez-les soigneusement. Glissez l'index sous la lèvre externe de l'incision, et décollez le cæcum du plancher iliaque pour passer en arrière de lui. Le pus ne tarde pas à jaillir. Vous agrandirez doucement l'ouverture, épongerez et rechercherez les prolongements possibles en haut vers le rein et le foie, en bas vers le pelvis, pour y glisser un on deux gros drains flanqués de mèches non tassées.

Ailleurs encore, en soulevant la lèvre interne de votre incision, vous verrez que, faute d'adhérences, la grande cavité péritonéale n'est pas close tandis que la collection bombe sur le bord externe du cæcum.

S'il faut agir sans retard, on devra protéger très soigneusement le péritoine en glissant profondément un certain nombre de compresses sous la lèvre interne de la plaie ou bien en suturant la face antérieure du cæcum à cette lèvre interne (Duret). Mieux vaudra refermer l'incision péritonéale, et, la séreuse close, arriver au foyer rétrocæcal par voie sous-péritonéale, en décollant avec le doigt le péritoine de la fosse iliaque. Si l'on peut attendre, on tamponnera simplement le foyer à la gaze et on n'ouvrira l'abcès que le surlendemain après production d'adhérences protectrices.

Dans ces diverses manœuvres, que faut-il faire de l'appendice? L'opinion générale est qu'il convient de l'enlever seulement lorsqu'il se présente dans la plaie et que son ablation est facile. En ce cas, dégagez-le prudemment, liez-le à sa base et sectionnez-le au thermo, sans faire davantage. Mais pour peu que cette ablation semble malaisée, laissez-le et n'insistez pas.

Cependant quelques chirurgiens (Poirier, Brun) sont pour l'extirpation systématique de l'appendice et n'hésitent pas à rompre de parti pris les adhérences préexistantes pour arriver à ce but. Mais ils ont soin d'assurer un très large drainage du péritoine à l'aide de gros tubes perforés portés en haut, en bas et en dedans.

II. **Voie postérieure**. — Elle convient spécialement aux abcès rétrocæcaux, malgré que Grinda ait voulu l'étendre à d'autres cas.

Elle offre deux variantes :

1° **Le procédé de Poirier** dit *a posteriori* qui, en réalité, profite d'une incision iliaque antérieure haute, analogue à celle de Roux, pour sectionner la peau et la couche musculaire, puis décoller le péritoine du plancher iliaque afin d'aborder le foyer par sa face profonde.

2° **Le procédé de Grinda** ou *lombaire*, qui comporte une incision lombo-iliaque parallèle dans sa moitié supérieure au bord externe de la masse sacro-lombaire et dans sa moitié inférieure à la crête iliaque, incision analogue à celles qui servent à découvrir le rein et l'uretère.

Sheldon [1] a décrit récemment un procédé très analogue.

III. **Voie inférieure.** — Elle s'adresse aux abcès pelviens, plongeant dans le Douglas et comprend cinq variétés :

1° **Laparotomie sous-péritonéale.** — Inciser au-dessus de l'arcade de Fallope. Arriver au péritoine et le décoller alors du plancher iliaque en se dirigeant vers la profondeur pour ouvrir la collection par voie sous-séreuse. Mais cette pratique expose à un mauvais drainage et à une éventration ultérieure.

2° **Laparotomie vaginale.** — C'est l'incision du cul-de-sac de Douglas par une colpotomie postérieure (voy. *Colpotomie*) suivie d'un large drainage.

3° **Laparotomie rectale.** — Inaugurée par Gerster, préconisée par Jaboulay [2], Bérard et Patel [3] qui ont publié un ensemble de 44 cas avec 44 guérisons Rivière [4], et Chaput [5]. Elle s'applique seulement aux abcès qui bombent vers le rectum.

Mettre le malade en position gynécologique ou mieux en position périnéale inversée, le bassin très relevé. Déprimer avec une valve la paroi postérieure du rectum et laver soigneusement l'intestin. Inciser au bistouri la paroi rectale sur la saillie de l'abcès, reconnue au doigt. Ouvrir, évacuer l'abcès. Tamponner simplement le rectum, sans drainage.

Pauchet [6] a plus récemment préconisé le drainage abdomino-rectal de parti pris dans toutes les appendicites à tendance pelvienne, mais après laparotomie préalable.

Incision iliaque, protection du péritoine par des compresses isolantes ouverture de l'abcès. Une pince-clamp est glissée dans le Douglas et déprimant le rectum de dedans en dehors, vient saillir par l'anus, coiffée des tuniques rectales. On crève le rectum d'un coup de ciseaux. La pince sort, s'ouvre, saisit un gros drain long de 20 à 30 centimètres, troué seulement à sa partie moyenne, et le ramène dans la plaie iliaque où on le fixe.

4° **Laparotomie prérectale.** — Proposée par Sutton [7], Mauclaire et Delanglade [8].

Malade en position de la taille, le bassin fortement relevé. L'index gauche est introduit dans le rectum, reconnaît la saillie de l'abcès et n'en bouge plus. Incision en fer à cheval, encadrant à un gros travers de doigt la demi-circonférence antérieure de l'anus. Libération du sphincter, que l'on récline en arrière avec une pince à traction, tandis qu'une valve procline la lèvre antérieure. Décollement au doigt du plan de clivage prostato-rectal, sur l'index gauche comme guide, qui empêche de s'égarer trop haut. La poche de l'abcès apparaît noirâtre. On l'ouvre au bistouri. Drainage.

[1] Sheldon. *Annals of Surg.*, sept. 1904, p. 376.
[2] Jaboulay, *Lyon médical*, 29 mai 1898, t. LXXXVIII, p. 143.
[3] Bérard et Patel, *Rev. de gynéc. et de chir. abd.*, octobre 1903, p. 869-910.
[4] Rivière, *Gaz. des hôp.*, 16 février 1904, n° 19, p. 177.
[5] Chaput, *Bull. et Mém. de la Soc. de chir.*, 15 juin 1904, p. 648.
[6] Pauchet, *XVIIe Congrès franç. de chir.*, 19 octobre 1904, p. 553.
[7] Sutton, *Journ. of the Americ. med. Assoc.*, 1898, p. 1438.
[8] Delanglade, *Bull. et Mém. de la Soc. de chir.*, 30 mai 1900, p. 600.

5° **Laparotomie para-sacrée.** — Proposée par Jaboulay (1892), Koch [1] et Rémy [2].

Koch, imitant le procédé de Zuckerkandl pour l'extirpation du rectum, fait une incision allant de la tubérosité iliaque à mi-chemin de l'anus et de l'ischion en longeant le sacrum et le coccyx. Section du grand fessier, des ligaments sacro-sciatiques, des muscles ischio-coccygiens et releveur. Réclinaison du rectum. Ouverture du péritoine et de l'abcès.

Rémy pratique d'abord une laparotomie iliaque ordinaire. Par cette brèche il introduit sa main dans le pelvis, reconnaît le rectum et le coccyx, déprime avec le doigt les parties molles sur l'un des côtés de cet os et sur la saillie du doigt qui les refoule, incise ces parties de dehors en dedans.

§ 2. — Intervention dans les péritonites appendiculaires

Le foyer appendiculaire largement ouvert par l'incision de Roux, de Jalaguier ou de Chaput, l'appendice extirpé, il faut s'attacher à drainer le péritoine infecté. Pour ce faire, on n'hésitera pas à pratiquer les contre-ouvertures qui semblent nécessaires : une large sur la ligne médiane qui peut suffire en quelques cas, une dans la fosse iliaque gauche et une au point déclive du petit bassin, en utilisant la voie vaginale chez la femme et la voie rectale ou pré-rectale ou para sacrée chez l'homme.

Glisser deux ou trois gros tubes bien perforés qui draineront tous les recoins du péritoine. On soignera particulièrement le drainage de la région appendiculaire et par l'incision iliaque droite, on disposera quatre tubes : l'un ascendant vers la région sous-hépatique, un autre descendant vers le pelvis, un troisième gagnant la ligne médiane au milieu des anses grêles, un quatrième au contact du moignon appendiculaire lui-même.

Les plaies seront laissées béantes, car toute suture contrarierait le drainage et serait fort dangereuse.

§ 3. — Intervention dans l'appendicite a froid

a. **Incision de la paroi.** — Ce sera celle de Kammerer-Jalaguier par la gaine du droit ou celle de Roux-Mac Burney avec dissociation des muscles larges que l'on évitera de sectionner, ou celle de Chaput, qui donnerait plus de jour.

[1] Koch. *Münch. med. Woch.* 1899, n° 1.
[2] Remy, *XVe Congr. franç. de chir.*, 1902, p. 427.

b. **Recherche et résection de l'appendice.** — Le péritoine ouvert et protégé par des compresses isolantes, découvrir le cæcum, marcher jusqu'à l'implantation du vermium en suivant la bandelette longitudinale antérieure du côlon. Si l'appendice est libre, il est facile de le cueillir et de l'attirer hors du ventre sur un lit de compresses. Si l'appendice est adhérent, il faut le libérer prudemment sans le rompre, après avoir isolé le champ opératoire à l'aide de nouvelles compresses. Si l'appendice est absolument enfoui et que sa libération soit malaisée, il faut recourir à l'*appendicectomie sous-séreuse* de Poncet, qu'Isaacs[1] a récemment préconisée à nouveau. D'un trait de bistouri embrassant sa base, on sectionne les tuniques séreuse et musculaire externe du vermium, en respectant avec soin la couche musculaire profonde et la muqueuse. On saisit la tranche séro-musculaire avec une pince, on la rebrousse et par une véritable décortication, on extrait facilement l'appendice de sa gaine.

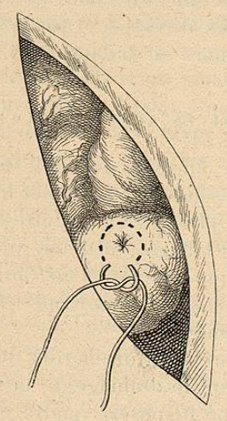

Fig. 1024. — Enfouissement du moignon sur un fil en bourse (Ricard et Launay).

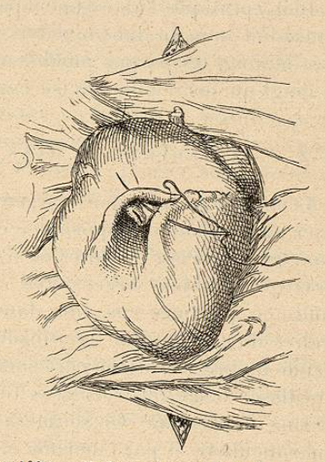

Fig. 1025. — Enfouissement du moignon par un surjet séro-séreux (Ricard et Launay).

Le vermium libéré par l'une ou l'autre de ces manœuvres, on le tend. A sa base, on transfixe le méso-appendice avec un fil que l'on noue d'abord autour du méso pour étreindre l'artère appendiculaire, puis autour du vermium.

Au-dessous de cette ligature, on sectionne l'organe ; on touche soigneusement la tranche au thermo et on l'enfouit à l'aide d'une suture en bourse (fig. 1024), ou de quelques points à la Lembert qui ramènent sur le moignon deux replis de cæcum (fig. 1025).

Seelig[2] se contente d'une ligature simple de l'appendice, avec cautérisation soignée du moignon.

[1] Isaacs, *Medic. Record*, 15 avril 1905.
[2] Seelig. *Annales of Surg.*, nov. 1904, p. 710.

D'autres, comme Chaput, coprostasient le cæcum avec une grande pince courbe, coupent l'appendice juste au ras du cæcum, et ferment le petit orifice par un surjet total puis un ou deux surjets séro-séreux.

c. **Fermeture de la paroi.** — Après hémostase, toilette soignée du foyer, et drainage s'il y a lieu, on reconstitue soigneusement la paroi abdominale pour éviter toute éventration.

Si l'on a pratiqué l'incision de Roux, on suture par étages le péritoine et le fascia, le transverse et le petit oblique, l'aponévrose du grand oblique, la peau.

Si l'on a pratiqué le procédé de Mac Burney ou celui de Chaput, on rapproche par un surjet les bords du petit oblique et du transverse préalablement dissociés, et on termine par la suture de l'aponévrose du grand oblique et de la peau.

Si l'on a pratiqué l'incision de Jalaguier. on ferme d'abord par un surjet le péritoine et le feuillet postérieur de la gaine du droit. On laisse revenir à sa place le muscle jusque-là récliné en dedans ; on fixe son bord externe dans l'angle externe de la gaine à l'aide de quelques points. On reconstitue par-dessus lui le feuillet antérieur de la gaine, l'aponévrose du grand oblique et on suture la peau.

XII. — APPENDICOSTOMIE

C'est la fixation de l'appendice à la paroi abdominale, avec ouverture consécutive pour drainer le cæcum et le gros intestin. Elle a été prônée par Weir, Willy Meyer et Lilienthal[1] dans la dysenterie et la colite ulcéreuse, plus récemment par Segond[2] dans l'occlusion provoquée par une tumeur du gros intestin.

Une incision latérale droite (celle de Roux, de Mac Burney ou de Jalaguier) permet d'arriver sur le cæcum, de saisir l'appendice, de l'attirer hors du ventre. La base du vermium est fixée par des points non perforants au péritoine pariétal. La plaie est refermée méthodiquement par des sutures étagées. L'extrémité libre et extériorisée de l'appendice est ouverte immédiatement ou le lendemain. Un drain est, par sa lumière, introduit jusque dans le cæcum pour vider, drainer ou irriguer le gros intestin.

XIII. — OCCLUSION INTESTINALE

L'occlusion intestinale est presque toujours spontanée, d'autres fois elle succède à une opération qui a porté sur les organes abdomino-pelviens. Il ne sera question que de l'occlusion spontanée et de sa forme aiguë, la forme chronique, généralement due à des sténoses fibreuses ou à des cancers, ne comportant pas

[1] W. Meyer, Lilienthal, *Trans. of the New-York Surg. Soc.*, 28 octobre 1903.
[2] Segond, *Bull. et Mém. de la Soc. de chir.*, 16 novembre 1904.