abandonnant daus l'abdomen, ou bien on les amène au dehors pour établir un anus contre nature.

C. *Lorsqu'on n'est pas sûr de la vitalité de l'intestin*, — après la désinvagination par exemple, — on fait également la résection totale suivie de réunion et d'abandon, si on ne peut l'amener à l'extérieur ; dans le cas contraire, on le fixe d'abord au dehors et l'on ouvre simplement une anse ; on se comporte plus tard suivant que l'intestin reprendra vie ou qu'il est envahi par la gangrène.

D. Enfin, *lorsque la partie affectée d'occlusion est absolument irréductible* (invagination, volvulus, nœuds), on n'a d'autre parti à prendre que la résection totale.

4e *temps :* **Toilette de l'intestin et de la cavité péritonéale ; réduction de l'intestin.** — Quand les manœuvres diverses qui ont pour but le traitement direct de la lésion ont été terminées, on lave et absterge doucement les intestins, on en fait autant pour le péritoine, et toujours avec de l'eau chaude et des compresses humides et chaudes. Puis on tente de réduire dans l'abdomen la masse intestinale. Si les parois de l'abdomen ont été distendues par des grossesses ou des maladies antérieures, si l'intestin est affaissé on y arrive assez facilement, surtout en ayant soin d'élever les deux lèvres de la plaie abdominale avec de fortes pinces érignes, « comme pour ensacher » l'intestin. Si celui-ci est gonflé de gaz, si les parois abdominales sont rigides et quasi rétractées, qu'on se garde bien de toute violence, sous peine de produire à chaque instant des lézardes et des ruptures intestinales : le mieux est encore d'évacuer l'intestin par une taille ou par une grosse ponction ; puis, à l'instar de Kümmell, de Jalaguier et d'autres chirurgiens, d'envelopper la masse intestinale avec une grande compresse aseptique, d'engager le pourtour de cette compresse sous les lèvres de la plaie abdominale et de refouler le tout dans l'abdomen jusqu'à ce qu'on puisse rapprocher suffisamment les bords de la plaie pour en pratiquer la suture.

5e *temps :* **Fermeture de l'abdomen.** — Elle est complète ou incomplète, selon qu'on a pu abandonner l'intestin ou qu'on a été obligé de placer des drains ou un anus contre nature à la partie inférieure de la plaie. Si l'on a fait la réduction par le procédé de la compresse, comme nous venons de l'indiquer, on retire cette compresse avant de serrer les derniers points de suture profonds. La suture elle-même ne présente rien de particulier.

Les soins consécutifs consistent en injections sous-cutanées de sérum, d'éther et de caféine, en lavements excitants, etc. Le malade sera d'autre part réchauffé par tous les moyens.

XIV. — HERNIES

A. — *Cure radicale des hernies libres*[1].

Définition. — La cure radicale consiste en la suppression complète de l'orifice ou du trajet qui a donné passage à une hernie. Les trois conditions principales sont : l'*extirpation du sac*, le *nivellement de l'infundibulum péritoneal* et l'*occlusion solide par la suture de l'orifice ou du trajet herniaire ;* la résection systématique de l'épiploon est un auxiliaire très important.

Indications générales. — « La cure radicale, nous dit Lucas-Championnière, est indiquée de règle entre six ans et quarante ans. Il ne faut alors rejeter l'opération qu'en cas de cachexie, ou chez les individus présentant des hernies si petites qu'elles n'apportent aucune gêne ou que l'opération serait impraticable, ou surtout chez les sujets dont les parois sont détestables, dont les hernies sont multiples et chez lesquels assurément l'opération n'aurait aucune chance de succès. *Ces réserves faites, il faut opérer toutes les hernies.* » Après quarante ans, les résultats thérapeutiques deviennent en général moins satisfaisants ; enfin chez les vieillards, l'opération ne doit être tentée qu'exceptionnellement.

Les malades doivent toujours être bien purgés avant l'opération.

I. — HERNIE INGUINALE

§ 1. — Hernies inguinales simples

Les procédés décrits jusqu'à ce jour sont tellement nombreux que nous ne pouvons les rapporter tous ici. Nous étudierons seulement en détail les plus usités, nous bornant pour les autres à une très courte mention

1. Cure radicale de la hernie inguinale chez l'adulte.

1° **Procédé de Lucas-Championnière.** — Faire une incision oblique de haut en bas suivant la direction du canal inguinal, le cordon servant de point de repère ainsi que l'orifice externe du canal inguinal ; cette incision doit remonter *très haut* sur la paroi abdominale, au-dessus du niveau de l'orifice inguinal interne. Fendre avec des ciseaux le canal inguinal *à peu près dans toute sa hauteur*, ce qui est d'autant plus facile que ce canal est, chez les hernieux, plus court que chez les autres sujets ; cette section se fait entre deux longues pinces dentées (fig. 1027) qu'on a introduites suivant l'axe du canal et qui comprend toute l'épaisseur de la paroi au-devant du cordon.

Rechercher le sac dans le cordon ou sur la partie latérale du cordon, au moyen d'incisions longitudinales. Le sac une fois trouvé, le dégager par des incisions transversales, prudemment et toujours en voyant ce que l'on fait. L'ouvrir près de l'orifice herniaire, ainsi que l'anneau musculo-fibreux qu'il traverse ; réséquer l'épiploon sous une chaîne de ligatures perdues, réduire son moignon ainsi que l'intestin, et séparer le sac de toutes les parties fibreuses environnantes à l'aide de ciseaux fins et mousses. Tout en disséquant avec les ciseaux sa partie supérieure, exercer sur lui des *tractions* qui permettent de remonter jusque dans le ventre et de pousser la dissection *bien au-dessus du collet du sac* jusqu'à l'apparition de la graisse molle sous-péritonéale.

[1] Cf. Lucas-Championnière, *Cure radicale des hernies*, Paris, 1892. — Eug. Rochard, *Les hernies*, Paris, Doin, 1903.

Repérer avec des pinces hémostatiques les lèvres du sac, et procéder à la dissection minutieuse de toute sa partie inférieure.

Le pédicule du sac étant bien formé et le sac isolé de toutes autres parts, l'attirer à soi, passer à travers son pédicule, le plus haut possible, au moyen d'une aiguille mousse à chas mobile, un double fil de catgut, entre-croiser les deux chefs, lier fortement chaque moitié du pédicule en faisant trois nœuds, sectionner les fils, puis exciser le sac au-dessous de la ligature et refouler son moignon avec le doigt dans la cavité abdominale au plus profond de la plaie.

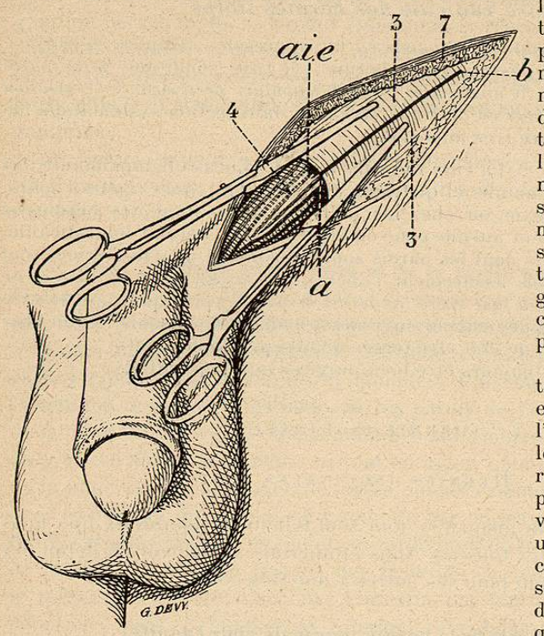

Fig. 1027. — Cure radicale de la hernie inguinale (Rochard). Incision cutanée.

ab, incision de l'aponévrose du grand oblique entre deux pinces de Kocher. 4, cordon spermatique.

Restaurer la paroi antérieure du canal inguinal en faisant chevaucher l'une sur l'autre les deux lèvres qui ont été déjà répérées par les longues pinces dentées. Ce chevauchement s'obtient par une série de points de catgut en U, les anses faisant passer une lèvre par-dessous l'autre sur laquelle sont triplement nouées les extrémités libres de chaque fil. Renforcer la suture par une série de points entrecoupés au-dessus et au-dessous des points en U (fig. 1029). Ces sutures ne doivent pas être *trop serrées*, sans quoi elles coupent les tissus et surtout entravent leur nutrition.

Enfin, suturer la peau au crin de Florence après avoir placé un drain à la partie inférieure de la plaie. Pansement compressif.

2° Procédé de Bassini[1]. — Très employé aujourd'hui, il vise particulièrement la restauration des deux parois du trajet inguinal dans toute leur étendue.

Après une longue incision de la peau, diviser l'aponévrose du grand oblique sur toute l'étendue du trajet inguinal jusqu'au-dessus de l'anneau inguinal interne, et détacher de quelques centimètres les deux lambeaux ainsi formés. Ouvrir le sac et le séparer complètement du cordon spermatique, qui, isolé complètement à son tour, est tiré en haut et en dedans sur

[1] Bassini, *Langenbeck's Arch.*, 1890, vol. XL, p. 429.

une lanière de gaze ou un écarteur par la main d'un aide. Réduire le contenu herniaire, fermer le sac par quelques points de suture, tordre son pédicule, le lier au niveau de l'orifice inguinal interne et l'exciser au-dessous de la ligature (fig. 1028).

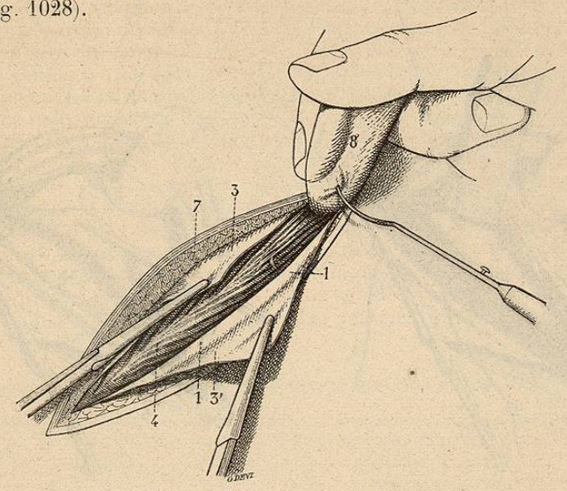

Fig. 1028. — Ligature du sac (Rochard).

1, arcade de Fallope. — 2, petit oblique. — 3, 3', aponévrose du grand oblique sectionnée entre deux pinces. 8, sac relevé et traversé par l'aiguille.

On peut, au lieu de couper les chefs du fil qui a servi à lier le sac, les passer de dedans en dehors avec une aiguille à travers toute la paroi abdominale, peau exceptée, en les faisant ressortir le plus haut possible dans l'angle externe de la plaie. On les noue sur l'aponévrose du grand oblique et on relève ainsi le moignon du sac en détruisant tout infundibulum qui pourrait servir d'amorce à une récidive (manœuvre de Barker).

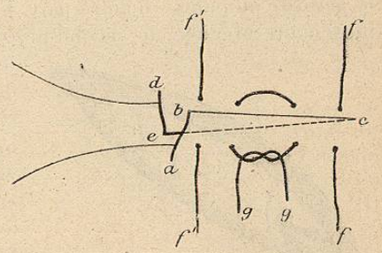

Fig 1029.

Chevauchement de la moitié inférieure de la paroi antérieure du canal *abc* sur l'autre moitié *dec* ; *gg*, point en U ; *f'f'f'*, points entrecoupés latéraux.

Reconnaître le ligament de Poupart, le mettre bien à découvert et libérer son insertion pubienne en enlevant tout tissu cellulo-graisseux avec la pince et les ciseaux.

Dégager les parties sous-jacentes à l'aponévrose du grand oblique, c'est-à-dire le bord externe du muscle droit et la triple couche formée par le muscle oblique interne, le muscle transverse et le fascia de Cooper (*tendon conjoint* des Anglais, *aponévrose du transverse* des Français). Faire tendre vers le dehors par un aide, au moyen de petites pinces-érignes, le feuillet postérieur (lèvre postérieure) du ligament de Poupart, et procéder à la

suture ; les points entrecoupés sont préférables au surjet et la soie au catgut. Certains emploient même des fils d'argent. Le premier fil traverse d'une part l'insertion pubienne de la lèvre postérieure du ligament crural, ainsi que

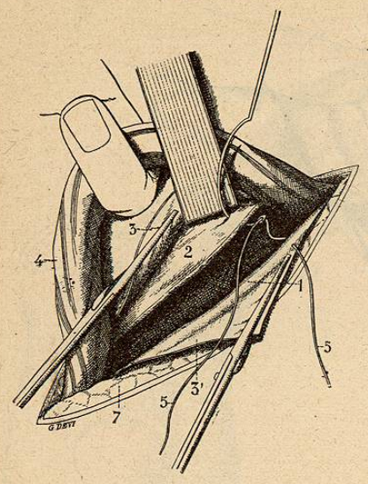

Fig. 1030. — Procédé de Bassini (Rochard).

L'aiguille traverse le petit oblique 2, qu'elle va unir à l'arcade de Fallope 1, à l'aide du fil 5.

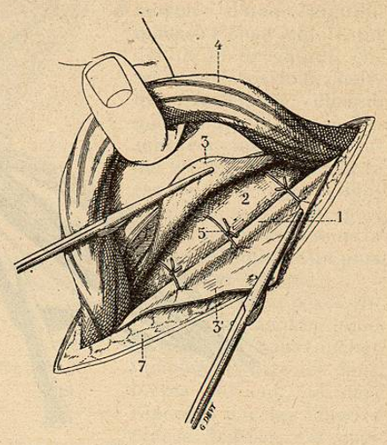

Fig. 1031. — Cure radicale de la hernie inguinale.

Réfection de la paroi profonde par des points 5, accolant le petit oblique, 2, et le tendon conjoint à l'arcade de Fallope, 1 (Rochard).

le périoste du pubis ; d'autre part, le muscle droit et la triple couche fibro-musculaire précitée, le second fil est placé de même plus en dehors, puis les autres à la suite, sur une longueur de 6 à 7 centimètres de telle sorte que la paroi musculaire de l'abdomen est unie dans toute la longueur avec la lèvre postérieure du ligament crural (fig. 1030 et 1031). Il faut de six à huit points. On les noue de dedans en dehors, quand tous les fils ont été placés, en ne laissant à l'angle externe que l'ouverture suffisante pour le passage du cordon spermatique.

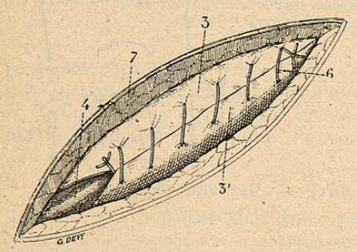

Fig. 1032. — Cure radicale de la hernie inguinale.

Réfection de la paroi superficielle par suture des deux lèvres 33', de l'aponévrose du grand oblique ; 4, cordon (Rochard).

La paroi postérieure du trajet inguinal une fois restaurée, coucher le cordon au-devant de la ligne de réunion, et réunir par-dessus le cordon les deux lambeaux de l'aponévrose du grand oblique par une série de points entrecoupés (fig. 1032) en laissant un orifice inguinal externe pour la sortie du cordon. Enfin, réunir la peau sans drainage. Pansement compressif.

3° **Procédé de Berger**[1]. — Applicable surtout aux hernies interstitielles ou aux herniés directes avec relâchement prononcé de la paroi.

Les premiers temps sont calqués sur le Bassini. Le sac isolé, lié et coupé, Berger en relève le moignon le plus haut possible, en passant les deux chefs du fil à travers la paroi, suivant le faire de Barker exposé à la page précédente. La paroi postérieure du canal est restaurée à la Bassini par la suture très soignée du tendon conjoint à la face profonde de l'arcade de Fallope. Le cordon est remis à sa place. La paroi antérieure du canal est alors reconstituée par chevauchement des deux lèvres de l'aponévrose du grand oblique, à l'aide des points en U de Lucas-Championnière. Mais lorsqu'il faut particulièrement renforcer la paroi, Berger découvre la gaine du muscle droit correspondant, incise son feuillet antérieur, le dissèque et le renverse en bas et en dehors vers l'arcade crurale à laquelle il le suture. Par quelques points, il abaisse et fixe le muscle droit lui-même le plus bas possible. Il suture alors la lèvre externe de l'aponévrose du grand oblique à la lèvre interne de la gaine du droit et rabat enfin la lèvre interne de l'aponévrose du grand oblique vers l'arcade de Fallope, où il la fixe. Les divers plans fibreux de la région se recouvrent ainsi par chevauchement réciproque à la façon des pans d'un vêtement croisé, ce qui augmente singulièrement la solidité de la paroi.

4° **Autres procédés.** — Nous les indiquons seulement d'un mot.

a. ***Traitement du sac.*** — Mac Ewen et Fergusson[2] le pelotonnent au lieu de le couper, à l'aide d'un fil qui le plisse en accordéon et le transforme en une sorte de bouchon placé au-dessus de l'orifice inguinal profond.

Duplay et Cazin[3] le nouent sur lui-même un certain nombre de fois, avec ou sans fente préalable. J.-L. Faure[4] le fend en deux valves, le noue une première fois et se sert de ses lambeaux pour suturer la paroi en lacet de bottine.

Mais ces nœuds tiennent mal.

b. ***Traitement du cordon.*** — Bassini et Berger le couchent entre la paroi postérieure restaurée par la suture des petit oblique et transverse à l'arcade de Fallope et la paroi antérieure du canal.

Postemski[5] le place sous la peau, en avant de l'aponévrose du grand oblique. Fergusson[6] et Halsted, dans son premier procédé, résèquent d'abord toutes les grosses veines du cordon qui pour eux jouent un rôle dans la production de la hernie, puis placent également le cordon sous la peau.

Mugnaï, Jonnesco, Broca, Villar[7], Bégouin[8] et Halsted[9], dans son deuxième procédé, l'enfouissent au contraire dans le tissu cellulaire sous-péritonéal, en suturant au-devant de lui les petit oblique et transverse à l'arcade de Fallope. Cette manière de faire, plus simple, permet de reconstituer toute la paroi en un seul bloc et de détruire ainsi le trajet inguinal. Nous l'avons dès longtemps adoptée.

Frank, Nélaton et Ombredanne[10] déplacent le cordon en dedans, sous la lèvre

[1] Berger, *Rev. de chir.*, 1902, vol. XXV, p. 8.
[2] Fergusson, *Annals of Surgery*, 1895, vol. XXI, p. 547.
[3] Duplay et Cazin, *Sem. médic.*, 1806, p. 453.
[4] J.-L. Faure, *Presse médic.*, 26 janvier 1898, p. 49.
[5] Postemski, cité par Bégouin.
[6] Fergusson, *Annals of Surgery*, 1895, vol. XXI, p. 547.
[7] Villar (de Bordeaux), *XIe Congr. fr. de chir.*, 1897.
[8] Bégouin, *XVe Congr. fr. de chir.*, 1902, p. 688.
[9] Halsted, cité par Rochard.
[10] Nélaton et Ombredanne, *Presse médicale*, 1897, t. II, p. 50.

interne du trajet inguinal, lui creusent d'un coup de pince-gouge un passage dans le bord supérieur du pubis et reconstituent la paroi en deux plans, en supprimant aussi le trajet inguinal.

Comme l'a montré Rochard[1], il faut être très sobre de manœuvres sur le cordon pour éviter les atrophies testiculaires consécutives que l'on observe parfois. On devra donc se garder de tiraillements, d'isolement ou de dissection trop prolongés.

c. ***Restauration de la paroi.*** — 1er Groupe. — *Procédés qui respectent la paroi antérieure.* — Czerny et Kocher n'incisent pas la paroi antérieure. Le premier isole le sac, le coupe au-dessous d'une ligature et se contente de suturer les piliers de l'orifice externe. Le second isole le sac ; pratique, en haut et en dehors sur l'aponévrose du grand oblique, une boutonnière par laquelle il introduit de haut en bas et de dehors en dedans une pince qui vient saisir et entraîner le sac qu'il rebrousse en haut à travers la boutonnière aponévrotique. Un point fixe le sac en cette place à l'aponévrose ; un autre réunit les piliers.

Poullet[2] respecte aussi la paroi antérieure. Il isole sans l'ouvrir le collet du sac, l'oblitère en le traversant cinq à six fois avec un long fil d'acier, rebrousse le sac à la façon de Barker au moyen des deux chefs de ce fil qu'il fait sortir de dedans en dehors et de bas en haut à travers la paroi, enfin toujours avec les chefs du même fil suture les piliers.

Estor[3] (de Montpellier), sans inciser la paroi antérieure, isole, lie et coupe le sac puis restaure la région à l'aide de deux fils d'argent qui embrassent en X à la fois les piliers externes et les couches profondes de la paroi et les ramènent en masse vers l'arcade de Fallope, laissant juste un passage pour le cordon.

2e Groupe. — *Procédés qui restaurent seulement la paroi antérieure.* — Le type en est fourni par la technique de L. Championnière qui sectionne cette paroi et la restaure en superposant ses deux lèvres qu'il fait chevaucher à la façon des pans d'un gilet croisé.

3e Groupe. — *Procédés qui restaurent les deux parois antérieure et postérieure.* — A côté de la technique classique de Bassini, se placent quelques procédés analogues. Nous citerons seulement celui de Fergusson qui restaure d'abord le fascia transversalis à l'aide de « points à inversion » qui en ramassent et en tassent les fibres, puis refait les parois postérieure et antérieure à l'aide de « points de matelassier », rejetant le cordon sous la peau.

4e Groupe. — *Procédés autoplastiques.* — Poullet, Kraske et Schwartz empruntent aux parties fibropériostiques qui recouvrent le pubis ou au muscle droit antérieur un lambeau qu'ils rabattent et suturent à l'arcade.

5e Groupe. — *Procédés hétéroplastiques.* — Trendelenburg, Thiriar et Phelps interposent dans la cicatrice, les deux premiers des plaques d'os décalcifié, le dernier une sorte de treillage métallique de renforcement (voy. *Laparectomie* p. 835).

d. ***Matériel de suture.*** — 1er Groupe. — *Fils perdus résorbables.* — C'est le catgut, employé par la majorité des auteurs.

2e Groupe. — *Fils perdus non résorbables.* — C'est la soie recommandée par Bassini, le crin de Florence vanté par Wassilief, le fil d'argent employé par Durante, Estor, Phelps ou le fil d'acier usité par Poullet.

[1] Rochard. *Presse médicale*, 1903, t. II, p. 823.
[2] Poullet, *XVe Congr. fr. de chir.*, 1902, p. 678.
[3] Estor (de Montpellier), *Sem. médic.*, 1903, p. 69.

3e Groupe. — *Fils enlevables.* — Villar, Monod et Vanverts, rejetant le cordon dans la profondeur, réunissent en masse au-devant de lui les diverses couches de la paroi à l'aide de crins que l'on enlève en temps normal.

Civel (de Brest) refait les deux étages de la paroi au moyen de crins passés en 8 de chiffre, dont la boucle profonde embrasse et restaure la paroi profonde, dont la bouche superficielle rapproche les lèvres de la paroi superficielle et celles de la peau.

Gauthier[1] (de Luxeuil) refait chacun des deux plans, superficiel et profond, à l'aide d'un point en chaînette semblable à celui de la machine à coudre, formé de deux fils : un grand fil passé en anses en U, dont les boucles sont arrêtées par un petit fil qui les traverse et vient par ses extrémités se nouer avec le grand, sur des rouleaux de gaze.

Duplay et Cazin, Jonnesco[2] suturent aussi par étages à l'aide de fils en U qui sortent à travers la peau de chaque côté de l'incision et sont noués sur des rouleaux de gaze.

4e Groupe. — *Procédés sans fils.* — Poullet[3] remplace les fils par une longue languette empruntée au tendon du muscle droit antérieur de la cuisse. Une première incision parallèle à l'arcade, sur l'orifice externe, permet d'isoler le sac ; et le collet est transpercé par un fil métallique dont les extrémités traversent la peau, amovible par conséquent. Une deuxième incision verticale sur le bord interne du muscle droit antérieur permet d'emprunter à ce muscle une longue languette large de 1 centimètre que l'on coupe à mi-cuisse et que l'on ramène dans la première plaie en la faisant passer sous les téguments en pont et sous le couturier. Avec une grosse aiguille, on fait passer cette lanière en lacet dans les deux piliers et on la fixe dans le muscle grand droit avec un fil métallique amovible.

Plus simplement encore, J.-L. Faure, comme nous l'avons vu, et lorsque le sac est assez long pour cela, fend ce sac en deux lanières, qu'il noue d'abord, puis passe en lacet dans les lèvres à rapprocher. Dans certains cas, on peut avec une des lanières refaire la paroi profonde, et avec la seconde, la paroi superficielle.

2° Cure radicale de la hernie inguinale chez l'enfant.

Chez l'enfant, la hernie est congénitale, oblique externe : la paroi postérieure non éraillée est presque toujours solide, et n'exige aucune restauration.

On se contentera donc d'inciser l'aponévrose du grand oblique, d'isoler, de lier et de réséquer le sac le plus haut possible, d'en remonter le moignon à la Barker et de refaire la paroi antérieure en suturant soigneusement les lèvres de l'aponévrose soit bord à bord, soit après chevauchement.

3° Cure radicale de la hernie inguinale chez la femme.

La technique en est calquée sur celle que l'on emploie chez l'homme. Mais elle est plus simple, car ici le ligament rond remplace le cordon spermatique et n'exige pas les mêmes ménagements. On peut donc, si son isolement paraît difficile, le réséquer simplement et fermer complètement le trajet inguinal avec ses deux orifices.

[1] Gauthier (de Luxeuil), *Bull. et Mém. de la Soc. de chir.*, 18 mars 1899.
[2] Jonnesco, *Centr. f. chir.*, 1897, n° 82.
Poullet, *Xe Congr. fr. de chir.*, 1896.

§ 2. — Hernies inguinales complexes

Ce sont les hernies irréductibles, comprenant deux variétés essentielles : hernies à sac complet avec adhérences simples secondaires ; hernies à sac incomplet avec adhérences complexes par glissement ou bascule du gros intestin.

1° Hernies à sac complet, adhérentes simples.

Le sac offre ses rapports normaux, mais l'épiploon ou l'intestin, le premier surtout, adhèrent à sa face interne sur une étendue variable.

Il faut en ce cas, après ouverture prudente et large du sac, libérer ces adhérences.

L'épiploon sera détaché par tractions douces ou bien réséqué en amont des adhérences et de l'orifice inguinal profond, après écrasement ou pose d'une ligature en chaîne (voy. p. 75).

L'intestin sera décollé prudemment en évitant de léser son revêtement péritonéal. Si cela est impossible, on réséquera autour de la zone adhérente un fragment de sac en forme de collerette que l'on retournera et dont on suturera les bords afin de répéritoniser toute sa surface (Tuffier).

2° Hernies à sac incomplet. Hernies du gros intestin[1].

Ce sont les hernies du cæcum à droite, du côlon pelvien à gauche, descendus dans le trajet inguinal par glissement ou par bascule. Le sac est ici fort rudimentaire ; il n'existe sous forme d'un repli séreux qu'à la partie supérieure et antérieure de la hernie, près du collet, et c'est là qu'il faudra l'ouvrir. Partout ailleurs c'est l'intestin lui-même dépourvu de séreuse, qui est au contact des

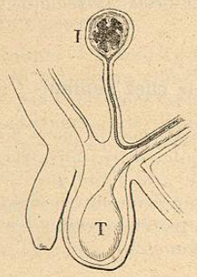

Fig. 1033. — Situation normale du côlon iliaque I, et de son méso (Savariaud).

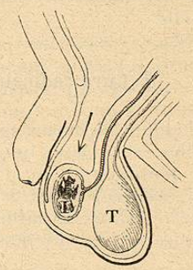

Fig. 1034. — Hernie par glissement du côlon iliaque, montrant le dédoublement du méso-côlon (Savariaud).

parois inguino-scrotales, uni à ces parois par des nappes de tissu cellulaire où rampent ses vaisseaux nourriciers.

La cure radicale de ces hernies est fort malaisée.

Julliard et Courtin ont proposé et pratiqué purement et simplement la résection de l'anse adhérente. Cette conduite est excessive et dangereuse.

[1] Cf. Morestin, *XIIIe Congr. intern. de méd.*, Paris, 1900. — Savariaud, *XIVe Congr. fr. de chir.*, 1901, p. 577. — Gross, *Arch. prov. de chir.*, juin 1905, n° 6, p. 341.

Jaboulay a fait remarquer que les hernies cæcales se produisaient par bascule du cæcum qui glisse d'abord dans les bourses puis se renverse en avant et en haut. Pour réduire ces hernies, après ouverture du sac rudimentaire au niveau du collet, il faudrait faire suivre au cæcum un chemin inverse, le refouler en bas et en arrière, puis le faire remonter dans l'abdomen et fermer la paroi.

Mais on peut admettre aussi que la disposition particulière de ces hernies est due à ce que l'intestin, côlon ascendant ou pelvien, a fini par dédoubler son méso dont les deux lames se sont écartées, renversées en dehors et par leur face profonde celluleuse, sont venues adhérer aux parois inguino-scrotales (fig. 1033 et 1034).

Dès lors pour réduire ces hernies, il faut, après libération prudente de ces adhérences sur la plus grande étendue possible, tirer sur l'intestin par l'abdomen (Morestin), ou le refouler profondément (Savariaud). Ce faisant, le sac se retourne, les lames du méso s'accolent de nouveau par leur face profonde ; le méso se reconstitue et il suffit de le restaurer par des points en U qui en empêchent un dédoublement nouveau.

C'est sur ce principe que sont fondés les procédés de Morestin et Savariaud.

a. **Procédé de Morestin.** — Applicable spécialement aux hernies de l'S iliaque.

Placer le malade en position déclive. Par une première incision inguinale, ouvrir le trajet inguinal, puis le sac en haut et en avant. Libérer l'intestin le plus possible par voie de décollement, en cherchant un plan de clivage et en ménageant les vaisseaux coliques qui doivent rester adhérents au sac.

Par une deuxième incision franchement abdominale (incision de Roux ou de Jalaguier), ouvrir le ventre, saisir l'anse herniée et l'attirer fortement en haut. On voit le sac se retourner ; ses parois, préalablement décollées, s'adossent par leur face cruentée et le méso se reconstitue. On en fixe les deux feuillets en place par un grand nombre de sutures à la soie fine disposées dans les espaces avasculaires. Puis, pour plus de sûreté, on suture la base de ce méso à la partie la plus reculée de la fosse iliaque; on fixe, si cela est utile, l'intestin à l'aide d'une colopexie. On referme le ventre et on restaure le trajet inguinal.

b. **Procédé de Savariaud.** — Applicable spécialement aux hernies du cæcum et du côlon ascendant. Morestin procède par tractions de bas en haut, Savariaud par refoulement dans le même sens ; le résultat est le même.

Ouvrir le sac en haut et en avant, au niveau du collet, car c'est là qu'il existe et qu'on risquera moins de léser l'intestin et ses vaisseaux.

Avec le doigt muni d'une compresse, chercher à séparer des parois inguino-scrotales l'ensemble formé par le cordon et la hernie, puis essayer d'isoler la hernie du cordon. Si cela est impossible, sacrifier le testicule. Débrider la région inguinale et pousser très loin, jusque dans la fosse iliaque, le décollement du sac, de l'intestin et de ses vaisseaux. Fermer l'ouverture du sac par quelques points séparés. Refouler alors le fond du sac avec le doigt ou avec une pince-longuette pour le retourner et adosser ses faces cruentées. Restaurer la brèche inguinale.

Il serait prudent, à l'image de Morestin, de fixer ce retournement et cet adossement à l'aide de quelques points en capiton.

II. — HERNIE CRURALE

La cure radicale de la hernie crurale peut se pratiquer par deux voies : l'une, la plus employée, est la voie crurale, l'autre est la voie inguinale. Toutes deux comptent un grand nombre de procédés ; nous en décrirons les principaux et résumerons seulement les autres.