g. *Suture des lèvres de la paroi antérieure du canal inguinal.*
h. *Hémostase. Suture de la peau sans drainage.*

III. — HERNIES OMBILICALES

L'application des principes ordinaires de la cure radicale des hernies est ici sans valeur. La ligature haute du sac est impossible parce que ce sac adhère intimement à l'orifice herniaire au niveau du collet. D'autre part la simple suture de l'orifice, même avivé, ne donne aucun résultat, car cet orifice est toujours large et à bords minces.

Mieux vaut donc supprimer franchement toute la région herniaire et réséquer d'emblée l'ombilic en masse. Ainsi on évite la dissection toujours pénible du sac, la libération de son contenu et on transforme la brèche en plaie de laparotomie ordinaire, facile à fermer en plusieurs plans (Condamin).

L'omphalectomie totale, primitive, s'impose donc aujourd'hui le plus souvent comme procédé de choix.

1. **Procédé de Condamin**[1]. — (Omphalectomie totale primitive).

a. Incision préombilicale uni ou bilatérale, commençant verticale et médiane à 3 centimètres au-dessus du pédicule de la hernie, pour contourner celui-ci et regagner au-dessous la ligne médiane. Couper la peau, l'aponévrose. Sur la ligne médiane, au-dessus et au-dessous de la hernie, ouvrir carrément le ventre comme dans une laparotomie. Sur les côtés, ouvrir la gaine des droits et compléter la section de la paroi aux ciseaux, sur l'index gauche glissé comme protecteur par les orifices déjà créés en haut et en bas sur la ligne blanche.

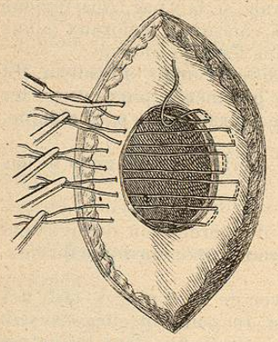

Fig. 1038. — Cure de la hernie ombilicale (Savariaud). Chevauchement des bords de l'anneau à l'aide des points en V (d'après Ricard et Launay).

b. Le sac se trouve ainsi ouvert d'emblée au delà de son collet, et l'on voit l'épiploon et l'intestin s'engager dans la hernie. S'il y a simplement de l'épiploon, on le sectionne en amont, sans prendre la peine de le libérer. S'il y a de l'intestin, on essaye de le dégager par de douces tractions, ou bien on fend prudemment le sac de dedans en dehors, sous le contrôle de la vue et on complète la libération de l'intestin.

c. L'ombilic est ainsi réséqué en masse et l'on se trouve en présence d'une plaie de laparotomie habituelle.

On complète si cela est nécessaire l'ouverture de la gaine des droits sur toute la hauteur de la plaie. Aux deux extrémités de l'incision, on passe deux gros fils suspenseurs qui, tirés par un aide, soulèvent et rapprochent les lèvres de l'incision.

[1] Condamin, *Arch. prov. de chir.*, 1891, p. 193 et 1893, p. 325.

On réunit alors ces lèvres soit par une suture en masse, soit par une des nombreuses sutures à étages que l'on emploie dans la laparotomie ordinaire.

2° **Procédé de Le Dentu**[1]. — (Omphalectomie partielle secondaire). Le Dentu

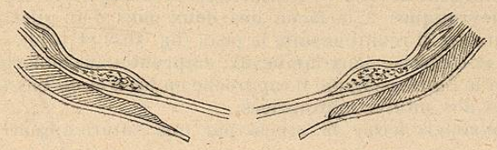

Fig. 1039. — Cure de la hernie ombilicale (Sapiejko). Dédoublement des parois.

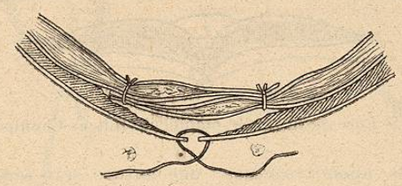

Fig. 1040. — Cure de la hernie ombilicale (Sapiejko). Imbrication et suture des deux lèvres musculo-aponévrotiques. Réunion des lèvres cutanées.

ouvre le sac sur la ligne médiane, libère son contenu de dehors en dedans, dissèque le sac jusqu'au collet, résèque le pourtour fibreux de l'anneau om-

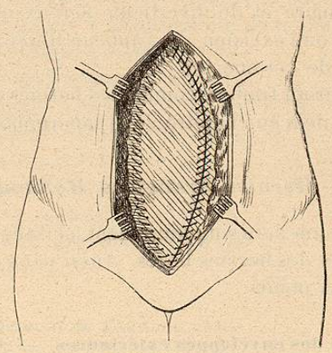

Fig. 1041. — Cure de la hernie ombilicale par croisement et superposition des parois (Sapiejko).

bilical, excise la paroi fibro-musculaire sous forme d'un losange et restaure la paroi à l'aide d'un surjet péritonéo-musculo-aponévrotique. Il suture ensuite la peau.

3° **Autres procédés**. — *a.* Lawson Tait et Sanger au lieu de réséquer l'anneau ombilical, le dédoublent en deux lambeaux fibro-péritonéal et fibro-cutané qu'ils adossent aussi largement que possible.

[1] Le Dentu, in Brodier, th. de Paris, 1892-1893, n° 225.

b. Savariaud[1], et Mayo[2], après avivement de l'anneau, en font chevaucher les bords à l'aide de fils en U disposés sur deux rangs régulièrement alternés (fig. 1038).

c. Sapiejko[3] (voy. *laparoplastie* p. 836) dissèque la peau de chacune des lèvres sur une largeur de 10 à 15 centimètres. Il croise alors les deux feuillets péritonéo-aponévrotiques à la façon des deux pans d'un gilet double et les fixe par des sutures. Il réunit ensuite la peau (fig. 1039 et 1040),

d. Dauriac[4] entrecroise deux lambeaux, empruntés aux muscles droits, qu'il dispose en X sur la ligne médiane. Il rapproche en haut et en bas le bord interne des muscles par des sutures appropriées.

e. L. Championnière ferme la brèche par une suture à quatre étages avec

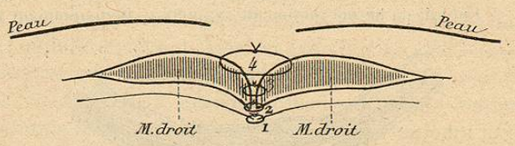

Fig. 1042. — Cure de la hernie ombilicale (Lucas-Championnière).

inversion des bords aponévrotiques ; une suture séro-séreuse, trois sutures fibro-musculaires superposées, une suture cutanée (fig. 1042).

IV. — HERNIES DE LA LIGNE BLANCHE. ÉVENTRATIONS

Les petites hernies épigastriques seront traitées simplement par la libération du lipome herniaire et du diverticule séreux qui y est parfois contenu, par l'avivement ou l'excision de l'anneau fibreux, enfin par la suture soigneuse des bords de cet anneau.

Les éventrations seront traitées comme les hernies ombilicales ou suivant la technique indiquée déjà au chapitre de la laparoplastie (voy. p. 836).

B. — *Hernies étranglées. Kélotomie.*

L'étude de la kélotomie sera singulièrement facilitée par ce que nous avons dit plus haut de la cure des hernies libres. Aussi nous contenterons-nous de résumer les principaux points.

1er *temps* : **Incision des enveloppes extérieures**. — Analogue à celle de la cure radicale ; oblique en haut et en dehors pour la hernie inguinale, verticale ou transversale pour la hernie crurale, elliptique pour la hernie ombilicale (fig. 1043, 1044 et 1045).

Ces enveloppes extérieures sont en ce cas souvent épaissies, œdématiées. Il faut, parfois dans les hernies crurales, traverser des couches cellulo-

[1] Savariaud, *XIVe Congr. fr. de chir.*, 1901, p. 579.
[2] Mayo, *Journ. of the Amer. Med. Assoc.*, 25 juillet 1903.
[3] Saprijko, *Rev. de chir.*, 1900, t. XXI, p. 241.
[4] Dauriac, *th. de Paris*, 1896, n° 168.

fibreuses multiples et même une cavité aréolaire irrégulière, sorte d'hygroma, remplie d'un liquide séreux incolore ou citrin, qu'il ne faut pas confondre avec le sac.

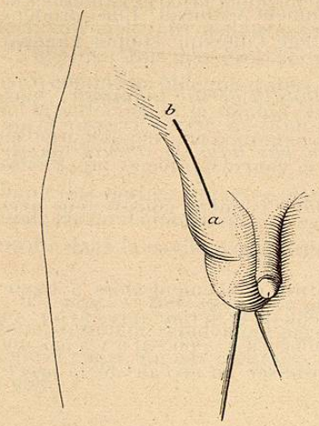

Fig. 1043. — Kélotomie inguinale.

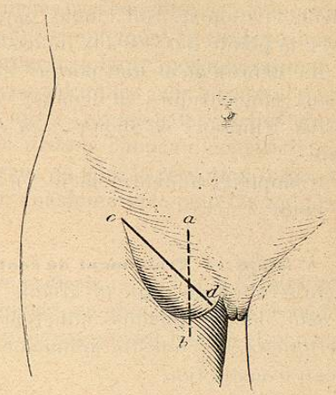

Fig. 1044. — Kélotomie crurale.
ab, incision verticale. — *cd*, incision oblique.

2e *temps*. — **Incision du sac.** — Reconnaître le sac à sa forme, à sa rénitence, à son aspect rougeâtre, à la possibilité de le pincer indépendamment de son contenu. Règle générale, l'aspect, lorsqu'on l'a ouvert, est caractéristique et ne prête pas au doute ; si on hésite, c'est qu'on ne l'a pas encore ouvert. Pincer le sac et seulement le sac ; l'ouvrir avec précaution, en dédolant pour ne pas blesser son contenu. Evacuer le liquide, étaler le contenu du sac et le déterger rapidement avec une compresse ou des antiseptiques chauds.

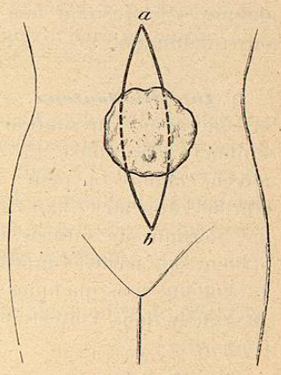

Fig. 1045.
Kélotomie ombilicale.
ab, tirée de l'incision elliptique.

3e *temps*. — **Débridement de l'anneau constricteur.** — Vérifier d'abord l'état de l'intestin, afin de s'abstenir de débrider l'anneau, si cet intestin est manifestement gangrené et si les forces du malade ne permettent pas de pratiquer l'entérectomie.

Ou plus souvent, débrider l'anneau constricteur. Pour ce faire, tendre légèrement le contenu du sac, intestin et épiploon pour dégager le collet. Glisser doucement l'index, pulpe en dessus, ongle en dessous contre l'intestin, jusqu'au delà de l'anneau contricteur que ce doigt franchit patiemment puis dilate ou divulse. Si le doigt ne

peut pénétrer, introduire d'abord une pince hémostatique fermée que l'on ouvre ensuite pour forcer sur l'anneau et livrer passage au doigt. Sur le doigt enfin introduit, conduire à plat un bistouri boutonné ou ordinaire que l'on redresse ensuite pour sectionner prudemment l'anneau. Plus prudemment, et toujours sur l'index guide qui protège l'intestin, couper l'anneau avec la pointe des ciseaux mousses.

Le débridement doit porter : *en dehors dans la hernie inguinale*, (vaisseaux épigastriques en dedans) ; *en dedans dans la hernie crurale* (vaisseaux fémoraux en dehors), *en haut ou en bas dans la hernie ombilicale*.

Compléter le débridement, en faisant éclater l'anneau constricteur avec le doigt.

4e *temps*. — **Traitement du contenu**. — Attirer doucement alors à l'extérieur — c'est une règle invariable, — le contenu de la hernie après avoir, s'il le faut, décollé quelques adhérences, et vérifier s'il y a ou s'il n'y a pas une perforation de l'intestin imminente ou déjà réalisée au niveau de la précédente constriction.

a. ***Intestin sain***. — Si aucune perforation n'existe ou n'est à craindre (intégrité de toutes les tuniques intestinales), réséquer au-dessous d'une chaîne de ligatures perdues la partie du grand épiploon qui peut être présente, faire la toilette de l'intestin et du moignon épiploïque avec de l'eau stérilisée chaude, puis réduire dans la cavité péritonéale le moignon épiploïque et, en second lieu, l'intestin qu'on accompagne jusque derrière la paroi abdominale.

b. ***Intestin douteux***. — Un lavage à l'eau très chaude ramène quelquefois une bonne circulation avec teinte rouge vif dans une anse dont la vie semblait compromise. En ce cas, réduire l'intestin comme plus haut. Si ce moyen échoue, on peut : ou bien laisser l'intestin en place après avoir débridé l'anneau et fixé l'anse douteuse au niveau de l'orifice herniaire par une couronne de sutures, quitte à intervenir plus tard, suivant sa destinée. ou bien, si la partie compromise ou suspecte n'est pas trop étendue, l'inciser et l'enfouir sous quelques points de Lembert et, si elle est plus étendue, l'invaginer dans l'intestin sain avoisinant, à l'aide de points séro-séreux (Guinard).

c. ***Intestin gangréné***. — Si le sphacèle est limité à une ou deux perforations, on peut comme plus haut enfouir ou invaginer la partie malade. S'il existe une section herniaire des tuniques intestinales, à l'exception de la séreuse, et si l'invagination est impossible, on pourra ou bien pratiquer l'entérectomie, ou bien suturer l'anse au pourtour de l'orifice herniaire.

Enfin si l'intestin est manifestement gangréné, si l'état du malade est

déjà compromis, *ne jamais faire de débridement interne de l'anneau constricteur*, — c'est une règle absolue, afin de ne pas décoller les adhérences salutaires qui ont pu s'établir entre l'intestin et le collet du sac ou afin de ne pas sectionner la paroi même de l'intestin au-dessus de la zone d'élimination. Mais, suivant les circonstances ou les préférences personnelles, se comporter de l'une des trois manières suivantes : traiter simplement le contenu herniaire comme un phlegmon stercoral, se borner à sa large incision, escomptant la perfection et la solidité des adhérences naturelles ; ou bien renforcer ces dernières par une couronne de sutures, après l'excision des parties gangrenées ; ou encore *débrider de dehors en dedans* l'anneau constricteur, libérer les parties engagées dans cet anneau, en faire la résection large et réunir les bouts intestinaux avec un bouton anastomotique pour les réduire ensuite dans la cavité péritonéale.

5e *temps*. — **Réfection de la paroi et cure radicale**. — Si l'on a réduit l'intestin, terminer rapidement par la cure radicale, en choisissant un procédé facile et court. En cas contraire, laisser la plaie largement béante et panser à plat.

XV. — OMENTOPEXIE. ÉPIPLOOPEXIE[1]

(Opération de Talma.)

Conçue par Talma (d'Utrecht), exécutée d'abord par Van der Meulen (1889) et Lens (1891), cette opération consiste à fixer le grand épiploon à la paroi abdominale pour créer une voie de dérivation à la circulation portale en cas de cirrhose, et combattre d'une part l'ascite, d'autre part et surtout les hématémèses d'origine portale (Vidal de Périgueux).

1° Procédé de Morison[2]. — Il consiste simplement à ouvrir le ventre par une laparotomie verticale médiane, ou oblique sous-costale de préférence, à évacuer l'ascite, à attirer le grand épiploon et à le fixer à la face interne du péritoine pariétal antérieur sur les limites de la région ombilicale. L'incision abdominale est fermée incomplètement avec drainage temporaire ou beaucoup plus prudemment suturée de bout en bout sans drainage.

2° Procédé de Schiassi[3]. — Cet auteur fixe l'épiploon entre le péritoine pariétal et les autres couches de la paroi.

a. **Incision de la paroi**. — Elle est en forme de ⊢, branche verticale longue de 15 à 20 centimètres sur le prolongement de la ligne mamelonnaire

[1] Cf. Alexandre, *thèse de Paris*, 1903. Monprofit, *XVIIe Congr. franç. de chir.*, octobre 1904, p. 24, et discuss. du rapport.

[2] Morison, *Brit. med. Journ.*, 19 sept. 1896 et *The Lancet*, 27 mai 1899.

[3] Schiassi, *Sem. médic.*, 1901, p. 145.

droite, à partir du rebord costal, branche horizontale perpendiculaire se détachant du tiers supérieur de la précédente. On sectionne ainsi peau, fascia et muscles, mais sans ouvrir la séreuse.

b. **Ouverture de la cavité abdominale.** — On pratique au bistouri une boutonnière à la séreuse ; on laisse écouler le liquide. On sépare par clivage les

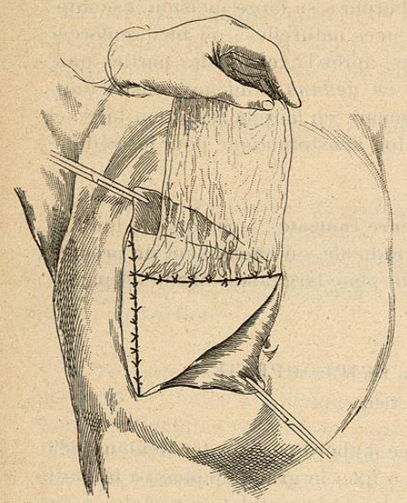

Fig. 1046. — Omentopexie (Schiassi).

Après incision en ⊢ des parois abdominales, l'épiploon est attiré, fixé aux lèvres du péritoine pariétal. Il va être rabattu et couché entre la séreuse et la couche cutanéo-musculaire.

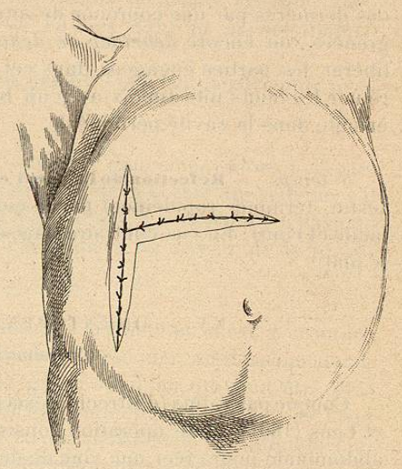

Fig. 1047. — Omentopexie (Schiassi). Sutures terminales.

deux lambeaux triangulaires cutanéo-musculaires de la séreuse, puis on ouvre largement celle-ci suivant les lignes d'incision des téguments.

c. **Extériorisation du grand épiploon.** — On attire l'épiploon dans la plaie transversale. On l'y fixe par des points séparés, n'intéressant pas de vaisseaux et on ferme complètement le péritoine.

d. **Fixation du grand épiploon entre les muscles et le péritoine.** — On couche et on étale l'épiploon extériorisé entre les muscles et la séreuse ; on le frotte avec une compresse imbibée de sublimé pour favoriser la formation d'adhérences et on le fixe par quelques points sur sa périphérie (fig. 1046).

e. **Suture des lambeaux musculo-cutanés.** — Par une suture à deux étages, on rapproche d'abord les muscles et leur aponévrose, puis la peau (fig. 1047).

On peut reprocher à ce procédé d'exposer à l'éventration par la section du muscle grand droit.

Dans deux cas nous avons plus simplement, après incision verticale médiane, séparé par clivage la séreuse de la couche fibro-musculaire, sur l'un des côtés de l'incision, afin d'y insinuer l'épiploon extériorisé, puis refermé méthodiquement le ventre par une suture à plusieurs plans.