de la plaie muco-tégumentaire, ou bien, si la muqueuse est trop altérée, l'inciser circulairement en partie saine, en la suturant à mesure aux lèvres cutanées (fig. 1059).

VIII. — PROLAPSUS DU RECTUM[1]

Les méthodes nombreuses dirigées contre le prolapsus rectal peuvent être, avec Delbet, classées en quatre groupes :

1° Les unes visent le rétrécissement artificiel de l'anus et du rectum.
2° D'autres restaurent le périnée et les releveurs ;
3° D'autres suspendent le rectum et le côlon pelvien ;
4° D'autres enfin suppriment l'intestin prolabé.

§ 1. — Rétrécissement artificiel de l'anus et du rectum

1° Cautérisation ignée. — Applicable surtout aux prolapsus muqueux de l'enfant. Sur l'intestin prolabé, pratiquer cinq à six raies de feu longitudinales intéressant toute l'épaisseur de la muqueuse. Réduire la tumeur et maintenir une constipation absolue pendant sept à huit jours.

2° Anorraphie. — Le rétrécissement de l'anus peut être réalisé de deux façons :

a. **Par l'excision cunéiforme de la marge anale**, comprenant la peau, le sphincter et le tissu périrectal ; les lèvres de l'incision sont ensuite suturées en deux plans profond et superficiel (Dieffenbach).

b. **Par la ligature sous-cutanée de l'anus** (Thiersch). — Après réduction du prolapsus on introduit à 1 centimètre et demi en arrière de l'anus, une aiguille courbe chargée d'un solide fil d'argent ; on lui fait faire en deux ou plusieurs reprises le tour de l'anus jusqu'à ce qu'elle ressorte par son point d'entrée. On tend le fil d'argent, on le noue sur l'index introduit dans l'anus on le coupe et on enfouit le nœud sous la peau. Le fil est laissé à demeure le plus longtemps possible.

3° Rectorraphie. — Pratiquée par Lange comme opération isolée, on la combine le plus souvent à la rectopexie (G. Marchant). Nous la décrirons avec cette dernière.

§ 2. — Restauration de l'anus, du périnée et des releveurs

1° Rectopérinéorraphie (Duret-Schwartz). — Le malade est placé en position gynécologique avec un fort coussin sous le sacrum, ou bien en position périnéale inversée (voir prostatectomie). Le rectum est tamponné.

[1] Cf. Lenormant, th. de Paris, 1903.

a. Le prolapsus est fixé, tendu et relevé à l'aide de deux pinces de Museux. Sur la face postérieure du rectum, on circonscrit au bistouri un lambeau elliptique ou triangulaire large de 4 à 6 millimètres, étendu du sommet à la base du prolapsus et comprenant seulement la muqueuse. Celle-ci est disséquée puis réséquée dans l'aire du lambeau et l'hémostase faite avec soin.

On excise alors un lambeau cutané triangulaire à sommet coccygien, à base anale se continuant avec l'extrémité du lambeau muqueux.

Pareilles excisions muqueuse et cutanée sont faites, moins étendues cependant, sur la face antérieure du prolapsus et sur le périnée antérieur.

b. On suture d'abord les pertes de substance de la muqueuse rectale à l'aide d'un surjet profond, puis de points séparés superficiels.

On réunit enfin les brèches périnéales antérieure et postérieure à l'aide de deux étages profond et superficiel.

2° Myorraphie des releveurs (Proust et Duval).

I. — *Chez l'homme*[1].

Malade en position périnéale inversée.

a. Incision prérectale, convexe en avant, réunissant les deux tubérosités ischiatiques et passant à 25 millimètres de l'anus.

Découvrir le raphé ano-bulbaire, sectionner les fibres antérieures du

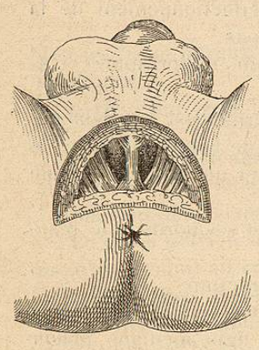

Fig. 1060. — Myorraphie des releveurs. Découverte des releveurs et du muscle recto-urétral (Guibé).

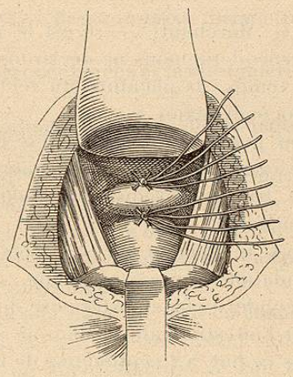

Fig. 1061. — Myorraphie des releveurs. Plissement du rectum (Guibé).

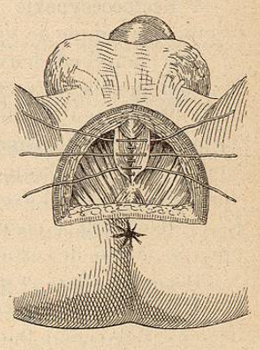

Fig. 1062. — Myorraphie des releveurs. Suture des releveurs (Guibé).

sphincter externe et reconnaître la face inférieure des releveurs. Isoler leurs bords inférieurs sur les côtés et au milieu le muscle recto-uréthral (fig. 1060).

b. Sectionner ce muscle au ras du bulbe, avec le bistouri tenu verticale-

[1] Pour les détails plus précis sur la technique de cette périnéotomie préliminaire, voy. Périnéotomie. Découverte de la prostate, page 1041.

ment. Ouvrir ainsi l'espace décollable prérectal et isoler le rectum jusqu'au Douglas. Si ce cul-de sac descend très bas, s'il y a hédrocèle, c'est-à-dire hernie périnéale, ce qui serait fréquent (Ludlow, G. Marchant) traiter ce cul-de-sac comme un sac herniaire : extirpation après suture ou ligature.

c. Plisser la face antérieure du rectum comme dans la rectopexie postérieure, à l'aide de fils passés dans l'intestin sans le perforer (fig. 1061).

d. Suturer les releveurs en les adossant par leurs faces internes puis en unissant leurs bords (fig. 1062).

e. Suturer les plans superficiels.

II. — ***Chez la femme.***

La technique est pareille. La bandelette rectovaginale sera découverte sur la ligne médiane, sectionnée au ras de la paroi vaginale. L'espace décollable prérectal sera pareillement ouvert, le rectum plissé et les releveurs suturés par leurs faces internes. Mais il sera avantageux de comprendre dans les fils la paroi postérieure du vagin que l'on relèvera en la fixant aux muscles.

L'incision cutanée sera suturée en ligne antéro-postérieure pour augmenter la longueur du périnée.

§ 3. — Fixation du rectum

1° Rectococcypexie (G. Marchant)[1]. — C'est le perfectionnement de la rectopexie simple de Verneuil que nous ne décrirons pas.

Elle comprend deux temps : la plicature du rectum (rectorraphie) et sa fixation au coccyx (rectococcypexie).

a. Malade en position périnéale inversée. Si le périnée est peu relâché, se borner à une incision longitudinale médiane allant de l'anus à la base du coccyx. S'il est flasque, tracer, disséquer et réséquer un lambeau cutané losangique à grand axe médian.

b. Découvrir le coccyx, le dénuder sur ses faces et ses bords et le réséquer au niveau de l'articulation sacro-coccygienne.

Découvrir alors et dénuder la face postérieure du rectum.

c. Plisser et rétrécir l'intestin d'abord dans le sens vertical puis dans le sens transversal. Dans ce but, à 2 centimètres de la ligne médiane, placer 3 étages de fils cheminant dans l'épaisseur des parois rectales sans perforer la muqueuse. Chaque fil entre dans la paroi pendant 5 à 6 millimètres, en ressort pour y rentrer 1 à 2 centimètres plus bas pendant 5 millimètres encore, décrivant ainsi un trajet analogue au point intestinal de Lembert.

Chaque fil est serré et noué. Le rectum se raccourcit, se plisse en accordéon à plis transversaux. On noue alors les uns avec les autres les chefs des nœuds situés au même niveau de chaque côté de la ligne médiane, ce qui produit un pli vertical qui rétrécit le rectum (fig. 1063).

[1] G. Marchant, *Bull. et Mém. de la Soc. de chir.*, 1890, p. 828 et 1900, p. 427.

d. On fixe alors le rectum aux grands ligaments sacro-sciatiques à l'aide de nouveaux fils qui traversent d'une part l'intestin sans le perforer d'autre

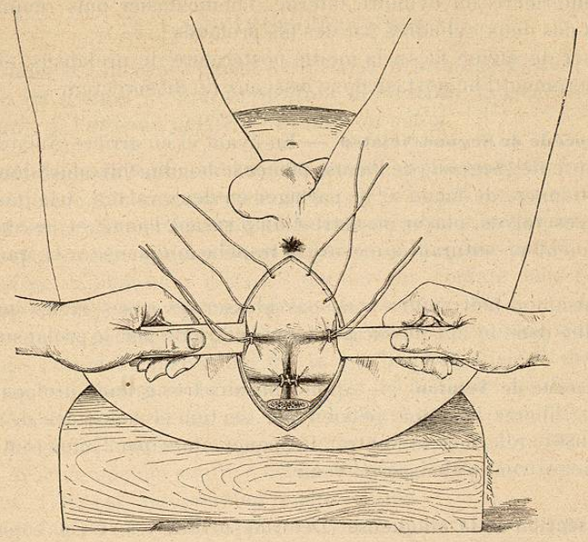

Fig. 1063. — Rectococcypexie (Gérard-Marchant).

part les tissus fibreux précoccygiens et le bord inférieur des ligaments sacro-sciatiques.

e. On ferme enfin la plaie à l'aide de deux étages profond et superficiel.

2° Côlopexie (Jeannel)[1]. — C'est la fixation du côlon pelvien à la paroi abdominale pour suspendre le rectum prolabé. En voici le résumé :

Incision iliaque semblable à celle de la coloproctie de Littre (voir p. 889).

Le côlon pelvien est reconnu et attiré de bas en haut jusqu'à ce que le prolapsus réduit ait complètement disparu.

On fixe alors le côlon à la paroi : 1° soit en faisant un anus iliaque (côlopexostomie de Jeannel); 2° soit en transfixant son méso à l'aide d'une tige rigide suivant le faire de Maydl-Reclus; 3° soit en suturant le côlon lui-même aux lèvres de la plaie par une série de points séro-musculaires.

§ 4. — Résection du prolapsus

1° Résection totale. — Elle comprend trois procédés.

a. **Procédé de Mickulicz.** — Sectionner le cylindre externe dans sa moitié antérieure couche par couche en faisant à mesure l'hémostase de la tranche.

[1] Cf. J. Cabanié, th. de Toulouse, 1897.

Ouvrir, s'il existe, le cul-de-sac péritonéal antérieur, refouler les anses intestinales qui peuvent se présenter et refermer le péritoine. Couper alors la moitié antérieure du cylindre interne, l'hémostasier puis réunir les deux tranches des deux cylindres par des fils profonds.

Exciser de même façon la moitié postérieure du prolapsus, en soignant particulièrement l'hémostase des vaisseaux du mésorectum.

b. **Procédé de Segond-Nélaton.** — En avant et en arrière (Nélaton) ou bien de chaque côté (Segond) de l'anus, pincer le boudin entre deux longs clamps et le sectionner, de façon à le partager en deux valves. A la base de chacune de ces valves, placer un autre clamp rasant l'anus, et les diviser progressivement en suturant à mesure la tranche muqueuse à la tranche cutanée.

Ce faisant il faut veiller à ne pas blesser les anses grêles qui peuvent faire saillie dans le cul-de-sac péritonéal entraîné par le prolapsus.

c. **Procédé de Nélaton.** [1] — Applicable aux très grands prolapsus. Ouvrir le ventre, libérer le côlon pelvien par section et hémotase de son méso (voy. p. 986) ; refermer le ventre. Réséquer alors par l'anus toute la partie d'intestin qui veut s'abaisser et venir.

2° **Résection de la muqueuse** (Delorme-Juvara [2]). — C'est l'opération de Whitehead appliquée aux prolapsus. On résèque toute la muqueuse de l'intestin prolabé ; on suture la tranche de section à la peau pour suspendre l'intestin par sa muqueuse raccourcie.

a. Circonscrire le prolapsus à sa base par une incision circulaire. Décoller circulairement la muqueuse ; découvrir et ménager le sphincter externe. Poursuivre le clivage jusqu'à ce que la muqueuse attirée à la peau semble suffisamment tendue et ait tendance à remonter.

b. Rapprocher et tasser les fibres musculaires de l'intestin prolabé à l'aide de sutures perdues qui plissent transversalement la tunique musculaire sous forme d'un anneau épais que l'on repousse au-dessus du sphincter auquel on le fixe par de nouveaux fils.

c. Le prolapsus est réduit. On fend en quatre le manchon muqueux. On le fixe d'abord par quatre points d'arrêt en U, analogues à ceux du Whitehead afin d'empêcher l'ascension de la muqueuse. On coupe alors circulairement le manchon au ras de la peau et on pratique la suture d'affrontement muco-cutanée.

Le malade est immobilisé, les jambes liées, et constipé pendant dix à douze jours ; il ne se lève qu'au vingt-cinquième jour.

[1] Nélaton, *Bull. et Mém. de la Soc. de chir.*, 1889, p. 747 et 1896, p. 684.
[2] Delorme, Juvara, *Bull. et Mém. de la Soc. de chir.*, 1901, p. 723.

IX. — MALFORMATIONS CONGÉNITALES DE L'ANUS ET DU RECTUM

§ 1. — Imperforations

Nous étudierons successivement : 1° l'*imperforation de l'anus ;* 2° l'*imperforation du rectum ;* 3° l'*imperforation ano-rectale* (absence de l'anus et du rectum) ; 4° l'*absence partielle ou totale du côlon.*

1° Imperforation de l'anus. — Incision simple et proctoplastie (opér. d'Amussat). — Le conduit anal, normalement long de 3 centimètres environ, est simplement fermé à sa partie tout à fait inférieure par une membrane mince, quelquefois papyracée, ou bien il est oblitéré, en majeure partie, par une cloison épaisse et charnue ; dans ce dernier cas comme dans l'autre le sphincter existe, déjà tout fermé et prêt à fonctionner. Un coup de sonde cannelée ou autre, peut suffire pour rompre la mince membrane d'occlusion et permettre l'issue du méconium qui la fait bomber, mais la membrane peut résister, et alors pas de trocart, mais le bistouri ! Le bistouri est même préférable *dans tous les cas*. Avec lui on divise la membrane le plus largement possible ; à peine quelques gouttes de sang ; et, lorsque le méconium s'est évacué, aucune suture n'est nécessaire : la fonction maintient le nouvel anus. Telle est l'intervention la plus simple.

Mais, s'il s'agit d'une cloison plus épaisse, l'incision ne suffit pas, il faut rendre son résultat durable et permanent par l'opération d'Amussat, la proctoplastie. Le nouveau-né étant endormi par quelques bouffées d'éther ou gouttes de chloroforme, puis couché sur le dos, le bassin relevé en l'air à l'extrémité d'une petite table par un aide qui tient en même temps les cuisses fléchies et convenablement écartées, — la région périnéale étant largement désinfectée, — faire *exactement sur la ligne médiane*, couche par couche, une incision longue de 3 centimètres environ, dont le milieu correspond à la dépression, saillie ou telle autre disposition qui indique la place de l'anus ; hémostase au fur et à mesure par quelques pinces de Péan ou simplement par des compresses de gaze ou de coton ; le méconium apparaît dès que l'incision a été poussée à une profondeur de 1 à 2 centimètres. Attendre l'évacuation complète du méconium et, au besoin l'activer soit par des pressions sur l'abdomen, soit par des irrigations d'eau stérilisée tiède, puis nettoyer de nouveau le périnée. Disséquer, s'il le faut, la muqueuse rectale pour l'amener au contact de la section cutanée. Enfin, réunir peau et muqueuse au centre de l'incision, avec de fins crins de Florence, de la soie fine, ou du catgut, de manière à constituer l'anus, et ajou-

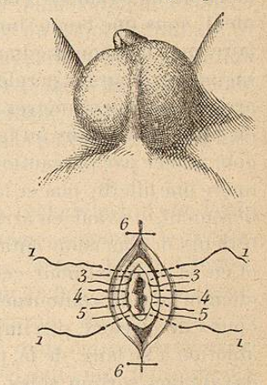

Fig. 1064. — Proctoplastie.
1, points commissuraux muco-cutanés. — 3, 4, 5, points latéraux muco-cutanés. — 6, points d'angle cutanés.