Ouvrir, s'il existe, le cul-de-sac péritonéal antérieur, refouler les anses intestinales qui peuvent se présenter et refermer le péritoine. Couper alors la moitié antérieure du cylindre interne, l'hémostasier puis réunir les deux tranches des deux cylindres par des fils profonds.

Exciser de même façon la moitié postérieure du prolapsus, en soignant particulièrement l'hémostase des vaisseaux du mésorectum.

b. **Procédé de Segond-Nélaton.** — En avant et en arrière (Nélaton) ou bien de chaque côté (Segond) de l'anus, pincer le boudin entre deux longs clamps et le sectionner, de façon à le partager en deux valves. A la base de chacune de ces valves, placer un autre clamp rasant l'anus, et les diviser progressivement en suturant à mesure la tranche muqueuse à la tranche cutanée.

Ce faisant il faut veiller à ne pas blesser les anses grêles qui peuvent faire saillie dans le cul-de-sac péritonéal entraîné par le prolapsus.

c. **Procédé de Nélaton.** [1] — Applicable aux très grands prolapsus. Ouvrir le ventre, libérer le côlon pelvien par section et hémotase de son méso (voy. p. 986) ; refermer le ventre. Réséquer alors par l'anus toute la partie d'intestin qui veut s'abaisser et venir.

2° **Résection de la muqueuse** (Delorme-Juvara [2]). — C'est l'opération de Whitehead appliquée aux prolapsus. On résèque toute la muqueuse de l'intestin prolabé ; on suture la tranche de section à la peau pour suspendre l'intestin par sa muqueuse raccourcie.

a. Circonscrire le prolapsus à sa base par une incision circulaire. Décoller circulairement la muqueuse ; découvrir et ménager le sphincter externe. Poursuivre le clivage jusqu'à ce que la muqueuse attirée à la peau semble suffisamment tendue et ait tendance à remonter.

b. Rapprocher et tasser les fibres musculaires de l'intestin prolabé à l'aide de sutures perdues qui plissent transversalement la tunique musculaire sous forme d'un anneau épais que l'on repousse au-dessus du sphincter auquel on le fixe par de nouveaux fils.

c. Le prolapsus est réduit. On fend en quatre le manchon muqueux. On le fixe d'abord par quatre points d'arrêt en U, analogues à ceux du Whitehead afin d'empêcher l'ascension de la muqueuse. On coupe alors circulairement le manchon au ras de la peau et on pratique la suture d'affrontement muco-cutanée.

Le malade est immobilisé, les jambes liées, et constipé pendant dix à douze jours ; il ne se lève qu'au vingt-cinquième jour.

[1] Nélaton, *Bull. et Mém. de la Soc. de chir.*, 1889, p. 747 et 1896, p. 684.
[2] Delorme, Juvara, *Bull. et Mém. de la Soc. de chir.*, 1901, p. 723.

IX. — MALFORMATIONS CONGÉNITALES DE L'ANUS ET DU RECTUM

§ 1. — Imperforations

Nous étudierons successivement : 1° l'*imperforation de l'anus ;* 2° l'*imperforation du rectum ;* 3° l'*imperforation ano-rectale* (absence de l'anus et du rectum) ; 4° l'*absence partielle ou totale du côlon.*

1° Imperforation de l'anus. — Incision simple et proctoplastie (opér. d'Amussat). — Le conduit anal, normalement long de 3 centimètres environ, est simplement fermé à sa partie tout à fait inférieure par une membrane mince, quelquefois papyracée, ou bien il est oblitéré, en majeure partie, par une cloison épaisse et charnue ; dans ce dernier cas comme dans l'autre le sphincter existe, déjà tout fermé et prêt à fonctionner. Un coup de sonde cannelée ou autre, peut suffire pour rompre la mince membrane d'occlusion et permettre l'issue du méconium qui la fait bomber, mais la membrane peut résister, et alors pas de trocart, mais le bistouri ! Le bistouri est même préférable *dans tous les cas*. Avec lui on divise la membrane le plus largement possible ; à peine quelques gouttes de sang ; et, lorsque le méconium s'est évacué, aucune suture n'est nécessaire : la fonction maintient le nouvel anus. Telle est l'intervention la plus simple.

Mais, s'il s'agit d'une cloison plus épaisse, l'incision ne suffit pas, il faut rendre son résultat durable et permanent par l'opération d'Amussat, la proctoplastie. Le nouveau-né étant endormi par quelques bouffées d'éther ou gouttes de chloroforme, puis couché sur le dos, le bassin relevé en l'air à l'extrémité d'une petite table par un aide qui tient en même temps les cuisses fléchies et convenablement écartées, — la région périnéale étant largement désinfectée, — faire *exactement sur la ligne médiane*, couche par couche, une incision longue de 3 centimètres environ, dont le milieu correspond à la dépression, saillie ou telle autre disposition qui indique la place de l'anus ; hémostase au fur et à mesure par quelques pinces de Péan ou simplement par des compresses de gaze ou de coton ; le méconium apparaît dès que l'incision a été poussée à une profondeur de 1 à 2 centimètres. Attendre l'évacuation complète du méconium et, au besoin l'activer soit par des pressions sur l'abdomen, soit par des irrigations d'eau stérilisée tiède, puis nettoyer de nouveau le périnée. Disséquer, s'il le faut, la muqueuse rectale pour l'amener au contact de la section cutanée. Enfin, réunir peau et muqueuse au centre de l'incision, avec de fins crins de Florence, de la soie fine, ou du catgut, de manière à constituer l'anus, et ajou-

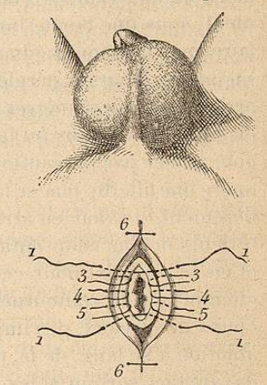

Fig. 1064. — Proctoplastie.
1, points commissuraux muco-cutanés. — 3, 4, 5, points latéraux muco-cutanés. — 6, points d'angle cutanés.

ter un ou deux points à chaque angle de l'incision (fig. 1064). Pansement absorbant. On laisse les points anaux tomber tout seuls ; on enlève les autres vers le dixième jour.

2° Imperforation du rectum. — Proctoplastie d'emblée par la voie périnéale, et proctoplastie par la voie combinée. — Le conduit anal existe avec son appareil sphinctérien ; mais le conduit rectal se termine par une extrémité close, dite *ampoule*, à une hauteur ou, si l'on veut, à une profondeur variable, tantôt dans l'épaisseur du périnée, tantôt dans le péritoine. Il résulte de ce double siège que, pour amener l'ampoule rectale et l'ouvrir à la place normale de l'anus, il faudra fendre seulement le corps du périnée (*méthode ordinaire*) ou faire une vraie laparotomie périnéale (*méthode de Stromeyer*). Il est impossible de savoir d'avance, dans le cas spécial, jusqu'à quelle profondeur on sera obligé de pousser la recherche de l'ampoule ; et c'est pour ce motif qu'on *commence toujours par faire la périnéotomie*, quitte à pénétrer ensuite dans le péritoine si l'on n'a rien vu ni rien trouvé au bout du doigt. Ordinairement, par bonheur, l'ampoule est basse et à portée ; et nous croyons que souvent alors on arrive dans le péritoine sans s'en douter.

Voici la manière générale de préparer et de conduire l'opération qui doit être aussi méthodique que possible :

Premier cas : *On parvient à découvrir l'ampoule et à l'abaisser.* — Le nouveau-né ayant été endormi et installé comme nous l'avons dit précédemment, sous une bonne lumière, après toilette du périnée et du sacro-coccyx, faire une incision médiane qui commence (Lejars) à la fourchette ou à la racine des bourses préalablement relevées par un aide, et qui dépasse, en arrière, de 2 centimètres environ, la pointe du coccyx ; cette incision coupe en son milieu l'anus ou la dépression qui le représente. S'il s'agit d'un garçon, placer par précaution, comme guide, une sonde dans la vessie ; si l'on opère une fillette, placer la sonde dans le vagin. Approfondir peu à peu, régulièrement, d'avant en arrière, à travers le tissu fibro-graisseux, les 3/4 postérieurs de l'incision cutanée, en se tenant *toujours sur la ligne médiane*, et en se repérant pour cela sur la fente vulvaire ou sur le raphé scrotal : chemin faisant, contourner le coccyx avec le bistouri ou l'extirper en quelques coups de ciseaux, peu importe, pourvu qu'on arrive par sa réclinaison ou son ablation à se faire de la place, car on est à l'étroit et on y sera bientôt davantage, surtout si les ischions sont plus ou moins rapprochés entre eux. A partir de ce moment continuer de creuser la tranchée par traits successifs au bistouri, au doigt, à la sonde cannelée, en *se dirigeant vers le sommet et la concavité du sacrum*, où rien n'est à craindre, et *en évitant* toute fouille, toute diérèse en avant où du reste, la sonde nous montre la présence de la vessie ou du vagin. Pendant ce travail d'approche, le plus souvent pénible faute d'espace, étancher la plaie avec soin, et l'explorer de l'œil et du doigt pour reconnaître l'ampoule. Généralement on la trouve à une profondeur de 5 centimètres sous forme d'une poche lisse, arrondie, noirâtre, tendue

ou fluctuante. D'autres fois, pour la trouver, il est nécessaire, toujours en suivant le milieu du sacrum, d'effondrer le péritoine pariétal qui la tapisse soit avec le bout du doigt, soit avec un instrument mousse recourbé.

Dans les deux cas, agrandir largement le pourtour de la brèche par diérèse mousse, libérer l'ampoule sur sa circonférence, puis l'amener doucement avec deux pinces dentées. Dès qu'elle est arrivée à fleur de peau, la diviser entre les deux pinces de traction, la laisser se vider du méconium, l'irriguer à l'eau stérilisée tiède, puis réunir les lèvres de son incision à celles de l'incision cutanée comme nous l'avons déjà indiqué (fig. 1064), et fermer les deux extrémités de cette dernière par une série de points entrecoupés. Pansement absorbant et bandage en T.

Si l'ampoule s'est rompue pendant les manœuvres de libération ou d'abaissement, on lave largement le trajet périnéal pendant qu'on exerce sur l'abdomen une compression convenable. Puis on l'abaisse et on la suture à la peau de l'anus.

2e cas : *On découvre l'ampoule, mais on ne peut l'abaisser.* — Cette éventualité tient à l'étroitesse de la brèche périnéale ou périnéo-péritonéale, à la libération insuffisante de l'ampoule, à ses dimensions trop considérables. Comme la question vitale prime toutes les considérations, il s'agit avant tout et au plus tôt d'évacuer l'ampoule, et comme celle-ci est sous les yeux et sous la main, c'est naturellement sur elle que doit porter directement notre action. En d'autres termes, on agrandit la brèche, on rompt de nouvelles adhérences, et l'on ouvre l'ampoule après l'avoir suffisamment amarrée avec des pinces, en pratiquant la toilette nécessaire du trajet opératoire. Si malgré tout elle reste impossible à abaisser pour servir à la constitution régulière du conduit ano-rectal, on pratique séance tenante la laparotomie abdominale, ou bien on la renvoie jusqu'au lendemain, guère plus tard, après avoir placé provisoirement un gros drain dans le périnée et l'ouverture de l'ampoule. Mais jamais d'anus de Littre !

3e cas : *On ne découvre pas l'ampoule.* — On l'a recherchée, d'une façon régulière, consciencieusement, — « avec *ténacité même*, » comme le recommande Lejars[1] — mais sans toutefois épuiser les forces du petit opéré. Celui-ci n'en reste pas moins voué à la mort si on ne lui fait pas autre chose, si on ne remédie pas de suite à la rétention stercorale. Suivant les errements de la tradition, on établirait un anus iliaque ; mais cette opération est souvent mortelle (2 sur 3), et laisse aux jeunes survivants une infirmité des plus pénibles. Une laparotomie abdominale n'est pas aujourd'hui plus offensive et on peut l'exécuter avec une célérité équivalente. Elle nous permet, en outre, de vérifier l'état de l'ampoule, de la libérer, de l'abaisser à travers le périnée et de la suturer en position normale, sans autre trace qu'une cicatrice abdominale. Nous la considérons, par conséquent, comme la *méthode de choix*, et même comme la seule méthode de proctoplastie, lorsque celle-

[1] Lejars, *Traité de chirurgie d'urgence*, 4e édit., 1904.

ci n'est pas directement possible par la seule voie périnéale selon la règle ordinaire. Nous y revenons du reste un peu plus loin à propos de l'absence du rectum en indiquant le manuel opératoire qui est le même.

Nous savons bien que la côlostomie iliaque, tout en servant d'expédient momentané, nous laisse encore la latitude d'ouvrir ultérieurement l'ampoule rectale au périnée, puis de fermer l'anus iliaque lui-même (cas de Lannelongue, d'Anders, de Péan, de Lejars[1], et de Kirmisson[2]). Mais ces derniers résultats, très utiles à reconnaître, ne sauraient selon nous modifier désormais notre ligne régulière de conduite.

3° **Imperforation ano-rectale : Sigmoïdoproctie périnéale par la voie combinée** (*opération de Macleod-Hadra*). — Dans le cas actuel, l'anus peut être *indiqué* par une petite dépression, une crête, un léger froncis de la peau, et son sphincter existe d'ordinaire. Mais il est presque toujours oblitéré ou plutôt absent dans toute son étendue ou à peu près. Le rectum lui-même manque complètement et sur toute sa hauteur, de telle sorte que l'ampoule terminale du gros intestin se trouve formée par l'S iliaque au niveau du détroit supérieur du bassin ou au-dessus, dans la fosse iliaque gauche.

Aucun signe ne nous permet encore, à l'heure présente, de diagnostiquer cette grave anomalie, du moins avec des probabilités suffisantes, sinon avec assez de certitude, pour diriger notre intervention ; sans quoi nous devrions toujours commencer par la laparotomie abdominale, tandis que nous sommes encore obligés de tâtonner d'abord par le périnée.

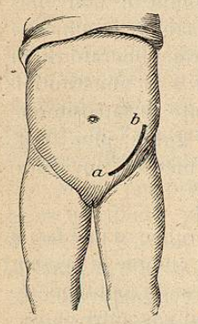

Fig. 1065. — Laparatomie latérale pour sigmoïdostomie périnéale, *ab*, incision.

C'est justement à cette anomalie surtout que convient une opération nouvelle désignée[3] sous le nom de *côloproctie* ou de *sigmoïdoproctie périnéale par la voie combinée*. Elle consiste, lorsqu'on a recherché en vain l'ampoule rectale par le périnée, à ouvrir l'abdomen et à abaisser l'anse oméga à travers le plancher pelvien jusqu'au siège normal de l'anus où on la suture.

Voici le procédé de sigmoïdostomie périnéale à peu près tel que Chalot et nous-même l'avons appliqué, chacun, avec un succès.

La périnéotomie n'ayant donné aucun résultat, après avoir suffisamment relevé le bassin au bord de la table, les jambes maintenues en extension, on fera la laparotomie, non sur la ligne médiane, mais au niveau de la fosse iliaque gauche, parce que c'est de ce côté qu'on trouve *presque toujours* l'ampoule terminale du gros intestin et que l'anus de Littre serait mieux placé si cet anus devenait une absolue nécessité. Nous recommandons spécialement une incision courbe (fig. 1065, *ab*) qui commence à

[1] Lejars, *Bull. et Mém. de la Soc. de chir.*, p. 1163, 21 déc. 1898.
[2] Kermisson, *Bull. et Mém. de la Soc. de chir.*, p. 1174, 28 déc. 1898.
[3] V. Chalot, *Bull. et Mém. de la Société de chirurgie*, 15 avril 1896, p. 318.

un doigt au-dessus de l'épine gauche du pubis et s'élève jusqu'au niveau de l'ombilic, en passant à un doigt en dedans de l'épine iliaque antéro-supérieure gauche. Chemin faisant, on coupera entre ligatures les vaisseaux épigastriques.

Le péritoine ouvert, pendant qu'un aide maintiendra les anses de l'intestin grêle dans la cavité abdominale au moyen d'une compresse de gaze et qu'il écartera la lèvre droite de la plaie, on se portera sur le siège ordinaire de

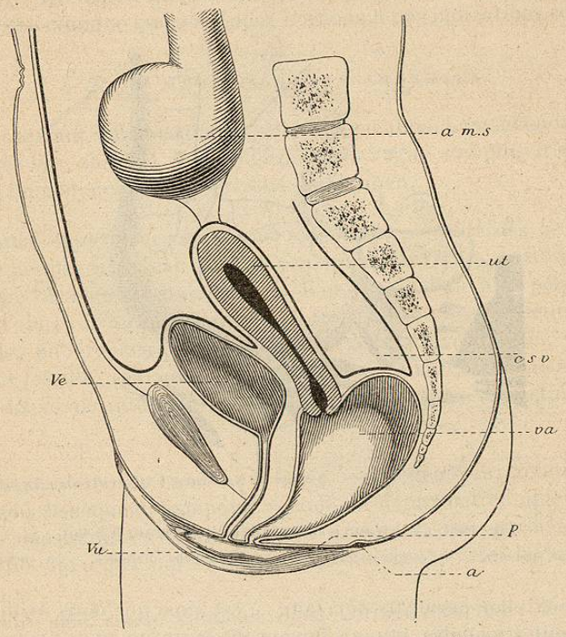

Fig. 1066. — Absence congénitale du rectum (Chalot).

P, périnée. — *a*, anus rudimentaire. — *va*, vagin. — *vu*, vulve. — *ut*, utérus. — *ve*, vessie. — *ams*, ampoule sigmoïde. — *csv*, cul-de-sac séreux sacro-vaginal.

l'anse oméga, et là on trouvera (fig. 1066, 1067) l'extrémité ampullaire du gros intestin, tantôt entièrement libre et flottante, tantôt fixée par un court pédicule cellulo-vasculaire ou une bandelette fibreuse soit à la face postérieure de l'utérus (comme chez nos petites malades), soit sur le flanc gauche du promontoire ou ailleurs dans le voisinage, au-dessus ou au-dessous du détroit supérieur. On la reconnaîtra à sa distension, à son aspect charnu, à ses bandelettes striées longitudinales, à sa continuité avec le reste du côlon. Son identité établie, on la libérera en sectionnant au besoin, son méso entre ligatures, de façon à obtenir une longueur de 6 à 7 centimètres environ, quelquefois davantage, suivant le siège plus ou moins élevé de l'ampoule (c'est la distance normale du promontoire à la pointe du coccyx chez

le nouveau-né) ; or, dans les cas d'atrésie anorectale, comme l'avait déjà fait remarquer Bodenhamer, le bassin est peu développé. Si l'ampoule est remplie de méconium, il faudra d'abord l'évacuer; mais, ce faisant, on évitera de contaminer le péritoine en extériorant momentanément l'ampoule.

Rien de plus simple, maintenant, que de tracer la voie du nouveau rectum. Il suffira de porter l'index droit de haut en bas le long de la concavité du sacrum et de perforer le cul-de-sac séreux qui sépare la cavité pelvienne du

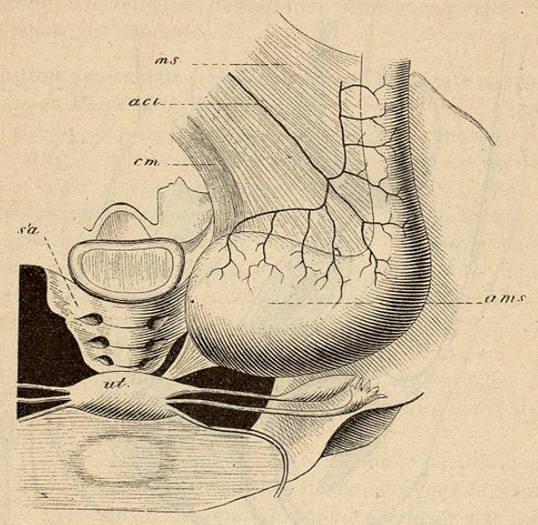

Fig. 1067. — Absence congénitale du rectum (Chalot).
ams, ampoule sigmoïde. — *ut*, utérus. — *aci*, artère colique gauche inférieure. — *ms*, méso-sigmoïde.

sommet de la plaie périnéale déjà faite ; c'est ainsi que nous avons procédé chez nos petites malades, et nous devons déclarer que nous avons réussi en quelques secondes, sans la moindre difficulté.

La perforation peut aussi se faire avec un instrument mousse courbe quelconque (sonde d'homme, pince, décolleur, etc.). L'index gauche passé par la plaie périnéale au-devant du coccyx servira au contrôle.

On abaissera ensuite l'ampoule dans le nouveau trajet, soit au moyen d'une ligature et de l'aiguille de Deschamps, soit avec une longue pince courbe qu'on aura introduite par le périnée.

Il ne restera plus qu'à fermer la plaie abdominale ; puis à coudre le bout intestinal au siège normal de l'anus et à fermer le reste de la plaie périnéale. La figure 1064 nous montre le nouvel anus après l'ablation des points de suture.

4° Absence partielle ou totale du côlon. — Lorsque la périnéotomie est restée sans résultat, qu'on a pratiqué ensuite la laparotomie iliaque

gauche comme ci-dessus, et que, *par exception*, on n'a point trouvé d'ampoule du même côté, on explore la moitié droite du côlon et, au besoin, le reste de l'intestin. Si l'ampoule terminale est alors assez mobilisable par la section de son méso, on l'abouchera de préférence au périnée à la place normale de l'anus ; dans le cas contraire, on n'aura que l'alternative ou de l'ouvrir à la paroi abdominale, ou de procéder à une entéroplastie, par l'emprunt à l'iléon, d'un segment d'intestin assez long pour relier l'ampoule au périnée (Voy. Exclusion de l'intestin, p. 908). Les faits de ces divers genres sont si rares en clinique que nous nous bornons à ces indications sommaires.

§ 2. — Abouchements anormaux[1]

1° Abouchement vulvo-vaginal. — En ce cas, l'abouchement anormal se fait toujours très bas, soit à la partie inférieure du vagin, soit plus fréquemment à la vulve, immédiatement au-dessous de l'hymen.

a. **Fixation et ouverture du rectum au périnée.** — Giraldès se contentait d'inciser le périnée au niveau de la place normale de l'anus, d'attirer le rectum dans la plaie, de l'y fixer et de l'ouvrir. Il créait ainsi un anus périnéal, sans toucher à l'anus vulvaire. Mais il arrivait trop souvent que le rectum attiré en haut par les adhérences qu'il avait conservées avec le vagin, se laissait couper par les fils, remontait et reprenait sa situation première. D'autre part, une deuxième intervention était utile pour fermer la fistule rectovaginale.

b. **Transplantation de l'anus au périnée.** — Dieffenbach, Nélaton, Rizzoli, et Kirmisson dissèquent l'ampoule rectale, la détachent complètement des parties voisines et, après libération, la fixent dans la plaie périnéale, laissant vers la vulve, un orifice qui s'oblitère spontanément. Voici la technique de Kirmisson :

Introduire une sonde cannelée dans l'orifice anormal, faire saillir sa pointe au périnée. Inciser ce dernier couche par couche sur la ligne médiane et en place du futur anus. Arriver ainsi sur l'ampoule rectale. Pendant qu'un aide maintient la sonde dans sa position, avec une deuxième sonde cannelée, isoler avec soin l'ampoule des tissus voisins d'abord sur les côtés, puis sur ses faces supérieure et inférieure jusqu'à mobilité complète.

Passer alors la sonde au-devant de l'ampoule, au-dessus de l'anus vulvaire et par un coup brusque de haut en bas, séparer l'ampoule de la vulve. L'attirer au périnée, l'ouvrir assez largement et la suturer par une couronne de points à la peau circonscrivant l'incision périnéale.

Voici la technique que nous avons récemment suivie avec succès : incision antéro-postérieure médiane de la commissure vulvaire et du périnée

[1] Cf. Puech, th. de Montpellier, 1890. — Kirmisson, *Traité des maladies chirurgicales d'origine congénitale*, Paris, 1898. — Jeannel, *Arch. prov. de chir.*, 1898, p. 290. — Vitry. Thèse de Montpellier, 1899.

depuis l'anus vulvaire jusqu'à la place du futur anus périnéal, qu'il faut avoir soin de reporter assez en arrière pour augmenter la hauteur du périnée antérieur que l'on va reconstituer.

Incision circulaire autour de l'anus vulvaire et, par une dissection minutieuse, libération complète de l'ampoule rectale sur une hauteur suffisante pour obtenir une grande mobilité.

Fixation de l'ampoule ainsi libérée au périnée, après agrandissement de l'orifice intestinal jusqu'aux dimensions convenables.

Périnéorraphie et réfection soignée de la fourchette et du périnée antérieur, depuis l'emplacement de l'anus vulvaire supprimé jusqu'à la commissure du nouvel anus périnéal.

c. **Périnéotomie et périnéorraphie.** — Martin (de Lyon) voici bien longtemps, Forgue en 1894, et Jeannel plus récemment, ont proposé de fendre délibérément tout le périnée, de la vulve au coccyx et de reconstituer ensuite la fourchette vulvaire par une périnéorraphie, après avoir suturé le rectum en bonne place, à l'angle de la plaie.

Vicq-d'Azyr et Martin fendaient sur une sonde cannelée la commissure vulvaire postérieure et le périnée jusqu'aux abords du coccyx, introduisaient une canule dans le nouvel anus et suturaient la partie antérieure de la plaie.

Forgue et Jeannel ont perfectionné ce procédé primitif de la façon suivante : A main levée ou sur une sonde cannelée, fendre d'avant en arrière le cul-de-sac anorectal et le périnée antérieur, en dépassant légèrement en arrière la place normale de l'anus.

Libérer le rectum par décollement sur une hauteur de 1 centimètre pour l'attirer vers la peau et le suturer à l'angle postérieur de la plaie sur toute sa demi-circonférence postérieure. La région a pris ainsi l'aspect d'une déchirure complète du périnée habituelle.

Reconstituer alors le périnée antérieur par dédoublement, suivant la méthode de Lawson-Tait (voy. *périnéorraphie*).

2° Abouchement pénoscrotal. — Le plan opératoire est calqué sur le précédent.

Cathétériser l'orifice anormal, faire pénétrer une sonde cannelée dans le rectum pour servir de guide.

Inciser le périnée sur la ligne médiane, de l'orifice scrotal jusqu'à l'emplacement du futur anus.

Découvrir, disséquer et libérer l'ampoule rectale pour la ramener en arrière et la fixer au périnée en place normale.

Extirpation du trajet anormal, s'il en reste, et reconstitution par suture du périnée antérieur.

Kirmisson fait remarquer avec raison qu'en ces cas, le sphincter existe toujours et que le nouvel anus est par suite doué d'une continence satisfaisante.

IX. — EXTIRPATION DE L'ANUS ET DU RECTUM

Deux principes dominent aujourd'hui l'extirpation du rectum : enlever très largement le mal, l'enlever aseptiquement. Quénu a montré qu'il était nécessaire d'extirper le rectum comme on extirpe une poche kystique qu'il faut essayer de désinfecter avant et surtout respecter intégralement pendant l'opération.

Nombre de procédés anciens ont été abandonnés comme insuffisants justement au double point de vue de l'exérèse et de l'asepsie. Et deux méthodes, bien réglées, priment actuellement toutes les autres : la méthode périnéale et la méthode abdomino-périnéale. Les méthodes sacrée, intrarectale, vaginale conservent ces indications plus rares.

Toutes offrent deux variantes principales suivant que la région sphinctérienne est ou non envahie par le mal.

Dans le premier cas, l'extirpation complète du rectum et de l'anus s'impose, avec création d'un anus artificiel définitif, pour lequel on préfère de plus en plus l'anus iliaque à l'anus sacré ou périnéal[1]. On aura donc tout avantage à établir par avance un anus iliaque avec éperon et disposé pour assurer au mieux la continence (voir p. 889).

Dans le second, on peut tenter la conservation de l'anus avec son appareil sphinctérien et chercher la restauration intégrale du conduit anorectal et de ses fonctions. On devra donc, si l'on recours à l'anus préliminaire, ne l'établir qu'à titre provisoire, à l'aide d'un procédé simple qui en facilite l'occlusion ultérieure. On pourra même se dispenser de tout anus préliminaire et restaurer immédiatement l'intestin.

Soins préliminaires. — Ils sont de première importance.

a. **Désinfection du rectum.** — On essaye de l'obtenir, sans d'ailleurs la réaliser jamais complètement, à l'aide du régime lacté absolu, d'antiseptiques intestinaux (benzonaphtol, salicylate de bismuth), de purgatifs salins répétés à faibles doses, de grands lavages fréquents (permanganate de potasse à 1 p. 1 000, naphtol à 0,20 centimètres cubes p. 1 000, eau oxygénée à 12 volumes additionnée de 3 parties d'eau stérilisée), d'instillations au nitrate d'argent, de pansements à l'icthyol (Quénu).

b. **Anus iliaque préliminaire** (Pollosson). — Comme nous venons de le dire, ses indications semblent se restreindre aux cas où le rectum doit être extirpé par voie périnéale et où le sphincter doit être sacrifié. Il est cependant toujours utile pour préparer la désinfection du rectum et pour assurer le repos et l'asepsie de la plaie.

Dans les méthodes basses, (périnéale, sacrée, vaginale), lorsqu'il est nécessaire, on le pratiquera dix à quinze jours avant l'intervention principale ; on l'établira haut sur le côlon pelvien afin de laisser au-dessous de lui une longueur d'intestin assez grande pour ne pas gêner l'abaissement et l'extirpation du rectum. On le munira d'un éperon pour assurer la dériva-

[1] Cf. R. Abbe, *Annals of Surg.*, 1092, p. 222. — Lapeyre, *XVIe Congr. franç. de chir.* 1903, p. 705.

tion des matières. On profitera de l'incision abdominale pour introduire la main dans le ventre et se rendre compte de l'étendue des lésions.

Dans la méthode abdomino-périnéale, on ne l'établira qu'au cours même de l'opération.

c. **Asséchement du rectum.** — Pratiquable dans tous les cas. La veille de l'opération, un drain est mis en place dans le rectum. Le matin même, l'intestin est asséché avec des carrés de gaze aseptique et tamponné lâchement.

§ 1. — Méthode périnéale [1]

Bien réglée par Quénu et Baudet, Berger, Guibé, elle tend à remplacer toutes les autres méthodes basses, car, avec des dangers moindres, elle permet une exérèse très étendue.

A. — Extirpation complète de l'anus et du rectum.

On peut complètement assimiler sa technique à celle de l'hystérectomie vaginale. Le rectum, flanqué en avant du cul-de-sac péritonéal et en arrière d'un tissu cellulaire plus ou moins lâche, comparables aux replis séreux pré- et rétro-utérins, est, comme l'utérus, fixé latéralement par une série de liens assimilables aux ligaments larges, en bas les releveurs avec les hémorroïdales moyennes, représentant l'étage inférieur des ligaments larges avec l'artère utérine ; en haut, le mésorectum et ses vaisseaux, correspondant à l'étage supérieur de ces mêmes ligaments avec l'artère tubo-ovarienne.

Après incision circulaire et libération de l'anus, (temps assimilable à la libération du col), on décollera le rectum en avant des organes génito-urinaires, en arrière de la concavité sacrée (temps assimilable au décollement utérin de la vessie et du rectum) ; on pincera et coupera l'étage inférieur des ligaments rectaux, releveurs et pédicules des hémorroïdales moyennes, (temps assimilable à la section de l'étage inférieur des ligaments larges utérins avec pincement de l'utérin) ; — on abaissera l'organe par traction et on terminera par la section de l'étage supérieur, méso-rectum (temps assimilable à la section de l'étage supérieur des ligaments larges).

Dans l'extirpation complète de l'anus et du rectum, le sphincter doit être sacrifié. En ce cas, comme un anus périnéal est fonctionnellement inférieur à un anus iliaque et que ce dernier facilite en plus la désinfection du rectum et l'asepsie post-opératoire de la région, un anus iliaque préliminaire sera fort utile. On devra l'établir une quinzaine de jours à l'avance, et, si le malade y consent, l'établir à titre définitif, en employant pour le rendre aussi continent que possible, le procédé de Braun ou de Lauenstein (voy. p. 889). Si le malade refuse, on peut pratiquer un anus iliaque temporaire sans éperon que l'on fermera ultérieurement ou même se dispenser d'y recourir.

1° Chez l'homme.

Le malade sera mis en position périnéale inversée, le siège très relevé et débordant un gros coussin placé sous le sacrum, de sorte que le périnée

[1] Cf. Quénu et Baudet. *Rev. de gynéc. et de chir. abdom.*, 1898, p. 847. — Berger. *Bull. et mém. de la Soc. de chir.*, 1901, p. 198. — Guibé. *Chir. de l'abdomen*, Paris 1904.

soit horizontal et regarde presque directement en haut. La vessie sera vidée et un gros cathéter mis dans l'urèthre.

a. **Fermeture de l'anus.** — Toucher la muqueuse au thermo, puis fermer l'anus par une suture en bourse à l'aide d'une forte soie qui servira de tracteur.

b. **Incision cutanée.** — En forme de ȯ. Circulaire autour de l'anus, à 2 centimètres de la marge ; rectiligne en avant et en arrière de lui, depuis la racine des bourses jusqu'à la base du coccyx. Inciser en avant le dartos et le tissu cellulaire lâche jusqu'au carrefour musculaire superficiel ; sur les côtés, couper la graisse ischio-rectale jusqu'aux releveurs.

c. **Dénudation du rectum en arrière.** — Sectionner le raphé anococcygien, détacher les insertions fibro-musculaires qui se fixent sur les bords du coccyx, dénuder la face antérieure de cet os, le réséquer à sa base. Pénétrer alors dans la concavité sacrée et, d'un coup de doigt, décoller rapidement de la face antérieure du sacrum, le rectum avec sa gaine fibreuse, ses lymphatiques et ses vaisseaux, en remontant jusqu'au promontoire.

d. **Dénudation du rectum en avant.** — Comme l'ont bien montré Hartmann, Quénu, Proust, le segment ano-ampullaire du rectum est par sa face antérieure en étroits rapports, superficiellement avec le bulbe, profondément avec la prostate. Ces organes ne sont pas seulement juxtaposés mais se recouvrent et s'imbriquent mutuellement. C'est ainsi que le renflement bulbaire se porte en arrière vers l'anus, tandis qu'inversement l'ampoule rectale s'insinue très en avant entre le bulbe et la prostate sous forme d'un coude prononcé. Entre ces divers organes existent : 1° deux espaces décollables ; 2° deux moyens d'union. Des 2 espaces décollables, l'un superficiel ou rétro-bulbaire, siège entre le bulbe et le plancher de l'ampoule ; l'autre, profond ou rétro-prostatique, siège entre la prostate et le plafond de l'ampoule. Des deux moyens d'union, l'un, superficiel, est le raphé ano-bulbaire qui fixe le bulbe à l'anus ; l'autre, profond, est le muscle recto-uréthral de Henle ou raphé uréthro-ampullaire, qui fixe le sommet du coude ampullaire à l'urèthre et au pubis. Le raphé superficiel ou ano-bulbaire est la clef du premier espace décollable ou espace rétro-bulbaire. Le raphé profond ou uréthro-ampullaire est la clef du deuxième espace dit rétro-prostatique.

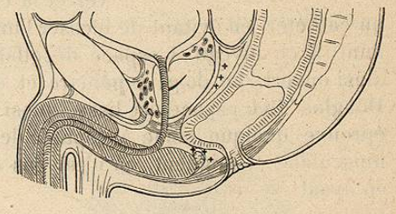

Fig. 1068. — Coupe antéro-postérieure du périnée et du bassin, montrant : 1° le raphé superficiel ou ano-bulbaire ; 2° l'espace décollable inférieur ou rétro-bulbaire +++ ; 3° le raphé profond ou urétro-ampullaire ; 4° l'espace décollable supérieur ou rétro-prostatique +++ (Proust).

Pour dénuder le rectum en avant, il faudra donc successivement :