tion des matières. On profitera de l'incision abdominale pour introduire la main dans le ventre et se rendre compte de l'étendue des lésions.

Dans la méthode abdomino-périnéale, on ne l'établira qu'au cours même de l'opération.

c. **Asséchement du rectum.** — Pratiquable dans tous les cas. La veille de l'opération, un drain est mis en place dans le rectum. Le matin même, l'intestin est asséché avec des carrés de gaze aseptique et tamponné lâchement.

§ 1. — Méthode périnéale [1]

Bien réglée par Quénu et Baudet, Berger, Guibé, elle tend à remplacer toutes les autres méthodes basses, car, avec des dangers moindres, elle permet une exérèse très étendue.

A. — Extirpation complète de l'anus et du rectum.

On peut complètement assimiler sa technique à celle de l'hystérectomie vaginale. Le rectum, flanqué en avant du cul-de-sac péritonéal et en arrière d'un tissu cellulaire plus ou moins lâche, comparables aux replis séreux pré- et rétro-utérins, est, comme l'utérus, fixé latéralement par une série de liens assimilables aux ligaments larges, en bas les releveurs avec les hémorroïdales moyennes, représentant l'étage inférieur des ligaments larges avec l'artère utérine ; en haut, le mésorectum et ses vaisseaux, correspondant à l'étage supérieur de ces mêmes ligaments avec l'artère tubo-ovarienne.

Après incision circulaire et libération de l'anus, (temps assimilable à la libération du col), on décollera le rectum en avant des organes génito-urinaires, en arrière de la concavité sacrée (temps assimilable au décollement utérin de la vessie et du rectum) ; on pincera et coupera l'étage inférieur des ligaments rectaux, releveurs et pédicules des hémorroïdales moyennes, (temps assimilable à la section de l'étage inférieur des ligaments larges utérins avec pincement de l'utérin) ; — on abaissera l'organe par traction et on terminera par la section de l'étage supérieur, méso-rectum (temps assimilable à la section de l'étage supérieur des ligaments larges).

Dans l'extirpation complète de l'anus et du rectum, le sphincter doit être sacrifié. En ce cas, comme un anus périnéal est fonctionnellement inférieur à un anus iliaque et que ce dernier facilite en plus la désinfection du rectum et l'asepsie post-opératoire de la région, un anus iliaque préliminaire sera fort utile. On devra l'établir une quinzaine de jours à l'avance, et, si le malade y consent, l'établir à titre définitif, en employant pour le rendre aussi continent que possible, le procédé de Braun ou de Lauenstein (voy. p. 889). Si le malade refuse, on peut pratiquer un anus iliaque temporaire sans éperon que l'on fermera ultérieurement ou même se dispenser d'y recourir.

1° Chez l'homme.

Le malade sera mis en position périnéale inversée, le siège très relevé et débordant un gros coussin placé sous le sacrum, de sorte que le périnée

[1] Cf. Quénu et Baudet. *Rev. de gynéc. et de chir. abdom.*, 1898, p. 847. — Berger. *Bull. et mém. de la Soc. de chir.*, 1901, p. 198. — Guibé. *Chir. de l'abdomen*, Paris 1904.

soit horizontal et regarde presque directement en haut. La vessie sera vidée et un gros cathéter mis dans l'urèthre.

a. **Fermeture de l'anus.** — Toucher la muqueuse au thermo, puis fermer l'anus par une suture en bourse à l'aide d'une forte soie qui servira de tracteur.

b. **Incision cutanée.** — En forme de ȯ. Circulaire autour de l'anus, à 2 centimètres de la marge ; rectiligne en avant et en arrière de lui, depuis la racine des bourses jusqu'à la base du coccyx. Inciser en avant le dartos et le tissu cellulaire lâche jusqu'au carrefour musculaire superficiel ; sur les côtés, couper la graisse ischio-rectale jusqu'aux releveurs.

c. **Dénudation du rectum en arrière.** — Sectionner le raphé anococcygien, détacher les insertions fibro-musculaires qui se fixent sur les bords du coccyx, dénuder la face antérieure de cet os, le réséquer à sa base. Pénétrer alors dans la concavité sacrée et, d'un coup de doigt, décoller rapidement de la face antérieure du sacrum, le rectum avec sa gaine fibreuse, ses lymphatiques et ses vaisseaux, en remontant jusqu'au promontoire.

d. **Dénudation du rectum en avant.** — Comme l'ont bien montré Hartmann, Quénu, Proust, le segment ano-ampullaire du rectum est par sa face antérieure en étroits rapports, superficiellement avec le bulbe, profondément avec la prostate. Ces organes ne sont pas seulement juxtaposés mais se recouvrent et s'imbriquent mutuellement. C'est ainsi que le renflement bulbaire se porte en arrière vers l'anus, tandis qu'inversement l'ampoule rectale s'insinue très en avant entre le bulbe et la prostate sous forme d'un coude prononcé. Entre ces divers organes existent : 1° deux espaces décollables ; 2° deux moyens d'union. Des 2 espaces décollables, l'un superficiel ou rétro-bulbaire, siège entre le bulbe et le plancher de l'ampoule ; l'autre, profond ou rétro-prostatique, siège entre la prostate et le plafond de l'ampoule. Des deux moyens d'union, l'un, superficiel, est le raphé ano-bulbaire qui fixe le bulbe à l'anus ; l'autre, profond, est le muscle recto-uréthral de Henle ou raphé uréthro-ampullaire, qui fixe le sommet du coude ampullaire à l'urèthre et au pubis. Le raphé superficiel ou ano-bulbaire est la clef du premier espace décollable ou espace rétro-bulbaire. Le raphé profond ou uréthro-ampullaire est la clef du deuxième espace dit rétro-prostatique.

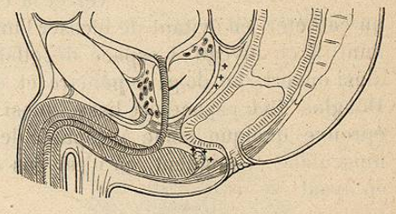

Fig. 1068. — Coupe antéro-postérieure du périnée et du bassin, montrant : 1° le raphé superficiel ou ano-bulbaire ; 2° l'espace décollable inférieur ou rétro-bulbaire +++ ; 3° le raphé profond ou urétro-ampullaire ; 4° l'espace décollable supérieur ou rétro-prostatique +++ (Proust).

Pour dénuder le rectum en avant, il faudra donc successivement :

1° couper le raphé superficiel ano-bulbaire, entrer dans l'espace décollable rétro-bulbaire et refouler le bulbe en avant, l'anus en arrière ; 2° couper le raphé profond ou uréthro-ampullaire, entrer dans l'espace décollable supérieur rétro-prostatique et refouler la prostate en avant, l'ampoule en arrière.

Section du raphé superficiel ano-bulbaire ; ouverture de l'espace décollable inférieur. — Porter l'anus fortement en arrière pour tendre le raphé. Saisir ce raphé en arrière de la saillie bulbaire, le soulever, le couper. Aussitôt l'anus se laisse écarter en arrière et le bulbe en avant. Contourner le renflement bulbaire, pénétrer dans l'espace décollable rétro-bulbaire. Exagérer la propulsion du bulbe et la rétropulsion de l'anus. Alors apparaissent deux bords musculaires antéro-postérieurs, les releveurs de l'anus, circonscrivant un espace régulier, médian, où la sonde cannelée isole bientôt une bandelette antéro-postérieure, le raphé uréthro-ampullaire, clef de l'espace décollable supérieur (fig. 1069).

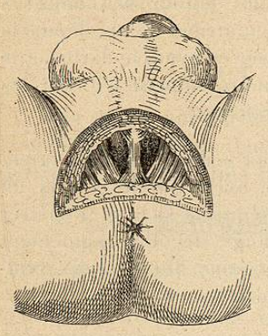

Fig. 1069. — Découverte des releveurs et du muscle recto-urétral (Guibé).

Section du raphé profond uréthro-ampullaire ; ouverture de l'espace décollable supérieur. — Saisir pareillement cette bandelette, la soulever et la couper au ras de l'urèthre, repéré par un cathéter, en évitant de blesser l'urèthre ou le rectum, dont l'angle proémine à ce niveau. L'espace décollable supérieur inter-prostato-rectal est ainsi ouvert. Le doigt y pénètre et décolle facilement le rectum jusqu'au Douglas. Cet espace est lisse, quasi séreux, de clivage facile. Si le doigt éprouve quelque peine à séparer le rectum, si les tissus sont d'aspect musculaire et saignent, on n'est pas dans le bon plan et il faut se reporter en avant.

e. **Libération du rectum.** — Le rectum est décollé en avant et en arrière. Mais il est encore retenu par : 1° les releveurs ; 2° les artères hémorroïdales moyennes et leur gaine ; 3° le péritoine.

Section des releveurs. — Quénu et Berger sectionnent d'abord les faisceaux postérieurs et moyens dès le second temps, puis les faisceaux antérieurs après libération de l'intestin en avant.

Il est plus simple de procéder comme nous l'avons dit. On charge alors chacun des releveurs avec l'index qui d'arrière en avant ou d'avant en arrière décolle sa face profonde. On le pince à l'aide d'un clamp, tel un ligament large et on le coupe à 2 ou 3 centimètres du rectum. Même manœuvre du côté opposé (fig. 1070).

Section des hémorroïdales moyennes. — On tire sur le rectum qui s'abaisse. Entre le pouce et l'index, on pince de chaque côté une bride plus

ou moins épaisse, l'artère et sa gaine. On la sectionne entre une pince placée en dedans et une ligature placée en dehors.

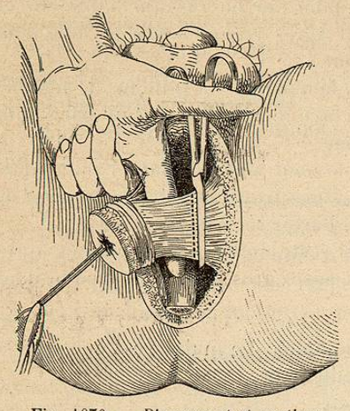

Fig. 1070. — Pincement et section des releveurs (Guibé).

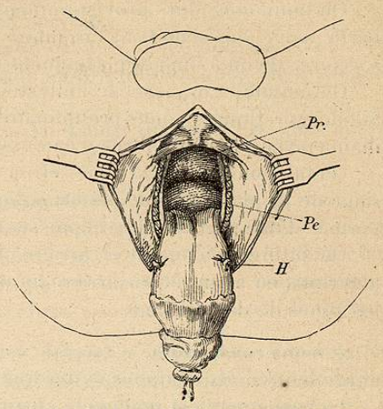

Fig. 1071. — Abaissement du rectum (Ricard et Launay).
H, hémorroïdales moyennes. — Pr, prostate. Pe, cul-de-sac péritonéal.

Section du péritoine. — On tire encore sur le rectum pour abaisser le cul-de-sac de Douglas (fig. 1071).

Ouvrir ce cul-de-sac et prolonger sa section sur les parties latérales. Porter alors le rectum successivement à droite et à gauche pour tendre, pincer et couper entre la pince et le rectum chacune des lames du méso (fig. 1072). L'intestin s'abaisse d'autant mieux qu'on coupe ces lames plus près de lui. On procède ainsi par échelons, tirant, pinçant et coupant le méso, jusqu'à ce que l'intestin soit suffisamment descendu et que la partie saine sur laquelle portera l'excision arrive sans tiraillements jusqu'à l'angle postérieur de la plaie périnéale.

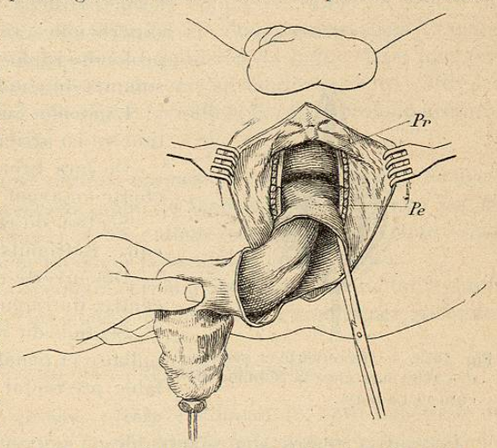

Fig. 1072. — Pincement et section du méso-rectum (Ricard et Launay).

f. **Fermeture de la plaie.** — Il faut restaurer les divers étages du périnée.

On referme d'abord le péritoine par trois ou quatre points en U qui adossent le péritoine pariétal à celui du côlon pelvien abaissé.

On restaure ensuite le rideau des releveurs en suturant leurs tranches de section et leur aponévrose en avant et en arrière du côlon.

On tamponne alors provisoirement la plaie, et on résèque l'intestin en partie saine soit d'un trait circulaire, soit après l'avoir fendu en long pour s'assurer qu'on a dépassé largement le mal.

On nettoie et on assèche l'intestin. On hémostasie la tranche de section. Si l'on a pratiqué un anus préliminaire, on lave le nouveau rectum par l'anus iliaque avec plusieurs litres d'eau oxygénée.

On tamponne alors la plaie, et on fixe le bout inférieur dans l'angle antérieur de la plaie à l'aide de crins ou de soies traversant toute la peau du périnée d'une part et toute l'épaisseur des parois rectales de l'autre.

On suture en avant et en arrière ce qui reste de la brèche cutanée après avoir mis en avant et en arrière un drain assez gros pénétrant jusque dans les zones de décollement.

g. **Soins consécutifs.** — La plaie est tamponnée. Le malade est constipé et garde les genoux liés pour éviter tout tiraillement.

Le pansement est renouvelé chaque jour.

La guérison définitive demande deux mois à deux mois et demi.

2° *Chez la femme.*

Les dispositions anatomiques sont assimilables à celles de l'homme. Entre le vagin et l'ampoule, existe aussi un espace décollable prérectal, fermé par deux « clefs » à sectionner, l'une, superficielle, raphé ano-vulvaire ; l'autre, profonde, raphé vulvo-ampullaire qui fixe le sommet du coude ampullaire.

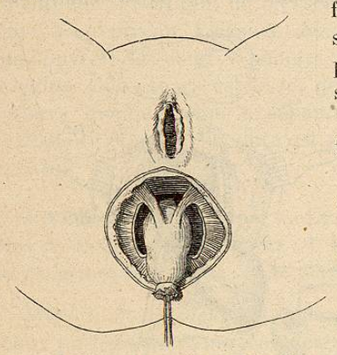

Fig. 1073. — Découverte et section des releveurs chez la femme (Ricard et Launay).

L'incision cutanée commencera à 1 centimètre en arrière de la fourchette.

On fera tirer l'anus en arrière, la fourchette en avant.

Section du raphé superficiel ou ano-vulvaire. Rétropulsion de l'anus.

Découverte des bords du releveur et, au centre, du raphé profond (fig. 1073).

Section du raphé profond ou vulvo-ampullaire et pénétration dans l'espace décollable pré-rectal qui conduit jusqu'au Douglas.

Les autres temps sont semblables à ceux que nous avons décrits chez l'homme.

Si le vagin est envahi, par une incision appropriée, pratiquée sur la paroi postérieure du vagin, on circonscrit la partie malade que l'on emporte avec le rectum auquel elle adhère. Autour d'elle on décolle le vagin du rectum. On reconstitue ensuite le vagin par suture.

B. — Extirpation du rectum avec conservation de l'anus.

Les lésions respectent l'anus et la région sphinctérienne, que l'on doit essayer de conserver, avec son appareil nerveux.

Cette opération peut être mise en parallèle avec la méthode sacro-coccygienne. Elle offre l'avantage, en passant au-devant de l'anus, de ménager mieux les nerfs sphinctériens.

Soins préliminaires identiques, mais ici l'anus iliaque n'est plus aussi indiqué.

a. **Dissection de la muqueuse ano-sphinctérienne.** — L'anus est circonscrit par une incision circulaire juste aux confins de la muqueuse et de la peau. La muqueuse est décollée à la Whitehead jusqu'au-dessus du sphincter qu'il faut très soigneusement respecter. Elle est alors liée avec une forte soie afin de transformer le rectum en poche close, suivant le précepte de Quénu.

b. **Libération du rectum en avant.** — Incision pré-rectale, convexe en avant, d'une tubérosité ischiatique à l'autre et passant à deux petits travers de doigt en avant de l'anus, superficielle sur la ligne médiane, profonde à ses extrémités (fig. 1069).

La libération de la face antérieure du rectum est pratiquée suivant les règles établies plus haut.

Section du raphé superficiel ano-bulbaire et ouverture de l'espace décollable inférieur. — Découvrir le nœud musculaire du périnée, la saillie bulbaire et le raphé qui lui fait suite. Pincer et couper ce raphé en arrière du bulbe. Refouler l'anus en arrière, le bulbe en avant, entrer dans l'espace décollable rétro-bulbaire et achever la propulsion du bulbe. Tirer plus fort sur l'anus avec une pince de Museux. On voit se tendre : sur les côtés les bords antéro-postérieurs des releveurs ; au milieu, le raphé profond uréthro-ampullaire.

Section du raphé profond uréthro-ampullaire et ouverture de l'espace décollable supérieur. — Saisir ce raphé, le tendre et le couper au ras de l'urèthre membraneux repéré par un cathéter, à l'aide du bistouri tenu presque horizontalement pour ménager la saillie du coude rectal.

Aussitôt s'ouvre l'espace décollable profond inter-prostato-rectal, à parois lisses, d'aspect séreux, que les doigts agrandissent en quelques secondes jusqu'au Douglas.

La face antérieure du rectum est complètement isolée.

c. **Libération du rectum en bas.** — On reconnaît le bord supérieur du sphincter. Au-dessus de lui et sur l'index gauche introduit dans le canal anal déjà dépouillé de sa muqueuse (que l'on a décollée et close au premier temps), on sectionne en avant les parois du rectum. Par la brèche, on attire le cul-de-sac muqueux, et de quelques coups de ciseaux, on achève de couper le rectum au-dessus du sphincter.

d. **Libération du rectum en arrière.** — On porte alors le rectum en haut et en avant, l'anus en bas et en arrière. Le doigt peut ainsi pénétrer dans l'espace décollable postérieur et isoler le rectum de la concavité sacrée. Si l'on éprouve quelque résistance, on peut par une incision médiane postérieure, découvrir la pointe et le corps du coccyx, dénuder cet os, le réséquer et s'ouvrir une voie directe vers le sacrum en essayant de respecter les nerfs sphinctériens.

e. **Libération du rectum en haut.** — Le rectum est désormais libre en bas, en avant et en arrière.

Les releveurs, les pédicules des hémorroïdales moyennes, le péritoine sont sectionnés comme plus haut. Le côlon pelvien libéré largement est abaissé et coupé au-dessus des lésions.

f. **Fermeture de la plaie. Suture du bout supérieur à l'anus.** — Le péritoine clos, les releveurs suturés, le bout supérieur sera introduit dans le trajet ano-sphinctérien et la tranche intestinale suturée régulièrement aux lèvres de l'incision péri-anale du début.

Un drain sera mis en avant. Un autre sera placé en arrière de l'anus, si l'on a pratiqué l'incision postérieure complémentaire souvent utile pour décoller le rectum de l'excavation sacrée.

§ 2. — Méthode sacro-coccygienne

Nous réunirons dans ce paragraphe les trois groupes de procédés qui empruntent la voie postérieure, c'est-à-dire l'espace étendu de l'anus au sacrum ou à l'articulation sacro-iliaque.

1° Voie coccygienne[1].

Prônée par Verneuil, Kocher, Depage.

Malade en *position ventrale* (Depage), couché sur l'abdomen, le bassin légèrement élevé, les bras pendant de chaque côté de la table et la tête inclinée à gauche ou à droite pour faciliter l'anesthésie.

a. Incision médiane sur le sacrum descendant jusqu'à deux ou trois travers de doigt au-dessus de l'anus. Dénudation rapide et résection du coccyx.

b. Libération du rectum immédiatement au-dessus du sphincter, sur toute sa circonférence et placement d'une ligature double à ce niveau. Section de l'intestin entre les ligatures. Désinfection des tranches.

c. Décollement du bout supérieur aussi haut qu'il est nécessaire. Ouverture du péritoine. Libération de l'anse sigmoïde.

d. Fermer le péritoine avec quelques points de suture. Attirer le rectum

[1] Cf. Kocher, *Deutsch. Zeit. f. Chir.*, 1880, p. 161. — Depage. XVIIe Congr. franç. de chir., 1904, p. 533.

libéré à travers l'anus. Couper l'intestin à bonne distance du néoplasme ; fixer la tranche supérieure à l'anus. Tamponner la plaie.

Si le sphincter est envahi, comprendre l'anus dans la boucle d'une raquette dont le manche médian remonte vers le sacrum.

2° Voie sacrée[1].

Recommandée par Kraske (1885). Beaucoup moins employée aujourd'hui, elle comprend deux temps : la résection sacro-coccygienne, la résection rectale.

A. **Résection sacro-coccygienne.** — Le sujet est couché sur le côté gauche, les cuisses fléchies en chien de fusil, le tronc courbé en avant.

a. **Incision cutanée.** — Elle peut être ou médiane, allant de l'anus au milieu du sacrum (Kraske), ou légèrement concave à gauche partant de la rainure interfessière pour aboutir à la symphyse sacro-iliaque gauche (Hochenegg), ou curviligne en U à concavité supérieure, dont le sommet passe sur la pointe du coccyx (Zuckerkandl).

Après incision de la peau, on met rapidement à nu la face postérieure du coccyx et l'extrémité inférieure du sacrum.

b. **Résection osseuse.** — Le coccyx est dénudé sur ses bords et sur ses faces puis désarticulé.

La résection du sacrum peut être définitive ou temporaire.

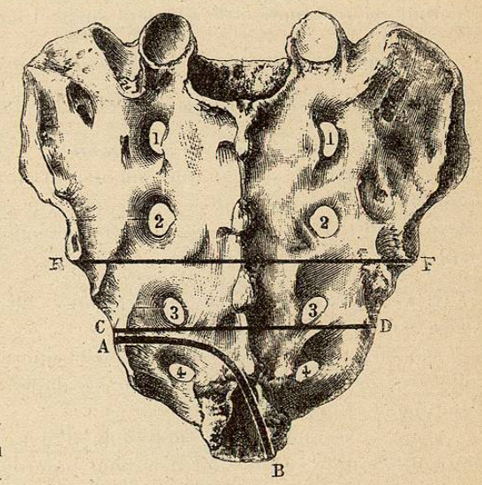

Fig. 1074. — Extirpation du rectum par la voie sacrée.

1, 2, 3, 4, trous sacrés. — AB, résection de Kraske-Hochenegg. — CD, résection de Bardenhauer. — EF, résection de Rose.

1° ***Résection définitive.*** — Libérer le bord gauche du sacrum. Au ciseau, à la pince-gouge ou avec une forte cisaille, abattre l'extrémité inférieure du sacrum (fig. 1074) suivant soit une ligne courbe à concavité sinistro-inférieure passant entre les 3e et 4e trous sacrés gauches pour aboutir à la corne sacrée droite (Kraske-Hochenegg), soit une ligne transversale passant au-dessous des troisièmes trous sacrés (Bardenhauer), soit

[1] Cf. Morestin, Th. de Paris, 1894. — Sieur, *Arch. prov. de chir.*, 1896, p. 317. — Wölfler. *Centr. für Chir.*, 1900, p. 93.