d. **Libération du rectum en arrière.** — On porte alors le rectum en haut et en avant, l'anus en bas et en arrière. Le doigt peut ainsi pénétrer dans l'espace décollable postérieur et isoler le rectum de la concavité sacrée. Si l'on éprouve quelque résistance, on peut par une incision médiane postérieure, découvrir la pointe et le corps du coccyx, dénuder cet os, le réséquer et s'ouvrir une voie directe vers le sacrum en essayant de respecter les nerfs sphinctériens.

e. **Libération du rectum en haut.** — Le rectum est désormais libre en bas, en avant et en arrière.

Les releveurs, les pédicules des hémorroïdales moyennes, le péritoine sont sectionnés comme plus haut. Le côlon pelvien libéré largement est abaissé et coupé au-dessus des lésions.

f. **Fermeture de la plaie. Suture du bout supérieur à l'anus.** — Le péritoine clos, les releveurs suturés, le bout supérieur sera introduit dans le trajet ano-sphinctérien et la tranche intestinale suturée régulièrement aux lèvres de l'incision péri-anale du début.

Un drain sera mis en avant. Un autre sera placé en arrière de l'anus, si l'on a pratiqué l'incision postérieure complémentaire souvent utile pour décoller le rectum de l'excavation sacrée.

§ 2. — Méthode sacro-coccygienne

Nous réunirons dans ce paragraphe les trois groupes de procédés qui empruntent la voie postérieure, c'est-à-dire l'espace étendu de l'anus au sacrum ou à l'articulation sacro-iliaque.

1° Voie coccygienne[1].

Prônée par Verneuil, Kocher, Depage.

Malade en *position ventrale* (Depage), couché sur l'abdomen, le bassin légèrement élevé, les bras pendant de chaque côté de la table et la tête inclinée à gauche ou à droite pour faciliter l'anesthésie.

a. Incision médiane sur le sacrum descendant jusqu'à deux ou trois travers de doigt au-dessus de l'anus. Dénudation rapide et résection du coccyx.

b. Libération du rectum immédiatement au-dessus du sphincter, sur toute sa circonférence et placement d'une ligature double à ce niveau. Section de l'intestin entre les ligatures. Désinfection des tranches.

c. Décollement du bout supérieur aussi haut qu'il est nécessaire. Ouverture du péritoine. Libération de l'anse sigmoïde.

d. Fermer le péritoine avec quelques points de suture. Attirer le rectum

[1] Cf. Kocher, *Deutsch. Zeit. f. Chir.*, 1880, p. 161. — Depage. XVIIe Congr. franç. de chir., 1904, p. 533.

libéré à travers l'anus. Couper l'intestin à bonne distance du néoplasme ; fixer la tranche supérieure à l'anus. Tamponner la plaie.

Si le sphincter est envahi, comprendre l'anus dans la boucle d'une raquette dont le manche médian remonte vers le sacrum.

2° Voie sacrée[1].

Recommandée par Kraske (1885). Beaucoup moins employée aujourd'hui, elle comprend deux temps : la résection sacro-coccygienne, la résection rectale.

A. **Résection sacro-coccygienne.** — Le sujet est couché sur le côté gauche, les cuisses fléchies en chien de fusil, le tronc courbé en avant.

a. **Incision cutanée.** — Elle peut être ou médiane, allant de l'anus au milieu du sacrum (Kraske), ou légèrement concave à gauche partant de la rainure interfessière pour aboutir à la symphyse sacro-iliaque gauche (Hochenegg), ou curviligne en U à concavité supérieure, dont le sommet passe sur la pointe du coccyx (Zuckerkandl).

Après incision de la peau, on met rapidement à nu la face postérieure du coccyx et l'extrémité inférieure du sacrum.

b. **Résection osseuse.** — Le coccyx est dénudé sur ses bords et sur ses faces puis désarticulé.

La résection du sacrum peut être définitive ou temporaire.

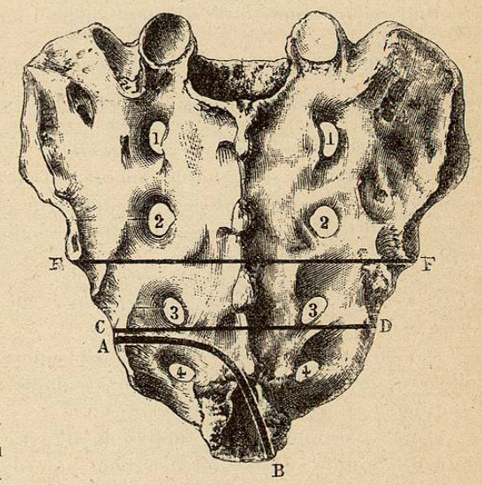

Fig. 1074. — Extirpation du rectum par la voie sacrée.

1, 2, 3, 4, trous sacrés. — AB, résection de Kraske-Hochenegg. — CD, résection de Bardenhauer. — EF, résection de Rose.

1° ***Résection définitive.*** — Libérer le bord gauche du sacrum. Au ciseau, à la pince-gouge ou avec une forte cisaille, abattre l'extrémité inférieure du sacrum (fig. 1074) suivant soit une ligne courbe à concavité sinistro-inférieure passant entre les 3e et 4e trous sacrés gauches pour aboutir à la corne sacrée droite (Kraske-Hochenegg), soit une ligne transversale passant au-dessous des troisièmes trous sacrés (Bardenhauer), soit

[1] Cf. Morestin, Th. de Paris, 1894. — Sieur, *Arch. prov. de chir.*, 1896, p. 317. — Wölfler. *Centr. für Chir.*, 1900, p. 93.

une ligne transversale passant par les deuxièmes trous sacrés ou un peu au-dessous (Rose). Ce dernier sectionne l'os à l'aide d'une très forte cisaille, ce qui favorise l'hémostase de la tranche osseuse.

2° ***Résection temporaire.*** — Roux (de Lausanne), à l'aide d'une incision angulaire dont la grande branche suit le côté gauche du sacro-coccyx, dont la petite traverse horizontalement le sacrum, divise cet os au-dessous des troisièmes trous sacrés et le renverse à droite et en bas avec les parties molles qui le recouvrent.

Jeannel et Morestin à l'aide d'une incision médiane, fendent le coccyx et la dernière sacrée en deux valves qu'ils écartent fortement en dehors, s'ouvrant ainsi une voie directe sur l'intestin et fuyant la région latérale dangereuse où se trouvent les vaisseaux et les uretères.

B. **Résection du rectum.** — *a.* **Isolement et double section du rectum.** — Le rectum est dénudé et libéré avec hémostase, sur toute sa périphérie. Le péritoine est ouvert transversalement, le côlon pelvien mobilisé sur une hauteur suffisante. Après coprostase au-dessus et au-dessous du mal, le rectum est sectionné et le segment suspect enlevé.

b. **Suture du péritoine.** — A l'aide d'un surjet de catgut.

c. **Restauration du rectum.** — Deux cas peuvent se présenter.

1° ***Le bout inférieur est utilisable.*** — Les deux bouts sont suturés tranche à tranche, soit complètement, soit en laissant en arrière une petite ouverture. Plus sûrement, le bout supérieur est invaginé dans l'inférieur et suturé soit à la muqueuse rectale (Hochenegg), soit à la peau de l'anus préalablement avivée (Moulonguet).

2° ***Le bout inférieur est inutilisable.*** — Il faut se résigner soit à un anus sacré, soit à un anus iliaque.

Dans le premier cas, on fixe le bout supérieur à l'angle supérieur de la plaie cutanée, avec ou sans torsion préalable pour lui assurer une certaine continence (Gersuny).

Dans le second, après établissement d'un anus iliaque préliminaire, on détruit le cul-de-sac formé par le bout supérieur, soit en l'extirpant par une incision abdominale (Bœckel), soit en pratiquant le « retournement » (Quénu). Par l'anus iliaque on introduit une pince qui saisit ou une sonde sur laquelle on lie le bout rectal que l'on invagine ainsi de bas en haut vers l'anus iliaque. Le bout retourné au ras de l'orifice, on applique sur lui une pince à pression qui tombe vers le huitième jour, ne laissant qu'un cul-de-sac insignifiant.

3° *Voie parasacrée.*

Pratiquée par Zuckerkandl et Wölfler, elle consiste, le sujet couché sur le côté gauche ou sur le ventre, à faire une incision cutanée qui commence

au bord inférieur de la tubérosité iliaque droite, longe le sacrum et le coccyx, s'infléchit un peu en dehors et se termine entre l'anus et la tubérosité ischiatique droite. Diviser le grand fessier, puis les ligaments sacro-sciatiques, le muscle ischio-coccygien et, plus bas, le releveur de l'anus. On a ainsi découvert toute la face postérieure du rectum. Pour enlever sa partie supérieure ou pour attaquer l'utérus, il ne reste plus qu'à ouvrir le cul-de-sac postérieur du péritoine.

§ 3. — Méthode abdomino-périnéale[1]

Elle s'adresse aux cancers recto-sigmoïdes haut placés et comprend deux temps : un premier abdominal, dans lequel on libère le côlon pelvien et le rectum jusqu'au plancher périnéal ; un deuxième périnéal, dans lequel on extirpe le segment isolé.

Soins préliminaires habituels : purgatifs, lavages répétés, asséchement et tamponnement du rectum.

A. — Extirpation complète du rectum et de l'anus.

1° ***Temps abdominal.*** — Le malade est mis en position déclive ; le chirurgien se place à gauche.

a. **Laparotomie.** — Incision médiane sus-pubienne. Réclinaison de l'intestin grêle pour libérer le petit bassin. Valve large hypogastrique de Doyen ou de Collin.

b. **Ligature des deux hypogastriques.** — Conseillée par Giordano et Quénu[2], elle n'est pas indispensable et prend toujours assez de temps, aussi R. Abbe et Goullioud ne s'en montrent-ils pas partisans.

La ligature de l'hypogastrique droite se pratiquera à l'aide d'une incision du péritoine pariétal longue de 4 à 5 centimètres, siégeant à 3 centimètres de la ligne médiane, au niveau du bord inférieur du promontoire. On en libérera la lèvre externe avec l'uretère qu'il faudra ménager. On découvrira l'iliaque primitive puis de haut en bas, l'iliaque externe et l'hypogastrique, celle-ci cachée parfois à son origine sous l'iliaque externe. On dénudera l'hypogastrique et on la liera à 1 centimètre et demi de sa bifurcation, après s'être assuré que l'iliaque externe bat bien en dehors d'elle. On refermera par un surjet l'incision péritonéale, en se gardant d'intéresser l'uretère.

La ligature de l'hypogastrique gauche variera suivant que l'anse sigmoïde est longue ou courte. Si elle est longue et le fond de la fossette inter-

[1] Exécutée presque simultanément par Gadier et Chalot (1896), définitivement réglée par Quénu.

Cf. Gaudier, Chalot, Quénu. *Bull. et Mém. de la Soc. de chir.* 1896, p. 270, 310, 677. — Quénu. *XIIe Cong. fr. de chir.*, 1898, p. 327. — R. Abbe. *Annals of Surg.*, 1902, p. 222. — Goullioud et Faysse, *Rev. de chir.*, 10 juin 1905, p. 711.

[2] Quénu et Duval. *Rev. de chir.*, 1898, p. 979.

sigmoïde accessible, on relèvera l'anse en haut. On reconnaîtra le paquet vasculaire à 4 centimètres de la ligne médiane et, après incision du péritoine, on procédera comme pour le côté droit. Si l'anse est courte et le fond de la fossette inaccessible, il faudra non plus relever mais abaisser l'anse pelvienne et passer à travers le méso-sigmoïde que l'on incisera à 4 centimètres de la ligne médiane dans un espace avasculaire, en traversant successivement les deux feuillets du méso puis le péritoine pariétal.

Mais il sera plus simple de ne lier l'hypogastrique gauche qu'après libération de l'anse sigmoïde et section de son méso.

c. **Libération de l'anse sigmoïde.** — Dans un espace avasculaire, trouer le méso-sigmoïde; vider par pression la partie correspondante de l'intestin que l'on sectionne au thermo entre deux ligatures à la soie forte avec ou sans écrasement, et dont on coiffe les deux bouts d'un capuchon de gaze fixé avec un bout de fil. Goullioud, pour plus de sûreté, ferme le bout inférieur par une triple rangée de sutures.

Le bout supérieur est rejeté et tendu en haut. Le bout inférieur est tiré en bas vers le pubis. On coupe alors le méso; sur la tranche on lie l'hémorroïdale supérieure. Puis on décolle à la compresse le péritoine en arrière jusqu'à la pointe du sacrum.

On peut alors découvrir facilement l'hypogastrique gauche et la lier après incision du péritoine pariétal qui la recouvre encore.

On continue jusqu'au plancher pelvien la section du méso-rectum et le décollement du rectum en arrière. En avant, si cela est possible, on incise le cul-de-sac recto-vésical ou recto-utérin et l'on isole l'intestin des organes correspondants, en pénétrant dans l'espace décollable pré-rectal : recto-prostatique chez l'homme, recto-vaginal chez la femme.

On refoule le bout rectal inférieur encapuchonné sous le péritoine décollé; on le tasse et on l'enfouit sous une petite compresse.

d. **Reconstitution du plancher péritonéal.** — Un surjet réunit d'abord les deux lèvres de section du méso-rectum coupé à son insertion pelvienne. Le Douglas est ensuite fermé en suturant au péritoine sacré soit l'utérus que l'on renverse en arrière, soit le péritoine vésical.

e. **Création d'un anus iliaque ou pubien.** — On reprend le bout supérieur du côlon pelvien pour le transformer en anus définitif soit médian sus-pubien ou pubien à la Roux, soit iliaque à la Hartmann ou crural à la Braun (voy. p. 889).

Le ventre est ensuite fermé et la suture médiane recouverte d'un pansement occlusif à l'adhésol.

2° *Temps périnéal.* — Le malade est alors mis en position sacro-dorsale ou périnéale inversée. Chez l'homme, un cathéter est placé dans l'urèthre.

Le bout inférieur est alors extirpé suivant la méthode périnéale ici très simplifiée, puisque le rectum ne tient plus que par les releveurs.

L'anus est fermé en bourse après thermo-cautérisation, puis circonscrit par une incision prolongée en avant et en arrière.

Le carrefour périnéal est découvert en avant et les deux étages du périnée ouverts par section : 1° du raphé superficiel ou ano-bulbaire; 2° du raphé profond ou uréthro-ampullaire. On tombe ainsi dans l'espace décollable antérieur déjà ouvert dans le temps abdominal.

Le rectum est ensuite isolé en arrière et l'on tombe encore dans l'espace décollable présacré déjà libéré dans le temps abdominal.

Il suffit de sectionner : 1° les releveurs; 2° les pédicules hémorroïdaux moyens, pour que le rectum entièrement libéré vienne avec la compresse qui le recouvre.

La brèche périnéale est partiellement fermée. On la draine avec un gros tube, on la tamponne avec de la gaze non iodoformée pour éviter toute possibilité d'intoxication.

L'opération entière offre une durée moyenne d'une heure et demie dont une heure et quart pour le temps abdominal et vingt minutes pour le temps périnéal.

B. — Extirpation du rectum avec conservation de l'anus.

En ce cas, la portion anale de l'intestin est saine et laissée en place. On peut tenter la restauration intégrale des fonctions intestinales.

1° **Procédé de Duret.** — Il comprend deux temps : abdominal et périnéal.

Dans le premier, semblable dans ses grandes lignes au temps abdominal du procédé précédent, le ventre est ouvert, le côlon pelvien et le rectum sont libérés aussi haut que possible, en respectant au mieux le méso-côlon que l'on peut cependant inciser légèrement, si cela paraît nécessaire. L'intestin n'est pas sectionné.

Dans le deuxième, par voie périnéale, mais en respectant le sphincter (voy. extirpation périnéale avec conservation de l'anus), l'intestin libéré est attiré, réséqué au-dessus du néoplasme et le bord supérieur abouché à l'anus.

2° **Procédé de Kummel.** — On sait que l'artère colique droite supérieure, branche de la mésentérique supérieure, court au-dessous du côlon transverse, à 3 ou 4 centimètres de lui, pour s'anastomoser à plein canal avec la première colique gauche venue de la mésentérique inférieure, en formant une grande arcade marginale, l'arcade de Riolan, qui assure la nutrition de l'intestin correspondant. Il est donc possible de sectionner le méso-côlon transverse en dedans de cette grande arcade artérielle sans compromettre la vitalité du côlon, tandis que la distribution en rameaux nombreux de la mésentérique infé-

[1] Kummell. *Verhand. der deutsch. Ges. f. Chir.*, Berlin, 1899, p. 432. — Fr. de Quervain *Rev. méd. de la Suisse rom.*, 1901, p. 737. — Duret, *Bull. de l'Ac. de méd.*, décembre 1902 p. 453

rieure dans le méso-côlon descendant et surtout le méso-sigmoïde ne permet pas la même manœuvre à leur niveau (fig. 1075).

Partant de cette disposition, Kummell et de Quervain coupent le gros intestin au-dessous de l'angle colique gauche. Ils extirpent de parti pris le

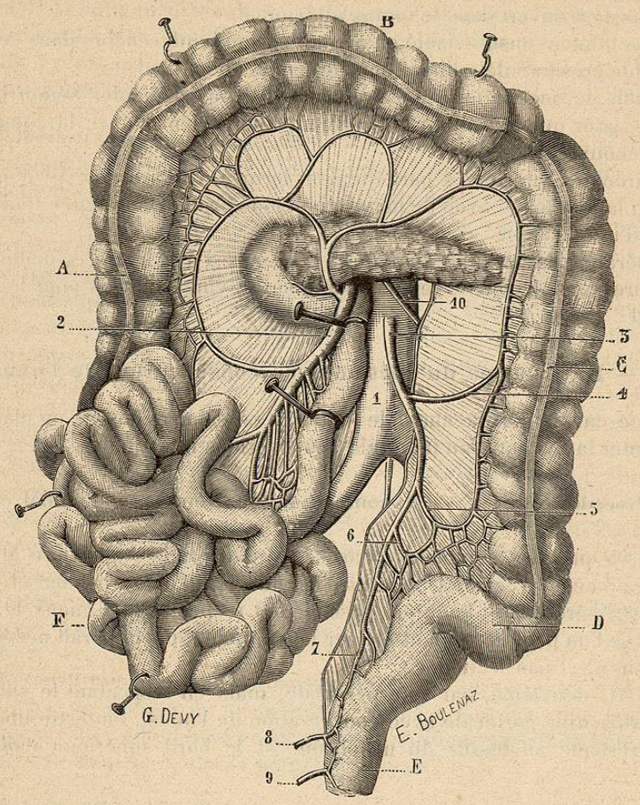

Fig. 1075. — Distribution des artères mésentériques (Testut).

1, aorte. — 2, artère mésentérique supérieure. — 3, artère mésentérique inférieure. — 4, artère colique gauche supérieure anastomosée avec l'artère colique droite supérieure, pour former l'arcade de Riolan.

côlon descendant, le côlon pelvien et le rectum. Pour restaurer l'intestin, ils sectionnent alors le méso-côlon transverse près de sa base, c'est-à-dire en dedans de l'arcade de Riolan, mobilisant ainsi très largement ce côlon transverse qu'ils peuvent abaisser facilement jusqu'à l'anus. Il ne faut pas oublier de suturer le méso-côlon à la paroi abdominale postérieure, afin d'éviter toute possibilité d'étranglement interne par glissement d'une anse grêle dans la brèche méso-colique (de Quervain).

§ 4. — Méthode intra-rectale[1]

L'extirpation par les voies naturelles est limitée aux sténoses bien circonscrites (Hartmann).

Dilater largement l'anus. A l'aide de pinces de Museux, saisir et abaisser la partie à réséquer. Au-dessous d'elle, sectionner circulairement le rectum dans toute son épaisseur, le décoller et l'abaisser peu à peu jusqu'à ce que la libération ait largement dépassé la zone à enlever et largement aussi mobilisé le segment supérieur. Couper l'intestin au-dessus du mal ; hémostasier la tranche et la fixer circulairement à la peau de l'anus par plusieurs points profonds.

Pour mieux assurer la réunion, on peut préalablement dépouiller le canal anal de sa muqueuse.

§ 5. — Méthode vaginale[2]

Abandonnée aujourd'hui pour la voie périnéale pure. Elle comprenait la section médiane de la cloison recto-vaginale, sphincter compris ; la libération du rectum, la résection de la partie malade, la réfection isolée du rectum et de la paroi vaginale.

[1] Hartmann, *VIIe Congr. fr. de chir.*, 1893, p. 698.

[2] Cf. Heydenreich. *Sem. med.*, 1897, p. 321. — Murphy. *Rev. de gyn. et de chir. abd.*, 1901, p. 544.