CHAPITRE XII

OPÉRATIONS SUR LE FOIE ET LES VOIES BILIAIRES

I

FOIE

I. — PONCTION DU FOIE

Exploratrice ou bien exploratrice et curatrice, elle doit obéir aux mêmes règles générales.

Elle sera pratiquée toujours à l'aide d'une aiguille fine (nº 2 de Dieulafoy ou Potain) et d'un appareil aspirateur, et sous le couvert d'une rigoureuse asepsie.

Elle portera sur le siège présumé de la lésion et là où existe une tuméfaction, s'il en est une, par suite tantôt au-dessous du rebord costal, tantôt au-dessus et alors à travers un espace intercostal. On évitera deux régions dangereuses : en avant, le bord inférieur où l'on pourrait blesser la vésicule biliaire, l'estomac ou le côlon ; — en arrière, le bord postérieur dans la zone des gros vaisseaux (veine cave inférieure).

Si l'on tombe dans une collection, il faut la vider au maximum pour éviter la chute dans le péritoine ou la plèvre, de quelques gouttes du liquide collecté, ou bien, si l'on est prêt à le faire, laisser l'aiguille en place et faire une incision immédiate sur elle. Si l'on injecte un liquide antiseptique dans la poche, on usera d'une solution naphtolée à 2 p. 1000, de formol à 1 p. 200 ou de sublimé à 1 p. 1000, que l'on emploiera à dose non toxique.

Dans les kystes hydatiques du foie, la **méthode de Bacelli** (injection de 20 grammes de sublimé à 1 p. 1000 après aspiration partielle du liquide), et la **méthode de Debove** (évacuation complète, injection de 100 grammes de Van Swieten qui est ensuite retiré) offrent moins de sécurité que la **méthode de Hanot** (évacuation complète, injection de 20 à 30 grammes de Van Swieten laissées à demeure) et surtout que la **méthode de Devé** [1] (évacuation, injection de quelques centaines de grammes d'une solution de formol à 1 p. 200, laissée pendant cinq minutes.

La ponction, dans les kystes hydatiques, est parfois très dangereuse et suivie de mort subite. Aussi tend-on à l'abandonner complètement.

[1] Devé, *Rev. de chir.*, 1902, p. 534.

Après toute ponction, le malade sera muni d'un pansement occlusif, d'un bandage bien ajusté et gardera le repos absolu pendant plusieurs heures.

II. — EXPLORATION CHIRURGICALE DU FOIE

Quatre voies d'accès conduisent au foie : la *voie abdominale*, de beaucoup la plus employée, utilisable pour le bord inférieur et la majeure partie des faces supérieure et inférieure ; la *voie sous-pleurale* applicable aux lésions de la partie antéro-supérieure ; la *voie transpleurale*, indiquée pour les lésions de la région postéro-supérieure ; la *voie lombaire*, très exceptionnellement pratiquée pour explorer la région postéro-inférieure.

§ 1. — Voie abdominale

Incision simple de la paroi. — Elle peut être *verticale et médiane ou verticale et latérale* (bord externe du muscle droit) et dans ces deux cas se combiner au besoin avec une incision oblique pour se donner du jour. Elle peut être *parallèle au rebord costal*, à 3 centimètres au-dessous de lui, pour faciliter la suture ultérieure des muscles qui s'y attachent. Cette incision oblique est la plus commode.

Le péritoine largement ouvert, l'intestin refoulé et protégé par de grandes compresses, le foie est alors examiné systématiquement, d'abord face inférieure en relevant fortement l'organe à l'aide de grandes valves souples, puis face supérieure en abaissant le foie et en écartant fortement le rebord costal en haut et en dehors.

Si l'on ne peut avoir un accès suffisant sur la face antéro-supérieure, on doit ou bien luxer en dehors et fracturer même le rebord costal ou bien le réséquer (voy. plus bas), ou bien sectionner entre deux pinces la partie antérieure du ligament suspenseur.

Si la plaie saigne abondamment, on peut pratiquer une hémostase provisoire en pinçant le pédicule vasculaire de la glande (artère hépatique, veine porte) entre le pouce et l'index glissé dans l'hiatus de Winslow.

§ 2. — Voie sous-pleurale

1º Résection sous-pleurale du rebord costal [1]. — Elle peut être isolée ou bien associée à une incision verticale simple préalable.

A. **Procédé de Monod et Vanverts.** (*Résection typique*). — Incision rectiligne, commençant en dedans sur le bord de l'appendice xyphoïde, courant oblique en bas, en arrière et en dehors parallèlement au rebord costal à 2 centimètres au-dessus de lui, s'arrêtant en dehors sur la ligne axillaire antérieure.

[1] Canniot, th. de Paris, 1891, nº 101. — Monod et Vanverts, *Rev. de gynéc. et de chir. abd.*, 1897, p. 499. — Auvray, *XIIIe Congr. fr. de chir.*, 1899, p. 349, et *XVIe Congr. fr. de chir.*, 1903, p. 685.

La peau, les muscles grand droit et oblique sont incisés et le rebord costal mis à nu.

On sectionne alors aux ciseaux les cartilages costaux suivant une ligne courbe à convexité supéro-externe, passant pour les 10e et 9e côtes au niveau de l'articulation chondro-costale, pour la 8e à 1 centimètre en dedans de cette articulation, pour la 7e sur le pont cartilagineux qui l'unit à la précédente (fig. 1076).

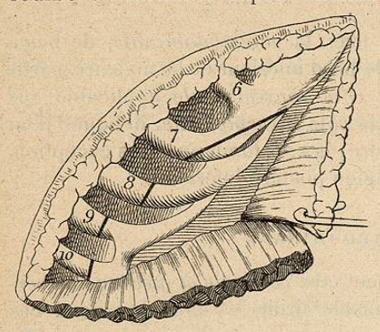

Fig. 1076. — Résection du rebord costal (Monod et Vanverts).

Après incision des espaces intercostaux le rebord costal est saisi, renversé en bas et en dedans et libéré de haut en bas par sa face profonde du diaphragme et du transverse.

On incise alors le plancher musculaire de la plaie et on ouvre le péritoine.

L'opération terminée, on restaure la région par deux plans de suture, l'un profond sur le diaphragme et le transverse, dont les points embrasseront le rebord cartilagineux, l'autre superficiel sur les grands pectoral, droit et oblique.

B. **Procédé d'Auvray.** (*Résection atypique*). — Applicable aux opérations d'urgence, lorsqu'il faut se donner rapidement du jour vers la convexité du foie.

A l'aide d'une incision oblique, parallèle au rebord costal, dénuder la face externe et le bord inférieur du thorax.

Sectionner aux ciseaux le cartilage de la 9e côte à sa partie moyenne et dans toute sa hauteur. Saisir chacune de ses extrémités, la soulever, dénuder sa face profonde avec le bistouri agissant de bas en haut, au ras du squelette, puis la couper aux ciseaux.

Poursuivre la même manœuvre en hauteur et largeur autant qu'il est nécessaire.

2° Procédé parapleural transdiaphragmatique (Mendès). — Coucher le sujet sur le côté gauche. Incision de 12 centimètres sur la 9e côte, à partir de l'articulation chondro-costale, flanquée de deux incisions verticales remontant jusqu'au 7e espace intercostal et permettant de relever un grand lambeau en ⊔.

Résection sous-périostée de la 9e côte, sur 10 centimètres et de la 8e sur 8 centimètres. Décoller au doigt et à la rugine la plèvre jusqu'à la réflexion de son cul-de-sac sur le diaphragme ; relever prudemment ce cul-de-sac et inciser largement le diaphragme.

Mendès, *Rev. de chir.*, juin 1903 : n° 6, p. 732.

§ 3. — Voie transpleurale

Cette voie, proposée par Israël et Segond[1] n'est que l'extension du procédé précédent.

a. **Incision postéro-latérale**, de la ligne scapulaire à la ligne axillaire, sur le point culminant de la tuméfaction, s'il en est une, et habituellement sur le trajet de la 9e côte, complétée s'il le faut par deux débridements verticaux pour relever un lambeau musculo-cutané en U.

b. **Résection sous-périostée** prudente de la 9e, de la 8e et au besoin de la 7e, dans l'étendue nécessaire.

c. **Incision pleuro-diaphragmatique**. — Si des adhérences ont clos le cul-de-sac pleural, on incise directement jusqu'au foie, sans manœuvres préliminaires.

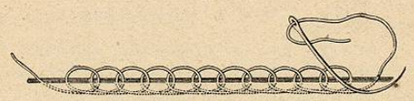
Fig. 1077. — Surjet à arrière-points de Roux (Schwartz).

Si la plèvre est libre, on doit l'oblitérer en suturant ses deux feuillets au diaphragme autour de la future incision. Cette suture se peut faire préa-

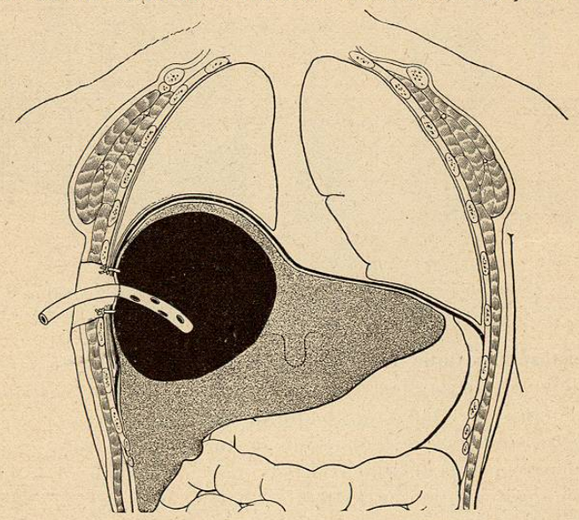
Fig. 1078. — Voie transpleurale (Schwartz).

lablement à l'aide d'un surjet à arrière-points, imbriqués régulièrement (voy. fig. 1077). Mais on peut aussi accoller d'abord les deux feuillets pleuraux

[1] Segond, *IIIe Congr. fr. de chir.*, 1888, p. 533.

par pression, les inciser rapidement avec le diaphragme, saisir les lèvres phréniques, les renverser en dehors et les suturer alors au pourtour de l'incision du feuillet intercostal, sans production de pneumothorax.

C'est un procédé absolument analogue avec résection des 8e, 9e, 10e et 11e côtes, que Pétrodis a récemment décrit sous le nom un peu prétentieux de « Polypleurodiaphragmotomie ». (*Grèce médicale*, 1903.)

§ 4. — Voie lombaire

Proposée par Tuffier. C'est l'incision de la néphrectomie, dans laquelle, le rein découvert et abaissé, on arrive au foie en évitant la plèvre en haut, le péritoine en bas et en avant.

Elle n'offre que des indications très exceptionnelles.

III. — HÉPATORRAPHIE

PLAIES ET SECTIONS DU FOIE

Le foie découvert, la blessure ou la lésion reconnues, il faut pratiquer : 1° l'hémostase provisoire ou définitive ; 2° la suture de la plaie.

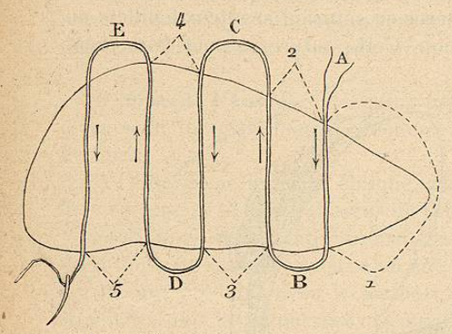

Fig. 1079. — Suture discontinue de Kousnetzoff et Pensky.

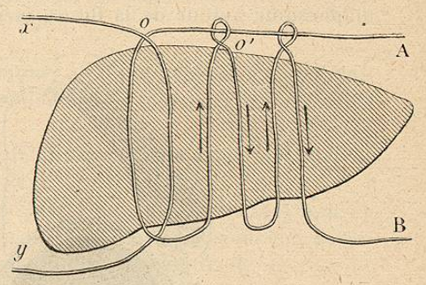

Fig. 1080. — Suture continue en chaîne d'Auvray.

1° Hémostase hépatique. — L'*hémostase provisoire* est faite par compression digitale autour de la plaie ou compression du pédicule vasculaire entre le pouce et l'index introduit dans l'hiatus de Winslow.

L'*hémostase définitive* se fera à l'aide de plusieurs moyens :

a. Attouchement à la gélatine (Carnot) ou à l'adrénaline à 1 p. 1 000.

b. Thermo-cautérisation, procédé fort infidèle.

c. Tamponnement à la gaze aseptique ou mieux avec un fragment d'épiploon (Loewy) que l'on bourre dans la plaie et que l'on suture avec ses lèvres ; excellent procédé.

d. Ligature directe des vaisseaux principaux, toujours délicate.

e. Ligature indirecte en masse, avec un fil assez gros passé autour du

segment blessé s'il est étroit ou pédiculé, ou bien suture en chaîne placée à l'aide d'une aiguille mousse suivant la technique de Kousnetzoff et Pensky[1] ou d'Auvray[2], qu'expliquent les schémas suivants (fig. 1079 et 1080).

f. Suture ou hépatorraphie proprement dite.

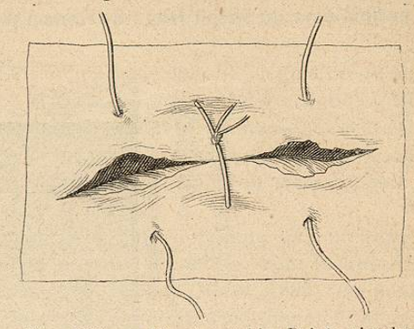

Fig. 1081. — Hépatorraphie. Points simples profonds (Ricard et Launay).

2° Hépatorraphie. — Le foie est un organe essentiellement vasculaire et friable dont la suture exige beaucoup de précautions. On se servira d'aiguilles mousses et courbes, de grosse soie ou mieux de gros catgut. On fera des points séparés, étreignant une grosse étendue de parenchyme hépatique, passant à bonne distance des lèvres de la plaie et serrés très doucement, après rapprochement de ces lèvres par l'aide, afin d'éviter toute violence et toute déchirure.

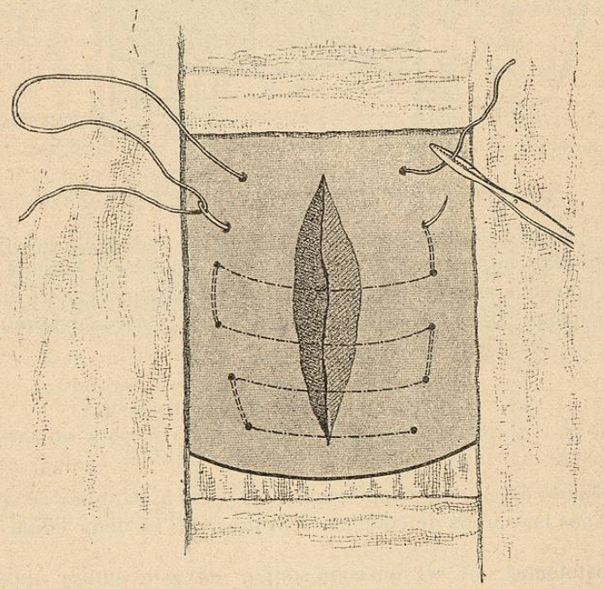

Fig. 1082. — Surjet étagé en U de Canac-Marquis. Premier plan. (Ricard et Launay).

La suture sera directe ou indirecte.

[1] Kousnetzoff et Pensky, *Rev. de chir.*, 1896, p. 501 et 754.
[2] Auvray, *Rev. de chir.*, 1897, p. 319.

La région hépatique à réséquer sera exposée et isolée par des compresses. On pratiquera l'hémostase préalable soit par compression digitale par les mains de l'aide (Socin), soit par injections parenchymateuses d'adrénaline.

La résection sera faite authermo et mieux au bistouri, sous forme de coin.

La plaie hépatique sera hémostasiée directement ou indirectement à l'aide des sutures de Koustnetzoff et Pensky ou d'Auvray, ou bien au moyen des greffes épiploïques de Loewy (bourrage et greffe en surface), ou bien encore à l'aide des diverses ligatures à supports dans lesquelles le fil, pour ménager le parenchyme hépatique, repose sur des plaques d'os décalcifié ou passe dans de petits cylindres de même substance (Segale[1], Pierre Delbet).

Si l'hémostase est suffisante, on suturera les lèvres de la perte de substance (voy. hépatorraphie) et l'on fermera la plaie abdominale avec ou sans drainage.

Ailleurs, il sera prudent de fixer le moignon hépatique à la paroi soit avant, soit après l'ablation du segment à réséquer. En ce dernier cas, on attire ce segment dans la plaie, on le fixe à l'aide d'une broche reposant sur les lèvres de la plaie, on l'étreint en arrière de la broche avec une ligature élastique après avoir fermé le péritoine par une couronne de points pariéto-hépatiques.

VI. — HÉPATOPEXIE[2]

C'est la fixation du foie qui peut être partielle ou totale suivant que l'hépatoptose est elle-même plus ou moins étendue.

Le foie peut être pexié indirectement en lui créant une niche de soutien à l'aide du péritoine pariétal dont en accolle et suture les deux feuillets antérieur et postérieur au-dessous de la glande réduite. C'est le procédé de Péan, rarement employé.

Plus souvent, on fixe directement le foie en bonne place à l'aide de gros fils doubles en anse, embrassant une étendue plus ou moins considérable de la glande et allant se nouer autour du rebord costal.

1° Procédé de Delagenière (hépatopexie partielle). — Sur la face convexe du foie, près de son bord libre, on place six gros catguts doubles en faux-fil, écartés de 15 millimètres, pénétrant à 1 centimètre de profondeur et embrassant chacun dans leur trajet parenchymateux 20 à 25 millimètres de tissu hépatique (fig. 1084).

Les deux brins de chacun de ces six fils sont noués entre eux de chaque côté. Les chefs postérieurs sont ensuite passés séparément à 1 centimètre de distance à travers le rebord costal et les muscles, puis noués deux à deux, sur ce rebord. Les chefs antérieurs sont passés et noués de même façon sur la paroi abdominale, mais toujours sous la peau que l'on a préalablement décollée.

[1] *XIIIe Congr. intern. de méd.*, Paris, 1900, p. 254.

[2] Cf. J.-L. Faure, th. de Paris. 1892. — H. Delagénière, *Arch. prov. de chir.*, 1897, p. 310. — Jeannel, *Arch. prov. de chir.*, 1900, p. 737. — Judet, *Rev. de gynéc. et de chir. abdom.* 1902. p. 131.

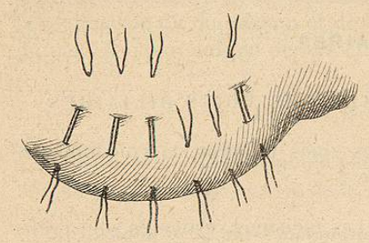

Fig. 1084. — Hépatopexie de Delagenière. Disposition des fils.

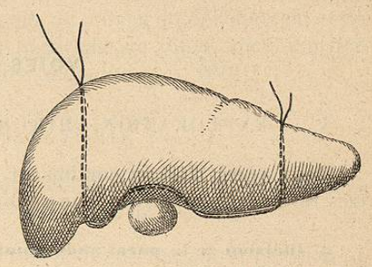

Fig. 1085. — Hépatopexie de Bobroff-Legueu (Ricard et Launay).

2° Procédé de Bobroff-Legueu (hépatopexie totale). — Incision verticale sur le bord externe du droit. Une grosse soie double, longue de 75 centimètres transfixe toute l'épaisseur de la glande à son extrémité droite, et à 5 centimètres du bord antérieur. Ce fil traverse le foie de la face supérieure à la face inférieure, longe celle-ci en contournant dans le parenchyme le col de la vésicule biliaire et retraverse l'extrémité gauche de la glande en sens inverse pour ressortir sur sa face supérieure (fig 1085).

Les chefs de droite et de gauche sont noués deux à deux puis conduits séparément à travers toute la paroi abdominale, l'un d'eux au-dessus, l'autre au-dessous du rebord costal, sur lequel on les noue par paires, fixant ainsi à ce rebord toute la glande reposant sur la grande anse qui embrasse sa face inférieure.

3° Procédé de Jeannel (hépatopexie totale à fils multiples). — Incision parallèle au rebord costal. Le foie est traversé dans toute son épaisseur par trois anses de grosse soie, dont la boucle émerge à la face inférieure. Un quatrième fil double longeant la face inférieure passe dans chacune de ces boucles et les arrête.

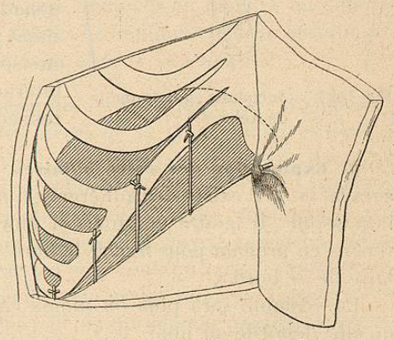

Fig. 1086. — Hépatopexie de Jeannel (Ricard et Launay).

Le foie est réduit en bonne place. Le fil inférieur, sangle de soutien, est tendu et fixé en dedans à la ligne blanche, en dehors au cartilage costal le plus voisin. Chacune des trois anses perforantes verticales est nouée autour du rebord costal (fig. 1086).

Comme l'hépatoptose s'accompagne souvent d'éventration abdominale, il

sera bon de compléter l'hépatopexie par une laparectomie partielle losangique (Depage) ou par une laparoplastie (voy. p. 836).

II

VOIES BILIAIRES

I. — EXPLORATION CHIRURGICALE DES VOIES BILIAIRES

Deux voies d'accès conduisent sur les voies biliaires, la voie lombaire très rarement usitée et la voie abdominale.

a. **Incision de la paroi abdominale.** — Les incisions verticales sont préférables aux incisions obliques. Pour le cholédoque, on incise sur la ligne médiane. Pour la vésicule biliaire et le cystique, on fera une laparotomie latérale le long du bord externe du droit. Ces incisions seront longues et complétées, s'il le faut, par un débridement transversal.

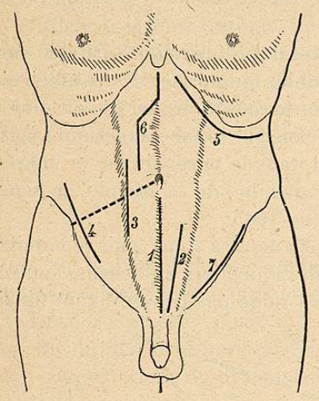

Fig. 1087. — Incisions en baïonnette de Kehr, 6.

Kehr, d'après Lejars[1], use d'une *incision en baïonnette* (Wellenschnitt) qui part de l'appendice xyphoïde, d'abord médiane et verticale, puis s'incline à droite, oblique en bas et en dehors, parallèle au rebord costal qu'elle suit à deux travers de doigt, pour atteindre la partie moyenne du muscle grand droit et descendre alors verticalement jusqu'à l'ombilic. Le muscle droit est incisé ainsi obliquement dans sa moitié interne, tandis que sa moitié externe est respectée (fig. 1087).

b. **Exploration des voies biliaires.** — S'il n'y a pas d'adhérences, elle sera facile. S'il existe des adhérences, elle pourra être fort malaisée ou même impossible. Il faudra commencer alors par détruire doucement ces adhérences en prenant pour repère le bord antérieur du foie et l'encoche vésiculaire de ce bord.

La vésicule sera plus ou moins cachée sous le bord antérieur du foie, qu'elle déborde ou non.

Le cystique, l'hépatique et la portion sus-duodénale du cholédoque seront découverts, en soulevant fortement le foie, en se portant vers le col de la vésicule et en palpant le bord libre du petit épiploon à l'aide de l'index gauche introduit dans l'hiatus de Winslow.

[1] Lejars, *Bull. et Mém. de la Soc. de chir.*, 11 mai 1904.

Les portions rétroduodénale et pancréatique du cholédoque seront explorées soit à travers les parois intactes du duodénum ou la tête du pancréas, soit à travers le duodénum après duodénotomie préalable, soit au moyen du décollement et de la réclinaison du duodénum, après incision du feuillet antérieur du petit épiploon, soit enfin au moyen du décollement et de la réclinaison du duodénum et de l'angle hépatique du côlon, après incision du péritoine pariétal, en dehors de l'angle colique (voy. p. 1010).

II. — CHOLÉCYSTOTOMIE

C'est la taille de la vésicule pour en évacuer le contenu (calculs, liquides séreux ou purulents), suivie de la suture immédiate de l'incision.

a. **Incision de la paroi abdominale.** — Elle peut être oblique et parallèle au rebord costal, ou mieux verticale, sur le bord externe du muscle droit, allant de l'extrémité antérieure de la dixième côte à 10 ou 15 centimètres plus bas.

Diviser successivement la peau, le tissu cellulaire, l'aponévrose ; réclíner le droit en dedans ; couper le feuillet profond de sa gaine, le fascia sous-péritonéal. Ouvrir enfin le péritoine.

b. **Reconnaissance et libération de la vésicule.** — Ecarter fortement les lèvres de la plaie à l'aide d'un écarteur bivalve ; garnir soigneusement le champ opératoire de compresses isolantes. Reconnaître le bord tranchant du foie et son échancrure vésiculaire S'il n'y a pas d'adhérences, on arrive vite sur la vésicule. Bien souvent, il faut commencer par détruire des adhérences parfois très développées qui unissent le foie au côlon transverse et au duodénum.

Le bord tranchant du foie libéré, le faire soulever en haut et en dehors. Reconnaître le fond de la vésicule, en dehors de l'éminence porte antérieure ; libérer la vésicule avec prudence jusqu'aux abords de son col.

c. **Ouverture et évacuation de la vésicule.** — Protéger avec de nouvelles compresses la cavité péritonéale et les lèvres de la plaie. Saisir et fixer le fond de la vésicule soit avec deux fines pinces-érignes, soit avec deux fils suspenseurs. Attirer la vésicule aussi en dehors du ventre qu'il est possible. Si elle est trop distendue par un épanchement liquide, commencer par l'évacuer avec un trocart simple ou un aspirateur. L'ouvrir ensuite entre les deux anses ou pinces fixatrices. Évacuer son contenu; puis, explorer son corps et son col avec une sonde cannelée, un stylet mousse, l'index ou le petit doigt ; le doigt révèle souvent des calculs qui étaient passés inaperçus à cause de leur mollesse aux instruments explorateurs, ainsi que R. Abbe en a fait la remarque. Explorer aussi par le toucher intra-péritonéal, par l'hiatus de Winslow, le canal cystique et le canal cholédoque, et se comporter alors suivant les résultats de la double exploration : extraction des calculs de la vésicule, curage de la vésicule, écrasement des calculs des conduits, expression de ces calculs vers le duodénum ou vers la vésicule, etc.