sera bon de compléter l'hépatopexie par une laparectomie partielle losangique (Depage) ou par une laparoplastie (voy. p. 836).

II

VOIES BILIAIRES

I. — EXPLORATION CHIRURGICALE DES VOIES BILIAIRES

Deux voies d'accès conduisent sur les voies biliaires, la voie lombaire très rarement usitée et la voie abdominale.

a. **Incision de la paroi abdominale.** — Les incisions verticales sont préférables aux incisions obliques. Pour le cholédoque, on incise sur la ligne médiane. Pour la vésicule biliaire et le cystique, on fera une laparotomie latérale le long du bord externe du droit. Ces incisions seront longues et complétées, s'il le faut, par un débridement transversal.

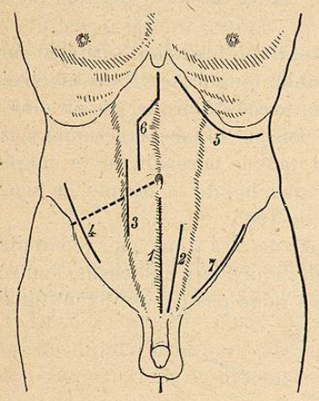

Fig. 1087. — Incisions en baïonnette de Kehr, 6.

Kehr, d'après Lejars[1], use d'une *incision en baïonnette* (Wellenschnitt) qui part de l'appendice xyphoïde, d'abord médiane et verticale, puis s'incline à droite, oblique en bas et en dehors, parallèle au rebord costal qu'elle suit à deux travers de doigt, pour atteindre la partie moyenne du muscle grand droit et descendre alors verticalement jusqu'à l'ombilic. Le muscle droit est incisé ainsi obliquement dans sa moitié interne, tandis que sa moitié externe est respectée (fig. 1087).

b. **Exploration des voies biliaires.** — S'il n'y a pas d'adhérences, elle sera facile. S'il existe des adhérences, elle pourra être fort malaisée ou même impossible. Il faudra commencer alors par détruire doucement ces adhérences en prenant pour repère le bord antérieur du foie et l'encoche vésiculaire de ce bord.

La vésicule sera plus ou moins cachée sous le bord antérieur du foie, qu'elle déborde ou non.

Le cystique, l'hépatique et la portion sus-duodénale du cholédoque seront découverts, en soulevant fortement le foie, en se portant vers le col de la vésicule et en palpant le bord libre du petit épiploon à l'aide de l'index gauche introduit dans l'hiatus de Winslow.

[1] Lejars, *Bull. et Mém. de la Soc. de chir.*, 11 mai 1904.

Les portions rétroduodénale et pancréatique du cholédoque seront explorées soit à travers les parois intactes du duodénum ou la tête du pancréas, soit à travers le duodénum après duodénotomie préalable, soit au moyen du décollement et de la réclinaison du duodénum, après incision du feuillet antérieur du petit épiploon, soit enfin au moyen du décollement et de la réclinaison du duodénum et de l'angle hépatique du côlon, après incision du péritoine pariétal, en dehors de l'angle colique (voy. p. 1010).

II. — CHOLÉCYSTOTOMIE

C'est la taille de la vésicule pour en évacuer le contenu (calculs, liquides séreux ou purulents), suivie de la suture immédiate de l'incision.

a. **Incision de la paroi abdominale.** — Elle peut être oblique et parallèle au rebord costal, ou mieux verticale, sur le bord externe du muscle droit, allant de l'extrémité antérieure de la dixième côte à 10 ou 15 centimètres plus bas.

Diviser successivement la peau, le tissu cellulaire, l'aponévrose ; réclíner le droit en dedans ; couper le feuillet profond de sa gaine, le fascia sous-péritonéal. Ouvrir enfin le péritoine.

b. **Reconnaissance et libération de la vésicule.** — Ecarter fortement les lèvres de la plaie à l'aide d'un écarteur bivalve ; garnir soigneusement le champ opératoire de compresses isolantes. Reconnaître le bord tranchant du foie et son échancrure vésiculaire S'il n'y a pas d'adhérences, on arrive vite sur la vésicule. Bien souvent, il faut commencer par détruire des adhérences parfois très développées qui unissent le foie au côlon transverse et au duodénum.

Le bord tranchant du foie libéré, le faire soulever en haut et en dehors. Reconnaître le fond de la vésicule, en dehors de l'éminence porte antérieure ; libérer la vésicule avec prudence jusqu'aux abords de son col.

c. **Ouverture et évacuation de la vésicule.** — Protéger avec de nouvelles compresses la cavité péritonéale et les lèvres de la plaie. Saisir et fixer le fond de la vésicule soit avec deux fines pinces-érignes, soit avec deux fils suspenseurs. Attirer la vésicule aussi en dehors du ventre qu'il est possible. Si elle est trop distendue par un épanchement liquide, commencer par l'évacuer avec un trocart simple ou un aspirateur. L'ouvrir ensuite entre les deux anses ou pinces fixatrices. Évacuer son contenu; puis, explorer son corps et son col avec une sonde cannelée, un stylet mousse, l'index ou le petit doigt ; le doigt révèle souvent des calculs qui étaient passés inaperçus à cause de leur mollesse aux instruments explorateurs, ainsi que R. Abbe en a fait la remarque. Explorer aussi par le toucher intra-péritonéal, par l'hiatus de Winslow, le canal cystique et le canal cholédoque, et se comporter alors suivant les résultats de la double exploration : extraction des calculs de la vésicule, curage de la vésicule, écrasement des calculs des conduits, expression de ces calculs vers le duodénum ou vers la vésicule, etc.

d. **Fermeture de la vésicule.** — La vésicule évacuée et nettoyée, le champ opératoire désinfecté, on ferme l'incision vésiculaire, comme on le ferait d'une incision intestinale, soit par une double suture à deux plans d'Albert-Hartmann (plan profond total perforant, plan superficiel musculo-séreux à la Lembert), soit par une ligature oblitérante qu'on enfouit sous une suture en bourse. Lorsque la vésicule est longue et se laisse attirer au dehors, on peut aussi la fermer par écrasement, mettre une fine ligature dans le sillon de l'écraseur et enfouir le moignon sous un surjet à la Lembert ou sous une suture en bourse.

e. **Fermeture de la paroi.** — Deux procédés sont ici applicables.

1. ***Réduction de la vésicule sans fixation à la paroi.*** — La vésicule suturée est réduite et la plaie abdominale fermée sans drainage. C'est ce que l'on a nommé suivant les auteurs : *cholécystotomie idéale* (Meredith), *cholécystendyse* (Courvoisier), *cholécystotomie à sutures perdues intra-péritonéales* (Terrier et Baudouin). Cette manière de faire n'est justifiée qu'à une condition expresse : la perméabilité persistante ou dûment rétablie des voies biliaires.

2. ***Fixation de la vésicule à la paroi abdominale.*** — C'est la *cholécystotomie avec cholécystopexie*, ou bien encore la *cholécystomie à sutures perdues intra-pariétales* (Terrier et Baudouin).

Cette fixation à la paroi peut précéder l'ouverture de la vésicule (cholécystotomie à fixation première et ouverture dernière de Parkes), ou terminer l'intervention (cholécystotomie à ouverture première et fixation dernière de Czerny). Le premier mode est applicable aux empyèmes aigus de la vésicule, afin d'éviter toute infection du péritoine. Le deuxième est d'usage plus courant.

La vésicule refermée, on la fixe à la paroi par une série de fils qui traversent l'une des lèvres du péritoine pariétal, prennent en faufil les parois musculo-séreuses de la vésicule et ressortent par l'autre lèvre du péritoine pariétal (Vautrin). Une mèche de gaze peut être mise au contact de cette suture (Terrier).

Par-dessus on réunit les diverses couches de la paroi abdominale.

III. — CHOLÉCYSTOSTOMIE

I. La cholécystostomie, qui, suivant la terminologie que nous avons adoptée pour l'intestin, serait mieux nommée *cholécystoproctie*, est l'incision de la vésicule avec suture des lèvres de cette incision à celles de la plaie abdominale, afin de créer une fistule biliaire cutanée, temporaire ou permanente.

Comme la cholécystotomie, elle peut être à fixation première et incision dernière (Ransohoff) ou bien à ouverture première et fixation dernière (Marion Sims). Enfin elle peut être exécutée en un temps ou en deux : dans ce cas, on provoque d'abord la formation d'adhérences à l'aide d'un tampon de gaze ou d'une couronne de sutures, puis, quatre à cinq jours après, on ouvre la

vésicule au bistouri, aux ciseaux ou au thermo-cautère (Kocher, Riedel).

Nous décrirons seulement la technique la plus employée, c'est-à-dire la cholécystostomie en un temps à ouverture première et fixation dernière.

a. **Incision de la paroi abdominale.** — Comme pour la cholécystotomie.

b. **Reconnaissance et libération de la vésicule.** — Comme pour la cholécystotomie.

c. **Ouverture et évacuation de la vésicule.** — Comme pour la cholécystotomie. La vésicule ponctionnée, vidée puis incisée largement, sera explorée et débarrassée de ses calculs. Par le palper et par le cathétérisme des voies biliaires on recherchera la présence d'autres calculs dans le col de la vésicule, dans le cystique, l'hépatique et la partie accessible du cholédoque. S'il en existe, on s'efforcera de les extraire par massage et refoulement de bas en haut vers la vésicule, par extraction à l'aide de pinces ou de curettes.

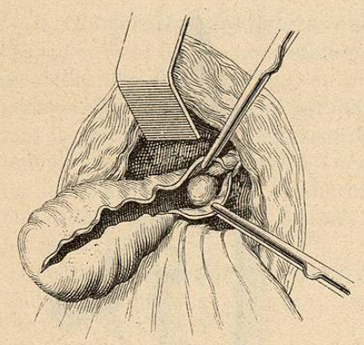

Fig. 1088. — Incision de proche en proche de la vésicule et du cystique (H. Delagenière).

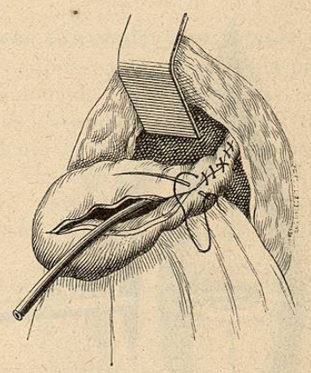

Fig. 1089. — Suture du cystique et de la vésicule incisés (H. Delagenière).

S'il existe des calculs enclavés vers le col, le cystique ou l'hépatique, on pourra, à l'exemple de Delagenière, inciser de proche en proche jusqu'à l'obstacle la vésicule, puis le col vésiculaire, puis le cystique, en amarrant au fur et à mesure sur les lèvres de l'incision des pinces de Kocher qui servent à tendre et à attirer doucement les parties à inciser (fig. 1088).

L'obstacle levé, une sonde de Nélaton n° 11 ou 12 ou un drain de même calibre est glissé par les voies biliaires profondes jusque dans le cholédoque et les conduits incisés sont reconstitués par-dessus à l'aide d'une suture, qui ménage cependant sur le fond de la vésicule une ouverture de 1 centimètre et demi (fig. 1089).

d. **Fixation de la vésicule aux lèvres de la plaie pariétale.** — Deux cas peuvent se présenter.

1° Vésicule longue. — La vésicule offre une longueur suffisante pour que l'abouchement pariétal soit possible. Celui-ci peut être simple ou sphinctérien.

α. ***Abouchement simple.*** — Les bords de l'ouverture vésiculaire sont saisis avec deux fines pinces qui les tendent et attirent l'organe entre les lèvres de la plaie abdominale. On réunit alors la vésicule au péritoine pariétal soit par un surjet circulaire musculo-séreux, soit par une couronne de points en U, comme dans toutes les « stomies ». Un gros drain est placé dans la vésicule ; deux mèches le flanquent et le maintiennent. Les diverses couches de la paroi sont enfin réunies en un ou plusieurs plans au-dessus et au-dessous du drain.

Lorsqu'on veut obtenir une fistulisation définitive, ce qui est exceptionnel, il faut en outre unir les lèvres de l'incision vésiculaire aux lèvres cutanées de la plaie, en ourlant la peau avec la muqueuse, à l'aide de quelques points, ainsi que le faisait Terrier dans son premier procédé de gastrostomie,

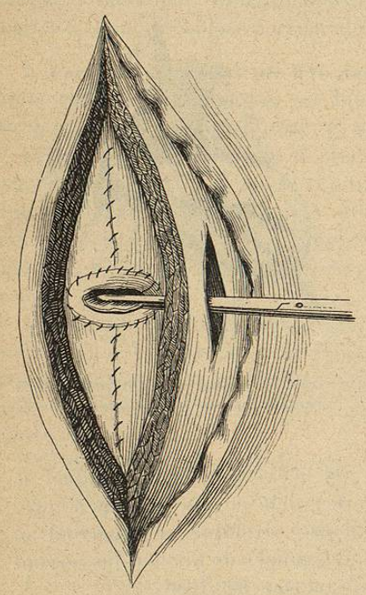

Fig. 1090. — Cholécystostomie à fixation transmusculaire (H. Delagenière).

Le cône vésiculaire déjà fixé au péritoine pariétal est attiré à travers une boutonnière du muscle droit.

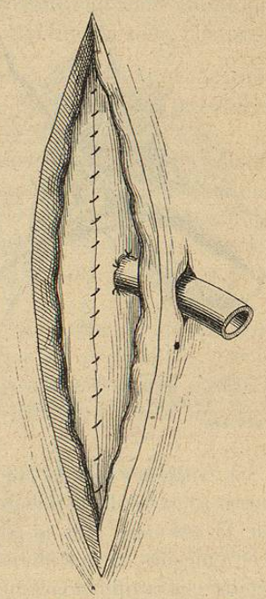

Fig. 1091. — Cholécystostomie à fixation transmusculaire (H. Delagenière). Drainage de la vésicule. Suture de la gaine du droit.

β. ***Abouchements phinctérien*** (cholécystostomie à fixation transmusculaire de Delagenière[1]). — On attire plus fortement dans la plaie le fond de la

[1] H. Delagenière, *Arch. prov. de chir.*, 1895, p. 669.

vésicule sous forme d'un cône dont on fixe la base au péritoine pariétal.

Une boutonnière latérale est pratiquée dans le muscle droit à 1 centimètre de son bord externe. Une pince saisit le sommet du cône vésiculaire et l'entraîne dans cette boutonnière (fig. 1090). On suture alors les bords de l'orifice vésiculaire à l'aponévrose du grand droit. Un drain placé dans la vésicule est passé dans une boutonnière faite à la peau, tandis que l'incision première est refermée dans toute son étendue (fig. 1091).

Il est évident que, lorsque la longueur de la vésicule le permet, on pourrait appliquer ici le procédé de gastrostomie par torsion de Souligoux.

2° Vésicule courte. — L'abouchement pariétal est ici impossible. Il faut en ces cas de vésicule profonde, rétractée, scléreuse, pratiquer le « drainage hermétique » de Poppert[1]. Un drain est introduit dans le cholécyste, un faufil en bourse le fixe aux lèvres de l'ouverture vésiculaire. Une mèche flanque le drain. Autour d'eux, à l'aide de quelques points on suture l'épiploon à la partie inférieure de la plaie, de façon à constituer une sorte de canal séreux.

II. ***Oblitération des fistules consécutives à la cholécystostomie***[2]. — Lorsqu'on veut fermer une fistule persistante, après s'être assuré de la perméabilité des voies biliaires, on pratique autour de l'orifice fistuleux une incision elliptique. On libère par dissection les lèvres de cet orifice, en séparant la paroi musculo-muqueuse de la vésicule d'avec son enveloppe péritonéale sur une étendue de 6 à 7 centimètres. On écrase à la Doyen, on lie et on sectionne le pédicule au thermo-cautère, puis on enfouit le moignon à l'aide de deux sutures en bourse, placées sur la tunique musculaire (Chibret).

Cette *décortication sous-séreuse* de la vésicule met le péritoine à l'abri de toute infection.

IV. — CHOLÉCYSTECTOMIE

C'est l'extirpation de la vésicule biliaire (Langenbuch, 1882). Elle tend à se substituer à la cholécystostomie, dans les cas de lithiase.

a. **Incision de la paroi.** — Elle peut être latérale comme pour la cholécystostomie, siéger sur le bord externe du grand droit et mesurer 10 à 15 centimètres. Mais bien des chirurgiens préfèrent la laparotomie médiane sus-ombilicale ou l'incision en baïonnette de Kehr.

b. **Reconnaissance et libération de la vésicule.** — Comme pour la cholécystotomie.

c. **Ponction et évacuation de la vésicule.** — Si elle est trop distendue.

[1] Poppert, *Deutsche med. Woch.*, 14 déc. 1899, p. 821.

[2] Chibret, *XVIe Congr. fr. de chir.*, octobre 1903, p. 689.