1° Vésicule longue. — La vésicule offre une longueur suffisante pour que l'abouchement pariétal soit possible. Celui-ci peut être simple ou sphinctérien.

α. ***Abouchement simple.*** — Les bords de l'ouverture vésiculaire sont saisis avec deux fines pinces qui les tendent et attirent l'organe entre les lèvres de la plaie abdominale. On réunit alors la vésicule au péritoine pariétal soit par un surjet circulaire musculo-séreux, soit par une couronne de points en U, comme dans toutes les « stomies ». Un gros drain est placé dans la vésicule ; deux mèches le flanquent et le maintiennent. Les diverses couches de la paroi sont enfin réunies en un ou plusieurs plans au-dessus et au-dessous du drain.

Lorsqu'on veut obtenir une fistulisation définitive, ce qui est exceptionnel, il faut en outre unir les lèvres de l'incision vésiculaire aux lèvres cutanées de la plaie, en ourlant la peau avec la muqueuse, à l'aide de quelques points, ainsi que le faisait Terrier dans son premier procédé de gastrostomie,

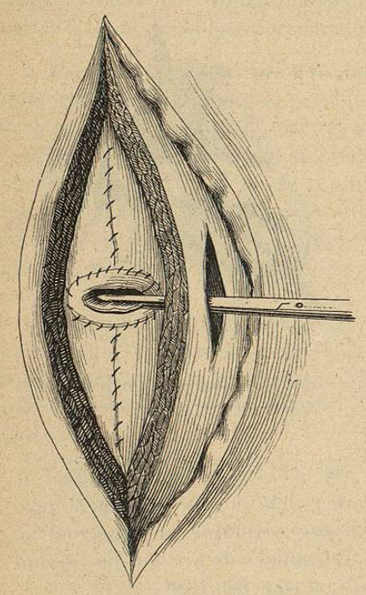

Fig. 1090. — Cholécystostomie à fixation transmusculaire (H. Delagenière).

Le cône vésiculaire déjà fixé au péritoine pariétal est attiré à travers une boutonnière du muscle droit.

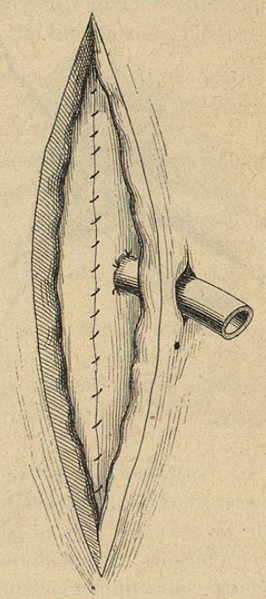

Fig. 1091. — Cholécystostomie à fixation transmusculaire (H. Delagenière). Drainage de la vésicule. Suture de la gaine du droit.

β. ***Abouchements phinctérien*** (cholécystostomie à fixation transmusculaire de Delagenière[1]). — On attire plus fortement dans la plaie le fond de la

[1] H. Delagenière, *Arch. prov. de chir.*, 1895, p. 669.

vésicule sous forme d'un cône dont on fixe la base au péritoine pariétal.

Une boutonnière latérale est pratiquée dans le muscle droit à 1 centimètre de son bord externe. Une pince saisit le sommet du cône vésiculaire et l'entraîne dans cette boutonnière (fig. 1090). On suture alors les bords de l'orifice vésiculaire à l'aponévrose du grand droit. Un drain placé dans la vésicule est passé dans une boutonnière faite à la peau, tandis que l'incision première est refermée dans toute son étendue (fig. 1091).

Il est évident que, lorsque la longueur de la vésicule le permet, on pourrait appliquer ici le procédé de gastrostomie par torsion de Souligoux.

2° Vésicule courte. — L'abouchement pariétal est ici impossible. Il faut en ces cas de vésicule profonde, rétractée, scléreuse, pratiquer le « drainage hermétique » de Poppert[1]. Un drain est introduit dans le cholécyste, un faufil en bourse le fixe aux lèvres de l'ouverture vésiculaire. Une mèche flanque le drain. Autour d'eux, à l'aide de quelques points on suture l'épiploon à la partie inférieure de la plaie, de façon à constituer une sorte de canal séreux.

II. ***Oblitération des fistules consécutives à la cholécystostomie***[2]. — Lorsqu'on veut fermer une fistule persistante, après s'être assuré de la perméabilité des voies biliaires, on pratique autour de l'orifice fistuleux une incision elliptique. On libère par dissection les lèvres de cet orifice, en séparant la paroi musculo-muqueuse de la vésicule d'avec son enveloppe péritonéale sur une étendue de 6 à 7 centimètres. On écrase à la Doyen, on lie et on sectionne le pédicule au thermo-cautère, puis on enfouit le moignon à l'aide de deux sutures en bourse, placées sur la tunique musculaire (Chibret).

Cette *décortication sous-séreuse* de la vésicule met le péritoine à l'abri de toute infection.

IV. — CHOLÉCYSTECTOMIE

C'est l'extirpation de la vésicule biliaire (Langenbuch, 1882). Elle tend à se substituer à la cholécystostomie, dans les cas de lithiase.

a. **Incision de la paroi.** — Elle peut être latérale comme pour la cholécystostomie, siéger sur le bord externe du grand droit et mesurer 10 à 15 centimètres. Mais bien des chirurgiens préfèrent la laparotomie médiane sus-ombilicale ou l'incision en baïonnette de Kehr.

b. **Reconnaissance et libération de la vésicule.** — Comme pour la cholécystotomie.

c. **Ponction et évacuation de la vésicule.** — Si elle est trop distendue.

[1] Poppert, *Deutsche med. Woch.*, 14 déc. 1899, p. 821.

[2] Chibret, *XVIe Congr. fr. de chir.*, octobre 1903, p. 689.

d. **Décollement de la vésicule.** — Un aide relève fortement la face inférieure du foie avec les doigts ou avec un écarteur. Le chirurgien saisit la vésicule, avec le bistouri incise le péritoine autour de sa base adhérente, cherche le plan de clivage et prudemment toujours, péniblement souvent, décolle la vésicule de la face inférieure du foie, à l'aide d'une compresse ou d'un instrument mousse, en évitant de déchirer le tissu hépatique.

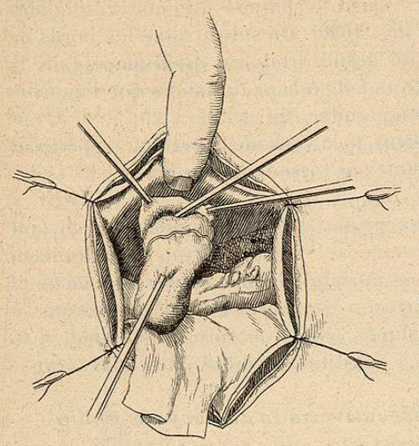

Fig. 1092. — Cholécystectomie. Décollement de la vésicule (Lejars).

e. **Isolement et ligature du canal cystique.** — Plus doucement encore, isoler le canal cystique souvent friable. Poser sur lui une double ligature sans rompre ses parois; le couper, toucher le moignon au thermo.

f. **Drainage et fermeture de la paroi.** — Après hémostase et nettoyage, drainer à l'aide de tubes et de mèches, puis fermer la paroi de chaque côté du drainage.

V. — CHOLÉCYSTO-ANASTOMOSES

La vésicule biliaire peut être abouchée avec l'estomac, le duodénum, le jéjunum ou le côlon.

La *cholécysto-gastrostomie* (Wuckoff, Angelberger, Monod, Terrier) n'offre pas d'inconvénients du fait du passage de la bile dans l'estomac.

La *cholécysto-duodénostomie* (Bardenheuer, Terrier, Richelot), pratiquée sur la première ou la deuxième portion du duodénum est l'opération de choix.

La *cholécysto-jéjunostomie* est la plus facile des quatre.

La *cholécysto-colostomie* (Winiwarter, Pilcher) doit être rejetée pour des raisons physiologiques.

Toutes ces anastomoses se pratiquent suivant les principes de la gastro-entérostomie.

§ 1. — Procédés en un temps

Ils peuvent être exécutés par suture ou par bouton anastomotique, et être simples ou complexes.

A. — *Cholécysto-anastomose simple.*

Elle est calquée sur la gastro-entérostomie antérieure ou postérieure, suivant qu'on passe ou non à travers le mésocolon.

a. **Incision de la paroi.** — Médiane, sus-ombilicale, assez longue.

b. **Reconnaissance, exploration des voies biliaires. Évacuation de la vésicule.** — Comme pour la cholécystostomie. La vésicule sera évacuée par ponction de son fond avec un trocart aspirateur. L'orifice du trocart est ensuite obturé avec une pince.

c. **Choix et attraction du segment à anastomoser.** — Il faut que les deux organes puissent se juxtaposer sans tiraillements, et sans coudure.

On choisira de préférence la première partie du duodénum, que l'on cherchera, en partant du pylore reconnaisable à sa consistance et à son sillon circulaire.

A défaut du duodénum, on prendra l'estomac ou bien le jéjunum. En ce cas, on cherchera la première anse jéjunale comme dans la gastro-entérostomie, en plongeant la main sous le côlon et l'épiploon relevés, à gauche du rachis; on la reconnaîtra à sa fixité. On la suivra sur une longueur de 50 centimètres et on la retournera pour l'amener au contact de la vésicule, soit en

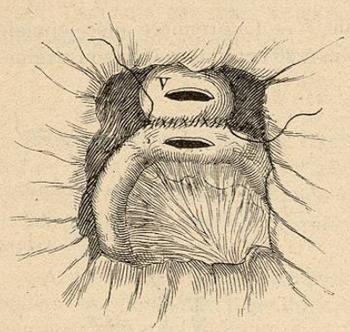

Fig. 1093. — Cholécystojéjunostomie simple. Surjet séro-séreux postérieur (Ricard et Launay).

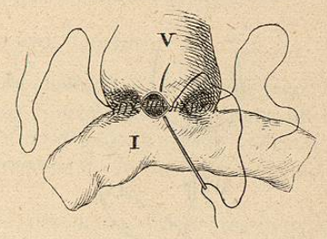

Fig. 1094. — Cholécystojéjunostomie simple. Terminaison du surjet perforant total (Ricard et Launay).

contournant le côlon transverse, comme dans la gastro-entérostomie antérieure, soit en passant à travers une brèche pratiquée dans le mésocôlon, comme dans la gastroentérostomie postérieure. On pourrait donc décrire une *cholécystojéjunostomie précolique* et une *cholécystojéjunostomie transmésocolique.*

d. **Anastomose.** — Coprostase des deux organes; isolement à l'aide de compresses protectrices suffisamment multipliées, dont une compresse-billot, glissée sous la future anastomose.

1° ***Procédé de la suture.*** — Accolement des organes aux deux extrémités de l'aire choisie pour la future bouche, à l'aide de deux pinces de Chaput ou de deux fils suspenseurs. Surjet d'union séro-musculaire postérieur, dont on garde les chefs longs. Incision des deux viscères, longue de 15 à 20 millimètres. Surjet perforant total unissant circulairement les lèvres correspondantes des deux viscères. Surjet musculo-séreux antérieur dont les extrémités se nouent avec les fils laissés longs du surjet musculo-séreux postérieur.

2° ***Procédé du bouton.*** — Comme dans les gastro-entéro-anastomoses, on emploiera le bouton de Murphy-Villard ou celui de Jaboulay.

Avec le bouton de Murphy-Villard, il faudra autour des orifices viscéraux passer un fil en bourse qui froncera les lèvres de ces orifices contre les tiges du bouton. Les deux tiges seront alors accouplées et télescopées à fond.

Avec le bouton de Jaboulay, il suffira sur chaque viscère de pratiquer une petite ouverture, d'y introduire par mouvement spiroïde les chapeaux des demi-boutons et d'en ajuster les tiges.

e. **Toilette et fermeture de la paroi.** — En un ou plusieurs plans.

B. — *Cholécysto-anastomoses complexes.*

Elles ont pour but d'éviter l'infection ascendante des voies biliaires.

1° Cholécystentérostomie en Y (Monprofit[1]). — La première anse jéjunale est reconnue et sectionnée entre deux pinces à 20 centimètres de son origine.

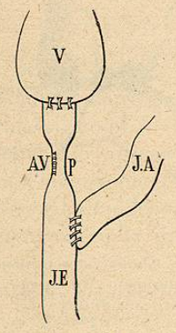

Fig. 1095. — Schéma de la cholécystojéjunostomie en Y (Montprofit).

V, vésicule. — AV, anse vésiculaire. — *p*, plicature latérale partielle. — JA, anse afférente. — JE, anse efférente.

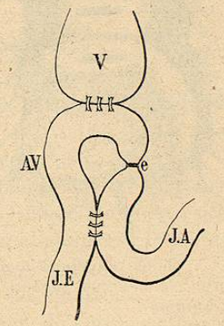

Fig. 1096. — Schéma de la cholécystojéjunostomie en Ω (Maragliano, F. Krause).

V, vésicule. — AV, anse vésiculaire. — JA, anse afférente. — *e*, ligature sur cette anse. — JE, anse efférente.

Le bout anal est anastomosé au sommet de la vésicule et le bout duodénal implanté dans le précédent à 15 ou 20 centimètres du cholécyste (fig. 1095).

Pour empêcher le reflux des matières intestinales jusqu'à la vésicule, on

[1] Monprofit, *XVIIe Congr. fr. de chir.*, 17 octobre 1904, p. 199.

peut diminuer le calibre de l'anse vésiculaire à l'aide d'une invagination latérale partielle à la Maydl ou d'un plissement à la Mattoli.

2° Cholécystentérostome en Ω (Maragliano, Fédor Krause[1]). — Assimilable aux procédés de gastro-entérostomie en Ω.

Chercher l'anse jéjunale, en anastomoser les branches afférente et efférente en forme d'Ω, aboucher la vésicule au sommet de l'anse et fermer la branche afférente par une ligature métallique. Les fèces passent ainsi directement dans le segment sous-jacent de l'intestin ; tandis que la vésicule débouche dans l'anse efférente transformée en néocholédoque (fig. 1096).

§ 2. — Procédé en deux temps

Souligoux a proposé pour les cholécysto-anastomoses son procédé général en deux temps par écrasement et cautérisation à la potasse. Nous renvoyons à ce que nous en avons dit à propos de la gastro-entérostomie.

VI. — CHOLEDOCHOTOMIE[2]

La taille du cholédoque (Langenbuch), est aujourd'hui entrée dans la pratique courante.

On l'exécute par deux voies : antérieure la plus usuelle ; postérieure, tout à fait exceptionnelle.

§ 1. — Voie antérieure (Quénu)

Manœuvres préliminaires. Exploration du cholédoque. — Mettre sous le dos du malade, au niveau du foie, un gros rouleau qui : 1° rapproche le rachis et le cholédoque de la plaie antérieure ; 2° dégage le champ opératoire en faisant tomber le foie d'un côté et les intestins de l'autre (Mayo-Robson, Hartmann).

« Après s'être placé à gauche de l'opéré, dit Quénu, tracer une incision médiane qui part à 2 ou 3 centimètres de l'appendice xyphoïde pour atteindre et un peu dépasser l'ombilic. Le foie étant relevé, garni d'une compresse et maintenu par un aide au moyen d'une large valve qui sert en même temps de réflecteur, se diriger immédiatement vers la première portion du duodénum, dont la délimitation d'avec l'estomac se fait aisément, grâce au léger rétrécissement et à l'épaisseur plus grande en paroi qu'offre le pylore. Remontant à l'angle formé par les deuxième et troisième portions du duodénum vers le col de la vésicule biliaire, rechercher l'hiatus de Winslow : il faut se rappeler que le bord droit de l'épiploon gastro-hépatique généralement tendu du col de la vésicule biliaire au duodénum est parfois reporté

[1] Fédor Krause, *Centr. f. Chir.*, 1903, p. 941.

[2] Cf. Wiart, th. de Paris, 1899. — Yaïch, th. de Paris, 1902. — Quénu, *Bull. et Mém. de la Soc. de chir.*, 3 juin 1903. — Hartmann, *Bull. et Mém. de la Soc. de chir.*, 12 juillet 1903, p. 705.

à mi-corps de la vésicule, formant ainsi un large repli péritonéal qu'il faut contourner pour pénétrer dans l'hiatus de Winslow.

« Introduire l'index gauche dans l'hiatus et l'abaisser le plus possible. Pendant ce temps-là, appliquer l'index droit sur la face antérieure de l'épiploon gastro-hépatique, en suivant son bord droit ; il est impossible par cette exploration qu'on puisse laisser passer un calcul logé soit à l'embouchure des canaux cystique et hépatique, soit dans la portion sus-duodénale du cholédoque. Pour explorer la portion rétro-duodénale, déprimer en arrière et à droite avec l'index gauche la portion verticale du duodénum, et appliquer le pouce par sa pulpe sur le bord supérieur de la première partie.

« S'il y a des adhérences, commencer toujours par détruire celles qui unissent le foie au pylore, au duodénum, au côlon, de manière à pouvoir relever et explorer sa face inférieure, se guider d'une part sur l'encoche du bord antérieur du foie ou sur l'épaississement cicatriciel qui indique la loge de la vésicule biliaire plus ou moins ratatinée, et d'autre part, sur l'angle des deux premières portions du duodénum, au besoin le sillon de la veine ombilicale peut être utilisé ; de même que la distance du canal cholédoque par rapport à la ligne médiane qui est de 24 à 35 millimètres pour l'origine, et de 18 à 30 millimètres pour la terminaison de ce canal. En fin de compte, l'induration offerte par l'enkystement du calcul est parfois le seul point de repère. »

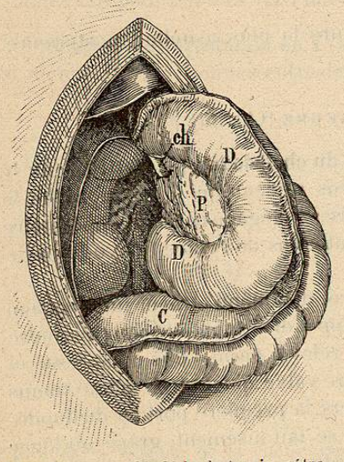

Fig. 1097. — Cholédochotomie rétro-duodéno-pancréatique (Guibé).

ch, cholédoque. — DD, duodénum. — P, pancréas. — C, côlon ascendant.

1° Cholédochotomie sus-duodénale. — Le calcul une fois reconnu au-dessus de la première portion du duodénum, — avec l'index gauche placé dans l'hiatus de Winslow faire saillir le calcul, diviser *sur lui* péritoine et canal par une incision longitudinale de 1 centimètre et demi à 2 centimètres (ne pas oublier que la veine porte est *immédiatement en arrière* et un peu en dehors du cholédoque), puis enlever le calcul par expression ou par extraction, après l'avoir broyé si cela est nécessaire.

S'il y a plusieurs calculs, les faire sortir par la même ouverture. On peut dans ce but se servir avec avantage de la curette à bascule de Collin.

L'extraction terminée, on pourra parfois tenter la suture de la plaie cholédocienne si elle est facile (cholédochotomie idéale). Mais le plus souvent on devra se borner à la cholédochotomie sans suture, préconisée par Quénu et Hartmann. Un gros drain flanqué de mèches de gaze aseptique sera conduit jusqu'au contact de la plaie cholédocienne ; d'autres mèches

de gaze limiteront le foyer latéralement. Enfin on isolera le foyer en suturant autour de lui tous les replis et débris péritonéaux avoisinants.

2° Cholédochotomie rétroduodéno-pancréatique. — Lorsque le calcul siège en arrière du duodénum et du pancréas, il faut décoller ces organes et les récliner en avant. Le foie est relevé, le côlon transverse abaissé et rejeté à gauche. Le péritoine pariétal est incisé au niveau de l'angle sous-hépatique du côlon et le long de la portion verticale du duodénum. Le côlon puis le duodénum sont décollés et basculés de droite à gauche pour mettre en avant leur face postérieure. On fait alors la cholédochotomie et l'on draine le long du bord externe du duodénum (fig. 1097).

3° Cholédochotomie trans-duodénale. — Si le calcul siège dans la dernière partie du cholédoque, on découvre la deuxième partie du duodénum, on isole le foyer à l'aide de compresses et on fait une duodénotomie verticale de 4 à 6 centimètres. Le calcul est-il enclavé dans l'ampoule de Vater on se contentera de débrider les lèvres de l'orifice (duodénotomie simple). Le calcul est-il enclavé en amont de l'ampoule, on incisera alors la paroi duodénale postérieure, puis la paroi du cholédoque (cholédochotomie trans-duodénale vraie).

Le ou les calculs extraits, on suturera les lèvres de l'incision duodénale à celles de l'incision cholédocienne pour créer une bouche cholédoco-duodénale, puis on suturera la paroi antérieure du duodénum.

§ 2. — Voie postérieure lombaire (Tuffier)

« En avant du rein le cholédoque, la deuxième partie du duodénum et la face postérieure du pancréas se présentent absolument dépourvus de péritoine ».

« Le sujet étant couché sur le côté gauche, un coussin sous le flanc pour faire bomber le côté droit, se placer face à la région dorsale et faire, comme pour la néphrectomie, une incision qui parte de l'angle de la douzième côte et de la masse sacro-lombaire et s'étende à 15 centimètres en dehors. L'extrémité inférieure du rein reconnue, relevée et maintenue sous les fausses côtes à l'aide d'un large écarteur, chercher alors et reconnaître la deuxième portion du duodénum et le pancréas ; écarter et protéger la veine cave en dedans si cela est nécessaire, et en tout cas, *récliner en dehors* la seconde portion du duodénum dépourvue de péritoine. En introduisant dans la plaie l'index gauche, la pulpe en dedans, sentir et accrocher un cordon descendant, formé par le canal cholédoque et ses vaisseaux. Avec une pince et une sonde cannelée, on peut alors isoler et dénuder le canal dans toute la portion rétro-duodénale et intra-pancréatique sans que le péritoine soit lésé. »

Ce procédé paraît convenir spécialement aux calculs de la moitié inférieure du cholédoque, calculs qui sont difficilement abordables par la face antérieure, à moins qu'on ne fasse systématiquement la cholédocotomie trans-duodénale.

VII. — OPÉRATIONS EXCEPTIONNELLES SUR LES VOIES BILIAIRES

On a, par exception, et suivant une technique calquée sur celle des opérations précédentes, pratiqué quelques interventions que nous nous contenterons d'énumérer.

Nous ferons préalablement remarquer que, dans les cas où on les a exécutées, leur réalisation a été grandement facilitée par la dilatation anormale des voies biliaires correspondantes.

1° **Canal cystique** [1]. — C'est la *cysticotomie*, la *cysticostomie* et la *cystico-entérostomie*.

La première peut être secondaire à la cholécystotomie (cysticotomie de proche en proche de H. Delagénière), ou bien primitive et semblable en ce cas à la cholédocotomie sus-duodénale, avec laquelle on peut la confondre (Wiart).

2° **Canal cholédoque**. — C'est la *cholédocostomie* et la *cholédoco-entérostomie*.

La première (abouchement du cholédoque à la peau) n'a guère donné que des insuccès; la deuxième a réussi entre les mains de Sprengel. Leur technique est semblable à celle des stomies et des anastomoses en général.

3° **Canal hépatique** [2]. — C'est l'*hépaticotomie*, l'*hépaticostomie* et l'*hépatico-entérostomie*, praticable seulement pour les deux dernières, lorsque le canal est très dilaté.

4° **Voies biliaires intra-hépatiques**. — C'est l'*hépatotomie*, l'*hépatostomie* et l'*hépatocholangio-entérostomie* de Kehr [3].

Voici la technique de cette dernière : excision sur le bord antérieur du foie d'un segment elliptique long de 6 centimètres, large de 2 à 3. Avec le thermocautère creuser à ce niveau dans le parenchyme hépatique une cavité jusqu'à ce qu'on ait ouvert quelques gros canaux biliaires. Hémostase par compression. Attirer le duodénum; l'inciser sur une longueur de 6 centimètres et l'unir aux lèvres de l'excision hépatique par deux surjets séro-séreux superposés.

[1] Péreire, *Rev. de chir.*, 1903. t. XXVIII, p. 41.

[2] H. Delagénière, *Arch. prov. de chir.*, 1905 et broch. de 32 pages, *Institut. intern. de bibl. scientif.*

[3] Kehr, *Centr. für Chir.*, 20 février 1904.

CHAPITRE XIII

OPÉRATIONS SUR LA RATE

I. — EXPLORATION CHIRURGICALE DE LA RATE

1° **Incision**. — La rate peut être découverte par laparotomie médiane, laparotomie vertico-latérale, incision en Γ ou en T, enfin laparotomie transversale sous-costale.

Les deux premières, excellentes pour l'exploration de l'abdomen en général, au cas de traumatisme imprécis, sont mauvaises pour découvrir la rate.

La troisième, transformation de l'une des précédentes par débridement latéral, donne beaucoup de jour, mais expose à des éventrations.

La dernière, paracostale, oblique, est l'incision de choix pour Pauchet [1]. Elle ira de la moitié externe du muscle droit du côté gauche au voisinage de la masse sacro-lombaire, suivant le rebord costal à un travers de doigt (fig. 1087,5). En arrière, on ménagera le méso-côlon descendant. Le blessé sera incliné sur le côté droit et un coussin glissé dans l'échancrure costo-iliaque droite pour faire bâiller le côté opposé.

2° **Résection du rebord costal**. — Déconseillée par Pauchet qui lui reproche d'allonger l'opération et de retarder le moment de l'hémostase splénique en cas d'hémorragie grave par rupture, elle est au contraire dans ces mêmes circonstances recommandée par Monod et Vanverts et par Auvray [2].

Celui-ci a pratiqué avec succès et chaudement prôné la *résection atypique rapide* du rebord cartilagineux, analogue à celle que nous avons décrit pour l'exploration du foie.

Incision paracostale. Dénudation externe du bord inférieur du thorax. Section complète et verticale avec les ciseaux du 9e cartilage à sa partie moyenne. Soulèvement et libération de chacune de ses extrémités avec le bistouri conduit au ras du squelette. Résection sur une longueur variant de 6 à 10 centimètres, jusqu'à obtention d'un accès suffisant.

[1] Pauchet, *XVIe Congr. fr. de chir.*, 1903, p. 383.

[2] Auvray, *Presse médicale*, 11 janv. 1905, p. 17.