2° Urétrectomie totale. — L'urètre est découvert, disséqué sur ses faces inférieure et latérales. On le sectionne transversalement en aval de la striction, on le détache jusqu'en amont de la lésion, et on le sectionne à ce niveau. La partie malade est ainsi enlevée en bloc, sous forme d'un segment cylindrique. Le canal est ensuite restauré par urétrorraphie ou urétroplastie.

VI. — URÉTRORRAPHIE

C'est la suture de l'urètre sectionné accidentellement ou méthodiquement. Comme la section du canal, elle peut être elle-même *longitudinale*, ou *transversale* ou *circulaire*.

1° Urétrorraphie longitudinale. — *a*. Quelques points au catgut très fin réparent, d'abord, s'il en est besoin, le plafond urétral.

b. On introduit ensuite avec précaution et on place à demeure une sonde en gomme n° 20, de préférence à bout coupé, afin d'en faciliter le changement.

c. On restaure alors la paroi inférieure. Ici trois cas peuvent se présenter.

1° **Si le canal est sain**, avec conservation des couches péri-urétrales (urétrotomie pour corps étrangers), on le reconstitue par plans étagés : plan urétral, à points séparés non perforants, au catgut fin; plan spongieux, hémostatique; plan musculaire sur le bulbo-caverneux; plan cutané (fig. 1121).

Ces divers étages doivent être solidarisés soigneusement pour éviter tout espace mort.

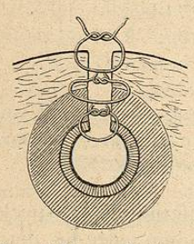

Fig. 1121. — Urétrorraphie. Schéma de la suture à plusieurs plans (Duval).

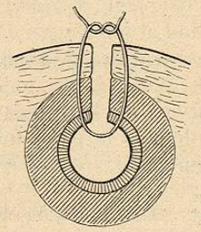

Fig. 1122. — Urétrorraphie. Schéma de la suture à un seul plan (Duval).

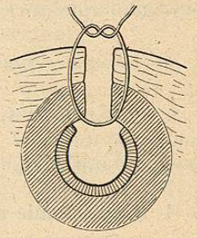

Fig. 1123. — Urétrorraphie. Schéma de la suture péri-urétrale (Duval).

2° **Si le canal est malade**, scléreux, avec fusion des couches péri-urétrales, on pratique une suture à un seul plan et l'on s'efforcera de ne pas intéresser la muqueuse (fig. 1122).

3° **Si le canal est déficient** et que l'étoffe fasse défaut, on se contentera de pratiquer une suture périurétrale, ramenant sur la sonde tous les tissus voisins (fig. 1123).

Pour avoir une surface d'affrontement plus large, on pourra parfois avec avantage dédoubler chacune des tranches, comme dans la cure de la fistule vésico-vaginale.

2° Urétrorraphie transversale. — Elle s'applique aux cas où la paroi inférieure de l'urètre a été seule intéressée, dans le même sens.

Sur la sonde à demeure, on suturera les deux lèvres de la plaie à l'aide de points non perforants, par-dessus lesquels on restaurera le corps spongieux, la couche musculaire (bulbo-caverneux) et la peau.

Il sera parfois utile de disséquer légèrement les lèvres urétrales pour les libérer et les affronter sans tension.

3° Urétrorraphie circulaire. — Elle s'applique aux sections totales transversales ou aux résections cylindriques.

a. Mobiliser d'abord par dissection les deux bouts de l'urètre pour les affronter sans tension. Cet affrontement devient bien difficile lorsque l'écartement des deux tranches atteint ou dépasse 3 centimètres. Savariaud[1] a récemment insisté sur l'utilité d'une dissection très étendue des deux bouts. Il les isole sur plus de 3 centimètres en les séparant des corps caverneux et fend en arrière le ligament de Carcassonne, afin de redresser la courbe du canal.

b. Reconstituer le plafond urétral par points séparés très fins.

c. Mettre une sonde n° 20 à demeure.

d. Restaurer la paroi inférieure soit par une suture à plusieurs plans, si elle est possible, soit par un seul étage de points.

Lorsque la tension est trop forte, il est prudent de ne pas fermer complètement l'urètre et de laisser une petite fistule de sûreté.

VII. — URÉTROPLASTIE[2]

C'est la restauration d'une fistule, d'une perte de substance ou d'une malformation (hypospadias, épispadias) du canal.

§ 1. — Fistules urétrales

1° Fistules urétro-cutanées. On peut les traiter par :

a. **Avivement des bords et urétrorraphie.** — Comme pour les fistules vésico-vaginales.

b. **Dissection et suture de lambeaux latéraux.** — Guyon et Pasteau taillent ainsi trois lambeaux, un postérieur long, à pédicule situé près de la fistule et qui est rabattu sur elle, face cutanée vers l'urètre, face cruentée en dehors;

[1] Savariaud, *Presse médic.*, 18 fév. 1903. p. 177.

[2] Cf. Pfister, th. de Paris, 1901.

deux lambeaux latéraux, à pédicule externe, qui viennent s'unir sur la ligne médiane et recouvrir le lambeau postérieur.

c. **Dissection d'un lambeau en collerette**, rabattu vers la fistule. Reybard et Doyen, comme Braquehaye dans la fistule vésico-vaginale, circonscrivent l'orifice par une incision elliptique à 4 millimètres de ses bords, libèrent la collerette cutanée, l'invaginent dans l'orifice, la suturent par des points non perforants et, par-dessus, réunissent les lèvres externes du fourreau.

2° Fistules urétro-rectales. — Leur cure, souvent malaisée, sera conduite ainsi :

a. Incision transversale prérectale du périnée et décollement du rectum jusqu'au-dessus du trajet, comme dans la prostatectomie.

b. Si les tissus sont enflammés et mal vivaces, se contenter de tamponner la plaie et d'en amener la cicatrisation régulière.

c. Si les tissus le permettent, aviver le pourtour des orifices et les suturer isolément par des points non perforants.

d. On peut encore, pour détruire le parallélisme des deux orifices, libérer largement le rectum et lui imprimer un mouvement de torsion (Ziembicki), ou abaisser sa paroi antérieure, comme le fait Segond dans les fistules recto-vaginales.

§ 2. — Pertes de substance

1° *Les pertes de substance de la paroi inférieure* seront comblées par l'emploi d'un des procédés à lambeaux que nous avons décrit.

2° *Les pertes de substance totales* (urétrectomie) nécessitent la réfection des deux parois du canal, à l'aide de plusieurs lambeaux, et de plusieurs séances (Duval).

a. L'emplacement des futurs lambeaux sera, dans une première séance opératoire, soigneusement épilé à l'aide d'une application rapide de pâte de Vienne afin de créer une cicatrice souple et glabre, qu'on laissera se constituer.

b. Dans une deuxième séance, on taille sur un des côtés du périnée épilé, un lambeau rectangulaire à pédicule externe que l'on dissèque et que l'on fait glisser en dedans jusqu'au delà de la ligne médiane, pour suturer son grand bord libre au côté opposé de la perte de substance avivée, et ses deux petits bords antérieur et postérieur à la paroi supérieure des bords urétraux correspondants.

Ce lambeau reconstitue la paroi supérieure du canal.

c. Dans une troisième séance, dix à douze jours après, on sectionne le pédicule du premier lambeau. On taille sur le côté opposé du périnée un second lambeau, cette fois, à pédicule interne, qui est renversé face cutanée vers le premier lambeau, c'est-à-dire vers le canal, et dont on suture le grand bord au pédicule sectionné du premier lambeau, les petits bords à la paroi

inférieure des deux bouts. Ce second lambeau forme le plancher du canal.

On met une sonde à demeure et on répare la brèche périnéale à l'aide d'un grand lambeau scrotal à pédicule antérieur qu'on dessine et libère par une incision en U, qu'on fait glisser d'avant en arrière et qu'on vient suturer par ses trois côtés aux trois bords de la plaie périnéale.

§ 3. — Hypospadias

1° Hypospadias balanique et pénien antérieur[1]. — La méthode la plus simple consiste à disséquer l'urètre, à le mobiliser et à transporter le méat hypospade à l'extrémité du gland (Carl Beck, von Hacker, Villemin).

Fig. 1124. — Procédé de Beck, von Hacker. Dissection de l'urètre (Ricard et Launay).

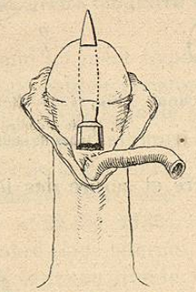

Fig. 1125. — Tunnellisation horizontale du gland.

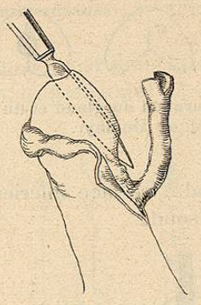

Fig. 1126. — Tunnellisation verticale du gland.

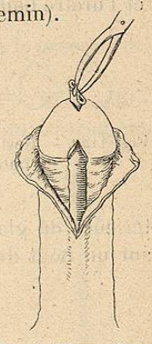

Fig. 1127. — Traction de l'urètre à travers le tunnel balanique.

a. Introduction d'une sonde rigide dans le canal. Incision elliptique autour du méat hypospade à 1 ou 2 millimètres de son ouverture, de manière à disséquer une petite collerette de muqueuse tout autour. A la face inférieure de la verge, pratiquer une incision linéaire médiane, très superficielle d'abord et mesurant les deux tiers de la distance qui sépare l'orifice anormal de l'extrémité du gland. Libérer l'urètre circonférentiellement et sans le perforer sur toute la longueur nécessaire (fig. 1124).

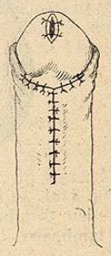

Fig. 1128. Sutures.

b. Enfoncer franchement une lame de bistouri mince et étroite d'avant en arrière à travers le gland, entrant par le sommet du gland et sortant à la partie inférieure de la verge, exactement au point où s'est arrêtée la dissection de l'urètre (fig. 1125, 1126).

A travers ce canal, attirer avec une pince l'urètre libéré, sans le tordre, puis fixer sa tranche par quatre fins catguts aux lèvres de la fente créée dans le gland par le passage du bistouri (fig. 1127).

[1] Cf. C. Beck, *New-York med. J.*, 1898, p. 142. — V. Hacker, *Beitr. z. klin. Chir.*, 1898, p. 271. — Husni-Chakir, th. de Paris, 1901, n° 220. — De Quervain, *Sem. méd.*, 1901, p. 65. — Villemin, *Tribune médicale*, 1904, p. 166.

Suturer les lèvres de l'incision faite à la face inférieure de l'organe (fig. 1128). Pas de sonde à demeure.

2° Hypospadias pénoscrotal. — Plusieurs procédés ont été mis en usage. Nous ne signalerons que les principaux.

a. **Urétroplastie à lambeaux péniens**[1]. — C'est le procédé classique de Duplay, à séances successives très espacées.

Dans une première, on refait le méat et l'urètre balanique par fente antéropos-

Fig. 1129. — Restauration du gland et du canal balanique (Duplay).

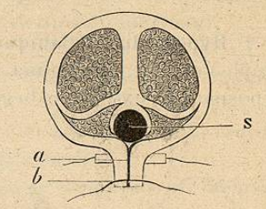

Fig. 1130. — Réfection de l'urètre pénien.
S, sonde à demeure. — *a*, points profonds avec tubes de Galli. — *b*, points superficiels.

térieure du gland à sa face inférieure et suture des lèvres de cette fente sur un bout de sonde.

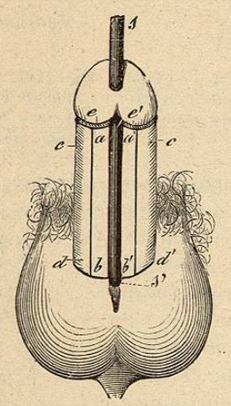

Fig. 1131. — Restauration de l'urètre pénien (Duplay). Tracé des incisions et lambeaux.
ab, *a'b'*, lambeaux à charnière interne destinés à recouvrir la sonde. — *cd*, *c'd'*, lambeaux à pédicule externe, destinés à recouvrir les précédents et à s'adosser sur la ligne médiane.

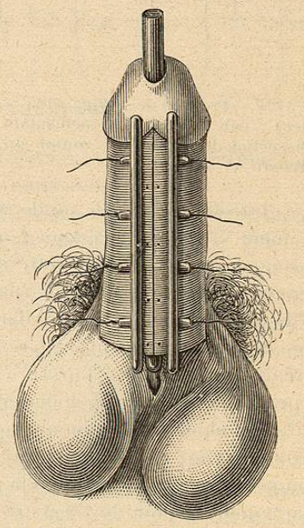

Fig. 1132. — Restauration de l'urètre pénien (Duplay). Sutures.

Dans une deuxième, à l'aide de lambeaux péniens, on crée un néo-canal du méat à l'orifice hypospadien. Par deux incisions longitudinales écartées assez pour que la largeur de peau comprise entre elles puisse recouvrir au

[1] Duplay, *Arch. gén. de méd.*, 1880, p. 257.

moins partiellement une sonde, et par deux incisions transversales menées aux extrémités des précédentes, on dessine et on libère partiellement trois lambeaux : un lambeau médian dont on relève légèrement les bords et que l'on enroule autour d'une sonde, face cutanée vers la sonde, face cruentée en dehors, et deux lambeaux latéraux que l'on fait glisser et que l'on suture bord à bord sur la ligne médiane.

Le canal pénien se trouve ainsi reconstitué et on en suture le bout antérieur à l'urètre balanique, refait dans le premier temps.

Dans une troisième séance, on ferme par avivement et suture l'intervalle entre le bout postérieur et le méat hypospade.

b. **Urétroplastie par greffe tubulaire sous-cutanée**[1]. — C'est le procédé de Nové-Josserand.

Du sommet du gland au méat hypospade, par tunnellisation et décollement à l'aide de deux petites incisions transversales et d'un instrument mousse, ou plus simplement à l'aide d'une ponction avec un long ténotome ou un trocart, on crée un trajet sous-cutané de calibre suffisant pour recevoir une bougie n° 21 ou 22 (fig. 1133).

Sur une région glabre (face interne du bras), on taille au rasoir une grande greffe dermo-épidermique d'un seul tenant, large d'un bon centimètre, plus longue de 3 centimètres que le tunnel pénien, et assez épaisse. On enroule cette greffe, face cruentée en dehors, sur une bougie n° 21, on la fixe à ses deux extrémités par une ligature circulaire et on en suture les bords.

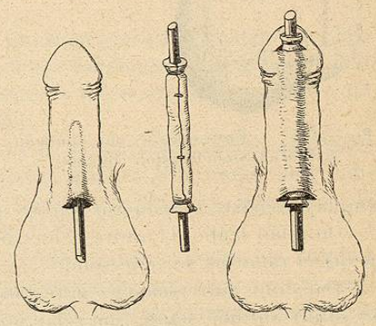

Fig. 1133. — Urétroplastie par greffe tubulaire sous-cutanée de Nové-Josserand (Ricard et Launay). Tunnellisation du pénis. Enroulement de la greffe. Mise en place de la greffe.

On introduit alors la bougie et sa greffe-chemise dans le tunnel balano-pénien. On met une sonde urétrale à demeure dans le méat hypospade.

Dix jours après, on coupe les ligatures de la greffe et on retire la bougie Quelques jours écoulés, on commence le cathétérisme dilatateur du tunnel. Enfin, après trois semaines, on ferme le méat hypospade en l'avivant et en le suturant au bout postérieur du nouveau canal.

c. **Urétroplastie par lambeau scrotal**[2]. — Rochet a modifié le procédé de Nové-Josserand en le combinant à son premier procédé personnel. Il remplace la greffe par un long lambeau scrotal à pédicule postérieur qu'il suture et enroule autour de la bougie.

Epilation du scrotum.

[1] Nové-Josserand, *Rev. de chir.*, 1888, t. XVIII, p. 333.
[2] Rochet, *Gaz. hebd. de méd. et de chir.*, 1899, p. 673.

Dissection d'un lambeau scrotal rectangulaire, à base située aux confins du méat hypospade, un peu plus long que le pénis et assez large pour recouvrir par enroulement une sonde n° 15 (fig. 1134).

Cette sonde est mise dans la vessie par le méat hypospade. Autour d'elle, on replie et on suture le lambeau, face cruentée en dehors, ses bords latéraux l'un à l'autre.

On tunnellise le gland et le pénis comme dans le procédé de Nové-Josserand.

La sonde revêtue de son fourreau scrotal est passée d'arrière en avant dans le tunnel. On suture l'extrémité de ce fourreau aux lèvres de l'incision balanique.

On ferme la plaie scrotale par des sutures transversales.

On enlève la sonde au bout d'une semaine.

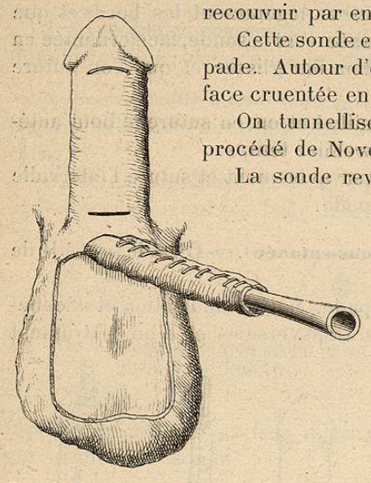

Fig. 1134. — Urétroplastie par lambeau scrotal et tunnellisation (Rochet).

§ 4. — Epispadias

Les méthodes de l'hypospadias lui sont applicables.

a. Le procédé classique de Thiersch-Duplay consiste à restaurer l'urètre par étapes et séances éloignées.

On refait d'abord l'urètre pénien à l'aide de lambeaux latéraux pris sur le pénis et rabattus sur une sonde.

Dans une autre séance, on restaure l'urètre balanique par fente médiane et suture sur une sonde ; on refait le prépuce, en perçant à sa base une boutonnière à travers laquelle on fait passer le gland et on suture la lèvre supérieure de cette boutonnière à la face dorsale de la verge que ce prépuce vient renforcer.

Dans une dernière séance, on ferme le méat épispade à l'aide de deux lambeaux triangulaires rabattus, le premier, sur l'orifice, face cruentée en dessus, et le deuxième sur le premier, face cruentée en dessous.

b. Mais on peut aussi appliquer à l'épispadias le procédé de la greffe tubulaire sous-cutanée proposée pour l'hypospadias.

VII. — ABCÈS URINEUX. PHLEGMON PÉRIURÉTRAL INFILTRATION D'URINE

1° **Abcès urineux**. — Malade en position de la taille. Anesthésie générale au chlorure d'éthyle. Rasage, savonnage et désinfection du périnée, des bourses et de la région pubienne.

Incision médiane, sur le raphé scrotal, de la racine des bourses à l'anus. Couper hardiment, toujours sur la ligne médiane, et parfois très profondément (4 à 6 centimètres) jusqu'à ce qu'on trouve l'abcès, d'où s'échappent pus et urine. Fendre largement l'abcès et ses diverticules : *en arrière*, vers l'anus, jusqu'au sphincter, ou même vers les fosses ischio-rectales au niveau desquelles on pratiquera au besoin une contre-ouverture ; *en avant*, vers les bourses, en séparant ces dernières l'une de l'autre ; *en haut et en dehors*, vers les branches ischio-pubiennes et le pubis. A ce niveau, sur le doigt ou le bec d'une pince qui soulève la peau de bas en haut, pratiquer une contre-ouverture avec drainage, ou bien à l'aide d'une aiguille de Moij ou de Reverdin, transfixer les téguments de haut en bas, saisir, ramener et nouer sur la peau, un fil double fixant l'extrémité d'un drain « au plafond » de l'abcès.

Drainage et bourrage à la gaze.

2° **Phlegmon péri-urétral** (Infiltration d'urine). — Malade en position de la taille.

L'anesthésie générale, toujours utile, est parfois contre-indiquée par le mauvais état général du patient.

a. Pratiquer d'abord une très large incision périnéale médiane au bistouri ou au thermocautère (Lejars), pénétrant hardiment dans la profondeur jusqu'au foyer, éventrant largement le périnée des bourses à l'anus, ouvrant en avant et en arrière tous les diverticules.

b. Pratiquer ensuite sur le scrotum, sur la verge, sur la région pubienne, sur les flancs même s'il le faut, un certain nombre d'incisions longitudinales et parallèles, espacées de deux à trois travers de doigt, intéressant la peau et la graisse, mais respectant l'aponévrose.

Laver à l'eau bouillie et à l'eau oxygénée. Laisser toutes les brèches béantes. Large pansement humide à l'eau oxygénée, dans lequel on pourra, suivant la méthode de Thiriar, faire passer un courant continu d'oxygène gazeux.

B. — *Urètre de la femme*.

Nous signalerons seulement les interventions suivantes :

1° **Dilatation immédiate progressive de l'urètre**. — Le diamètre normal de l'urètre féminin est de 7 millimètres, mais par une dilatation progressive, il peut être porté sans danger jusqu'à 18 à 20 millimètres. Il est imprudent d'aller au delà.

Cette dilatation se fera, sans anesthésie, à l'aide soit du dilatateur trivalve de Huguier soit des bougies de Hégar (fig. 1052) que l'on introduira en série ascendante.

2° **Urétrotomie interne**[1]. — Elle se fait à l'aide d'instruments droits et courts semblables à ceux que l'on emploie chez l'homme. La section porte habituellement sur la paroi antéro-supérieure (Pasteau).

[1] Pasteau, *Ann. des mal. des org. gén. urin.*, 1897, p. 799.

3° Urétrotomie externe. — Elle se pratique de deux façons :

a. **Par voie vaginale.** — Sur sa paroi inférieure, que l'on met à nu par une incision antéro-postérieure pratiquée sur la colonne antérieure du vagin et suivie du dédoublement urétro-vaginal par dissection des lèvres de cette incision.

b. **Par voie sous-symphysaire**[1]. — Sur sa paroi supérieure, que l'on découvre par une incision transversale pratiquée sur le vestibule entre le méat et le clitoris, et suivie de l'abaissement par décollement du méat et de l'urètre (Legueu).

L'urètre découvert et incisé par l'une de ces deux voies sera ensuite, s'il y a lieu, restauré par des points non perforants et la brèche vaginale ou vestibulaire sera fermée à son tour.

4° Urétroplastie. — *a.* **Les fistules urétro-vaginales** seront fermées par dissection d'une collerette vaginale que l'on invaginera et suturera ; au-dessus d'elle, on refermera la brèche vaginale.

b. **Les pertes de substance** étendues seront restaurées par dissection de lambeaux vaginaux suturés sur une sonde, et par-dessus lesquels on rapprochera les lèvres latérales du vagin. Ce procédé est l'analogue de celui que Duplay applique à l'hypospadias.

c. **La méatoplastie**[2] s'exécutera en libérant le méat par une incision circulaire munie d'un débridement vertical remontant jusqu'au clitoris. Le méat libéré avec la partie avoisinante de l'urètre sera reporté en haut, sous le clitoris et suturé à l'angle antérieur de l'incision sous-clitoridienne. Mais auparavant on lui fera subir une rotation ou une torsion sur son axe à la Gersuny (Pousson), ou bien on plissera sa paroi supérieure par deux points non perforants (Albarran).

5° Urétrectomie. — Une incision circulaire circonscrit le méat et se prolonge ensuite sur la colonne antérieure du vagin plus ou moins loin suivant que cette urétrectomie doit être partielle ou totale.

On dissèque les lèvres de l'incision vaginale. On libère le méat et l'urètre. On sectionne le canal en amont de la lésion. On suture le bout postérieur à l'extrémité postérieure de l'incision vaginale ; cet abouchement urétro-vaginal terminé, on ferme la plaie vagino-vestibulaire.

[1] Legueu, *Assoc. franç. d'urologie*, 2e session, 1897, p. 398.
[2] Collet, th. de Paris, 1898.

II

PROSTATE

I. — VOIES D'ACCÈS VERS LA PROSTATE

La prostate est accessible par quatre voies : voie urétrale, voie rectale, voie hypogastrique, voie périnéale.

La voie urétrale est presque complètement abandonnée ; elle ne servait d'ailleurs jadis que pour l'ouverture des abcès prostatiques que l'on crevait avec un cathéter. On ne l'utilise aujourd'hui que pour la prostatotomie galvanocaustique de Bottini.

La voie rectale n'est guère employée que pour ouvrir les abcès. Jaboulay a bien proposé et exécuté plusieurs fois la prostatectomie par voie transano-rectale, mais cette méthode, qui se rattache d'ailleurs aux méthodes périnéales, ne s'est pas généralisée.

La voie hypogastrique est beaucoup plus en usage pour la prostatectomie, lorsqu'il s'agit d'enlever des lobes glandulaires saillant vers la cavité vésicale. La vessie est largement ouverte (taille longitudinale, transversale ou médio-latérale). La prostate est soulevée par les doigts d'un aide ou mieux par le ballon de Petersen et devient ainsi d'accès relativement facile, surtout si l'on met le malade en position déclive.

La voie périnéale est, de toutes, la plus anatomique et la plus sûre. Nous allons l'étudier en détail.

II. — PÉRINÉOTOMIE. DÉCOUVERTE DE LA PROSTATE PAR LA VOIE PÉRINÉALE[1]

Notions préliminaires. — Quelques notions anatomiques sont utiles pour comprendre la « méthodisation » des interventions périnéales.

Le périnée se compose de deux parties : périnée antérieur, uro-bulbaire ; périnée postérieur, ano-ampullaire, limités par une ligne transverse biischiatique et unis, superficiellement par le raphé ano-bulbaire, profondément par la bandelette recto-urétrale de Henle, encore nommée raphé profond ou urétro-ampullaire. C'est entre ces deux périnées, entre le bulbe en avant et le canal ano-ampullaire en arrière qu'il faut, après section de leurs deux moyens d'union, cheminer pour arriver à la prostate, profondément encadrée par les releveurs de l'anus (fig. 1135).

Mais ce chemin est accidenté. Bulbe et ampoule ne sont pas en effet seu-

[1] Proust, *Presse médic.*, 15 octobre 1902, p. 987.