3° Urétrotomie externe. — Elle se pratique de deux façons :

a. **Par voie vaginale.** — Sur sa paroi inférieure, que l'on met à nu par une incision antéro-postérieure pratiquée sur la colonne antérieure du vagin et suivie du dédoublement urétro-vaginal par dissection des lèvres de cette incision.

b. **Par voie sous-symphysaire**[1]. — Sur sa paroi supérieure, que l'on découvre par une incision transversale pratiquée sur le vestibule entre le méat et le clitoris, et suivie de l'abaissement par décollement du méat et de l'urètre (Legueu).

L'urètre découvert et incisé par l'une de ces deux voies sera ensuite, s'il y a lieu, restauré par des points non perforants et la brèche vaginale ou vestibulaire sera fermée à son tour.

4° Urétroplastie. — *a.* **Les fistules urétro-vaginales** seront fermées par dissection d'une collerette vaginale que l'on invaginera et suturera ; au-dessus d'elle, on refermera la brèche vaginale.

b. **Les pertes de substance** étendues seront restaurées par dissection de lambeaux vaginaux suturés sur une sonde, et par-dessus lesquels on rapprochera les lèvres latérales du vagin. Ce procédé est l'analogue de celui que Duplay applique à l'hypospadias.

c. **La méatoplastie**[2] s'exécutera en libérant le méat par une incision circulaire munie d'un débridement vertical remontant jusqu'au clitoris. Le méat libéré avec la partie avoisinante de l'urètre sera reporté en haut, sous le clitoris et suturé à l'angle antérieur de l'incision sous-clitoridienne. Mais auparavant on lui fera subir une rotation ou une torsion sur son axe à la Gersuny (Pousson), ou bien on plissera sa paroi supérieure par deux points non perforants (Albarran).

5° Urétrectomie. — Une incision circulaire circonscrit le méat et se prolonge ensuite sur la colonne antérieure du vagin plus ou moins loin suivant que cette urétrectomie doit être partielle ou totale.

On dissèque les lèvres de l'incision vaginale. On libère le méat et l'urètre. On sectionne le canal en amont de la lésion. On suture le bout postérieur à l'extrémité postérieure de l'incision vaginale ; cet abouchement urétro-vaginal terminé, on ferme la plaie vagino-vestibulaire.

[1] Legueu, *Assoc. franç. d'urologie*, 2e session, 1897, p. 398.
[2] Collet, th. de Paris, 1898.

II

PROSTATE

I. — VOIES D'ACCÈS VERS LA PROSTATE

La prostate est accessible par quatre voies : voie urétrale, voie rectale, voie hypogastrique, voie périnéale.

La voie urétrale est presque complètement abandonnée ; elle ne servait d'ailleurs jadis que pour l'ouverture des abcès prostatiques que l'on crevait avec un cathéter. On ne l'utilise aujourd'hui que pour la prostatotomie galvanocaustique de Bottini.

La voie rectale n'est guère employée que pour ouvrir les abcès. Jaboulay a bien proposé et exécuté plusieurs fois la prostatectomie par voie transano-rectale, mais cette méthode, qui se rattache d'ailleurs aux méthodes périnéales, ne s'est pas généralisée.

La voie hypogastrique est beaucoup plus en usage pour la prostatectomie, lorsqu'il s'agit d'enlever des lobes glandulaires saillant vers la cavité vésicale. La vessie est largement ouverte (taille longitudinale, transversale ou médio-latérale). La prostate est soulevée par les doigts d'un aide ou mieux par le ballon de Petersen et devient ainsi d'accès relativement facile, surtout si l'on met le malade en position déclive.

La voie périnéale est, de toutes, la plus anatomique et la plus sûre. Nous allons l'étudier en détail.

II. — PÉRINÉOTOMIE. DÉCOUVERTE DE LA PROSTATE PAR LA VOIE PÉRINÉALE[1]

Notions préliminaires. — Quelques notions anatomiques sont utiles pour comprendre la « méthodisation » des interventions périnéales.

Le périnée se compose de deux parties : périnée antérieur, uro-bulbaire ; périnée postérieur, ano-ampullaire, limités par une ligne transverse biischiatique et unis, superficiellement par le raphé ano-bulbaire, profondément par la bandelette recto-urétrale de Henle, encore nommée raphé profond ou urétro-ampullaire. C'est entre ces deux périnées, entre le bulbe en avant et le canal ano-ampullaire en arrière qu'il faut, après section de leurs deux moyens d'union, cheminer pour arriver à la prostate, profondément encadrée par les releveurs de l'anus (fig. 1135).

Mais ce chemin est accidenté. Bulbe et ampoule ne sont pas en effet seu-

[1] Proust, *Presse médic.*, 15 octobre 1902, p. 987.

lement juxtaposés ; ils se superposent, surtout chez les vieillards prostatiques. Le bulbe se porte en arrière vers l'anus, fixé par le raphé superficiel ano-bulbaire ; l'ampoule s'avance fortement, s'insinue entre le bulbe en bas et la prostate en haut, sous forme d'un véritable coude maintenu par la bandelette urétro-ampullaire ou raphé profond. Ce coude rectal se trouve heureusement compris entre deux espaces décollables qui permettent de le récliner. L'un, espace décollable inférieur ou rétro-bulbaire, correspond à l'ancien triangle recto-urétral des auteurs ; il est compris entre le raphé ano-bulbaire et le raphé urétro-ampullaire et sépare la face supérieure du bulbe du plancher ampullaire. L'autre, espace décollable supérieur ou rétro-prostatique, compris entre le raphé urétro-ampullaire et le cul-de-sac de Douglas, sépare la prostate du plafond ampullaire.

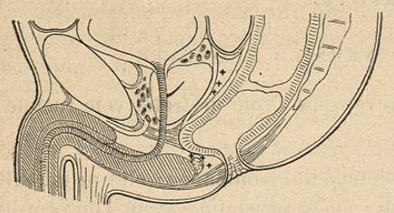

Fig. 1135. — Coupe antéro-postérieure du périnée et du bassin (Proust) montrant : 1° le raphé superficiel ou anobulbaire ; 2° l'espace décollable inférieur +++ ou rétrobulbaire ; 3° le raphé profond ou urétro-ampullaire ; 4° l'espace décollable supérieur +++ ou rétro-prostatique.

Pour arriver jusqu'à la prostate, il faudra donc : 1° sectionner le raphé ano-bulbaire (trait d'union superficiel des deux périnées) et, réclinant le bulbe en avant, pénétrer ainsi dans l'espace décollable inférieur ou rétro-bulbaire ; 2° sectionner le raphé urétro-ampullaire (trait d'union profond) et, réclinant l'ampoule en arrière, pénétrer ainsi dans l'espace décollable supérieur ou rétro-prostatique.

Technique. — Malade purgé, en position périnéale inversée, avec un fort coussin sous le sacrum, de sorte que le périnée, horizontal, regarde directement en haut. Vessie distendue avec 300 grammes de liquide. Urètre munie d'un cathéter exactement maintenu sur la ligne médiane.

a. **Incision cutanée**. — Longue de 9 à 10 centimètres, convexe en avant, d'une tubérosité ischiatique à l'autre et passant à 2 centimètres et demi de l'anus.

Couper la peau et la graisse, profondément sur les côtés, plus légèrement au milieu, jusqu'à ce qu'apparaisse une saillie médiane, le renflement bulbaire, suivie d'une cordelette antéro-postérieure, raphé ano-bulbaire, formée par l'extrémité antérieure du sphincter externe, et clef de l'espace décollable superficiel.

b. **Section du raphé superficiel ; ouverture de l'espace décollable rétro-bulbaire**. — Saisir cette bandelette, la soulever, la couper et relever son extrémité antérieure. On tire ainsi sur le bulbe, on tend le bord postérieur des transverses que l'on contourne et isole jusqu'à l'ischion. On pénètre alors

dans l'espace décollable rétro-bulbaire. Le bulbe est fortement relevé en avant ; l'anus est porté en arrière. Alors apparaissent deux bords musculaires antéro-postérieurs, les releveurs de l'anus, circonscrivant un espace régulier, médian, où la sonde cannelée isole bientôt une bandelette antéro-postérieure, le muscle recto-urétral, clef de l'espace décollable profond (voir fig. 1069).

c. **Section du raphé profond, ouverture de l'espace décollable rétro-prostatique**. — Saisir pareillement cette bandelette, la soulever et la couper avec le bistouri fuyant à la fois le rectum en arrière et l'urètre en avant, qu'il faut éviter de blesser. On pénètre alors dans l'espace décollable rétro-prostatique, lisse, quasi séreux, qui conduit directement jusqu'au Douglas. Si l'on n'est pas dans un espace facilement clivable, il faut se reporter en avant.

Une valve refoule le rectum en arrière ; un écarteur récline fortement la lèvre antérieure bulbaire de la plaie ; la face postérieure de la prostate apparaît encadrée par les releveurs.

III. — PROSTATOTOMIE[1]

(ABCÈS DE LA PROSTATE)

Elle se pratique actuellement par deux voies : voie rectale, voie périnéale.

a. **Voie rectale**. — Malade en position périnéale inversée, c'est-à-dire avec le bassin très fortement relevé par un coussin placé sous le sacrum — ou bien en décubitus latéral, fesses écartées. Une valve de Sims déprime la paroi ano-rectale postérieure et découvre largement la paroi rectale antérieure.

Sur la saillie de l'abcès et en un point dépourvu de battements artériels, faire sous le contrôle du doigt et de l'œil une incision de 2 à 3 centimètres allant jusqu'au foyer ; agrandir avec une pince, laver, drainer et tamponner.

b. **Voie périnéale**. — Malade en position périnéale inversée. La prostate est découverte par une incision prérectale et le dédoublement du périnée, comme il a été dit plus haut pour la périnéotomie. L'abcès est alors largement ouvert, drainé et tamponné.

On veillera à la bonne cicatrisation pour éviter une fistule.

IV. — PROSTATECTOMIE[2]

Deux voies peuvent être utilisées : la voie hypogastrique et la voie périnéale. L'ablation de la prostate peut d'autre part être partielle ou totale. Mais les prostatectomies partielles sont à peu près abandonnées aujourd'hui (Proust).

[1] Lamote, th. de Toulouse, 1900.

[2] Cf. Escat, Proust, rapports au *VIIIe Congr. de l'Assoc. franç. d'urologie*, 20 octobre 1904.

§ 1. — Voie hypogastrique

1° Prostatectomie partielle. — *a.* Le malade est en position déclive. Un ballon de Petersen, placé dans le rectum, soulève la prostate en haut et en avant. La vessie est largement ouverte par taille longitudinale simple ou médio-bilatérale, si la première ne donne pas un jour suffisant (voy. taille hypogastrique, p. 1061).

b. La prostate est réséquée. Suivant leur forme, les saillies pédiculées sont extirpées par section cunéiforme de leur pédicule ; les saillies sessiles sont enlevées par incision de la muqueuse vésicale qui les recouvre, décollement de cette muqueuse, incision de la capsule prostatique, énucléation du lobe hypertrophié, ou bien morcellement à la pince tranchante ou à la curette.

c. Après hémostase par compression, pincement ou application d'adrénaline, on réunit par une suture les lèvres de la capsule, puis celles de la muqueuse vésicale décollée.

d. La plaie hypogastrique est fermée complètement ou partiellement, après drainage de l'urètre.

2° Prostatectomie totale (Méthode de Freyer)[1]. — Elle est fondée sur ce fait que la prostate se compose en réalité de deux organes distincts, séparés chez le fœtus, réunis ensuite par leur face interne en avant et en arrière de l'urètre mais tendant, dans les hypertrophies, à se séparer de nouveau, de sorte qu'une prostate hypertrophique est constituée par deux tumeurs bénignes, encapsulées, énucléables, placées de chaque côté de l'urètre (Proust) ; ce qu'on appelle à tort un lobe moyen n'est qu'une émanation plus saillante d'un des lobes latéraux.

a. La vessie est largement ouverte et ses lèvres fortement rétractées. Un cathéter est dans l'urètre ; un index, dans le rectum, fait saillir la prostate.

b. Au point culminant de l'organe, inciser ou érailler la muqueuse ; arriver jusqu'au lobe recouvert de sa capsule, le séparer de la muqueuse et de la gaine prostatique, du côté externe ; séparer ensuite le côté interne du lobe d'avec l'urètre perçu à travers le cathéter, refouler le canal vers la symphyse ; compléter l'énucléation du lobe et l'enlever par simple traction.

Par la même brèche muqueuse, isoler l'autre lobe et l'enlever de la même manière ; l'urètre reste intact, appliqué contre la symphyse.

Parfois, lorsque les deux lobes ne veulent pas se séparer sur leur face interne, l'urètre vient en bloc avec la prostate.

c. La prostate enlevée, la paroi vésicale s'affaisse et s'accolle à la gaine prostatique restée vide. Hémostase par irrigation chaude. Pas de suture ni de tamponnement. Large drainage sus-pubien ; lavage de la vessie pendant les jours suivants.

[1] Jarvis et Proust, *Presse médic.*, 19 août 1903, p. 589.

§ 2. — Voie périnéale[1]

La prostatectomie périnéale totale ou subtotale peut être *intra* ou *extra-capsulaire*. La première est de beaucoup préférable, car elle épargne les gros vaisseaux et plexus péri-prostatiques, situés en dehors de la capsule. C'est elle que nous décrirons.

1° Prostatectomie subtotale. — La prostate est découverte comme il a été dit par incision prérectale et décollement successif du bulbe et du rectum (voy. p. 1042).

a. **Ouverture de l'urètre et désenclavement de la glande.** — Au-dessous du bec de la prostate, l'urètre est mis à nu et ouvert sur 1 centimètre, juste au ras de la glande ; on enlève le cathéter et on le remplace par un désenclaveur, instrument à bec coudé, ou par un lithotriteur (fig. 1136).

L'instrument est introduit bec en haut puis retourné bec en bas et fortement relevé vers le pubis. La prostate refoulée par le bec de l'instrument s'énuclée et bombe dans la plaie.

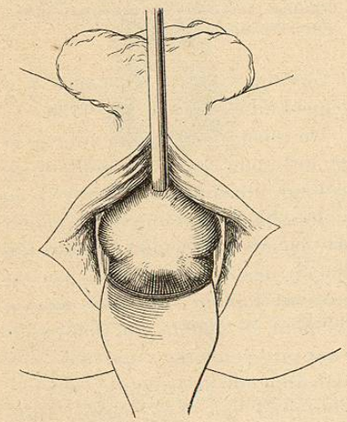

Fig. 1136. — Prostatectomie subtotale. Mise en place du désenclaveur (Proust).

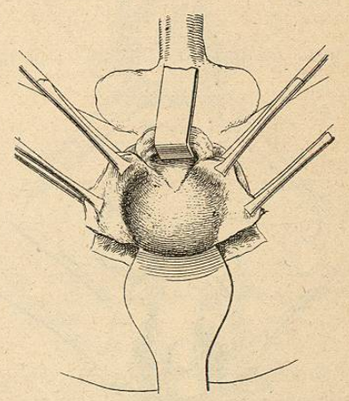

Fig. 1137. — Prostatectomie subtotale. Décapsulation de la glande (Albarran).

b. **Décapsulation de la glande.** — Par une incision médiane complétée par deux débridements transversaux, on ouvre la capsule. On la décolle soigneusement de chaque côté sous forme de lambeaux, avec les ciseaux mousses ou la sonde cannelée et en tendant les lèvres de la capsule avec des pinces. Ce décollement est plus facile en avant qu'en arrière (fig. 1137).

[1] Cf. Proust, th. de Paris, 1900. — Proust, *Presse médic.*, 1901, t. II, p. 244 et *Assoc. franç. d'urologie*, 1901, 1904.

c. **Hémi-section et extirpation de la glande**. — La prostate est incisée sur

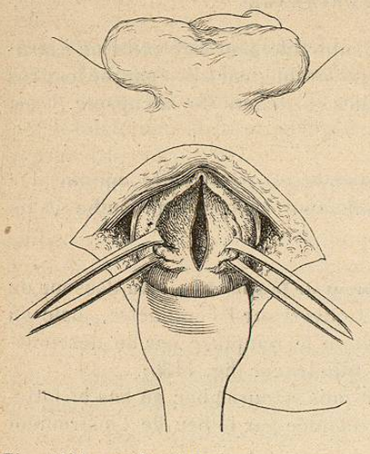

Fig. 1138. — Prostatectomie subtotale. Hémisection et ouverture de l'urètre (Proust).

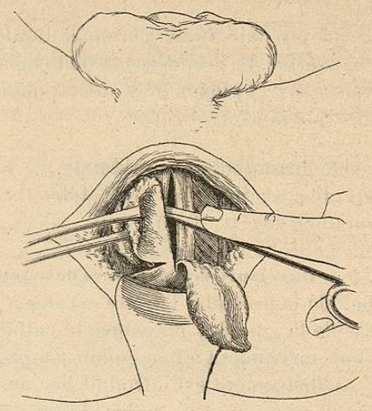

Fig 1139. — Prostatectomie subtotale. Extirpation des lobes et libération de l'urètre (Proust).

la ligne médiane de son bec à la base, en ouvrant l'urètre en avant, en le respectant en arrière (fig. 1138).

On saisit alors chaque lobe avec une forte pince et, en se guidant sur un doigt introduit dans l'urètre pour ne pas blesser celui-ci, on enlève aux ciseaux en une ou plusieurs fois chacun des lobes latéraux, au ras du canal. Le lobe est libéré successivement en dedans, en dehors, en avant puis renversé en arrière où il reste appendu au pédicule vésiculo-déférentiel que l'on coupe après ligature (fig. 1139).

S'il existe un lobe médian, on incise le canal jusqu'au col, on accroche ce lobe avec l'index, on le luxe à travers la brèche urétrale et on l'extirpe par section du pédicule s'il y en a un, par énucléation sous-muqueuse, s'il est sessile (fig. 1140).

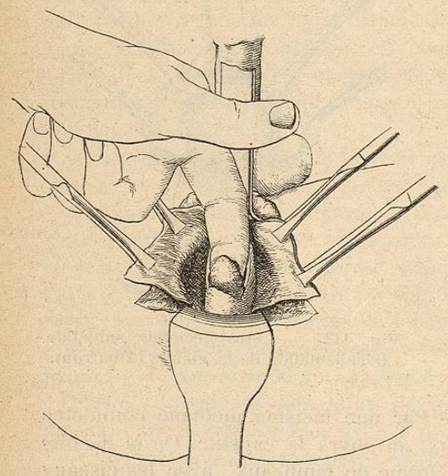

Fig. 1140. — Prostatectomie subtotale. Enucléation du lobe médian (Albarran).

d. **Suture, drainage**. — On peut, en certains cas, tenter la suture complète de l'urètre et du périnée, après avoir mis une bonne sonde à demeure.

Il est plus prudent de se contenter d'une suture partielle du canal et de la brèche périnéale et de placer par le périnée un gros drain allant jusque dans la vessie, calé par un tamponnement. On laisse le drain pendant une semaine; on le remplace par une sonde à demeure pendant une semaine aussi. On passe ensuite de gros béniqués. La brèche périnéale se ferme vers le vingtième jour.

2° Prostatectomie totale. — La prostate est découverte largement (voy. p. 1042).

a. **Section de l'urètre, désenclavement de la glande**. — Découvrir l'urètre

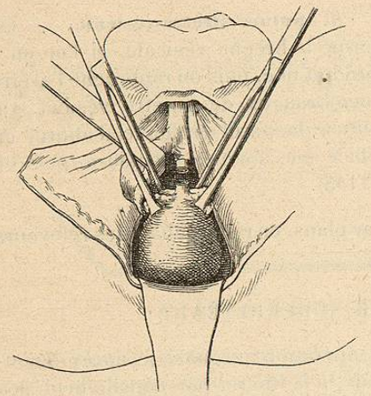

Fig. 1141. — Prostatectomie totale. Section de l'urètre. Bascule de la glande (Proust).

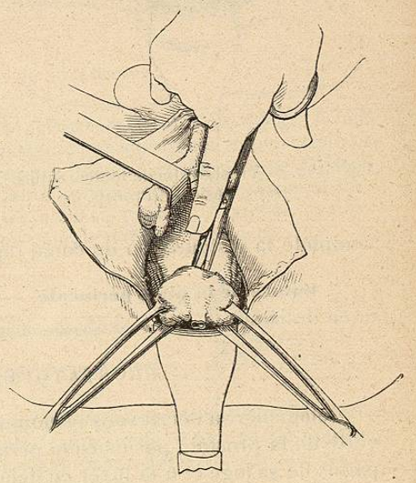

Fig. 1142. — Prostatectomie totale. Bascule de la prostate et section du col (Proust).

au niveau du bec de la prostate ; le dégager le plus possible de la glande et le couper. Par l'orifice de section, introduire le désenclaveur et faire bomber l'organe ; ou bien l'attirer fortement à l'aide de deux pinces solides, amarrées de chaque côté de la section urétrale.

b. **Décapsulation de la glande**. — Comme dans la prostatectomie subtotale.

c. **Bascule et dégagement de la face antérieure**. — Au moyen des deux pinces, on tire et on bascule la prostate en arrière, tandis que les ciseaux mousses dégagent sa face antérieure jusqu'au col vésical. A ce niveau on sectionne l'urètre vésical que l'on repère avec deux fils (fig. 1141).

On poursuit alors le décollement de la glande jusqu'au delà de son bord postéro-supérieur, tandis qu'une valve, insinuée entre la vessie et la prostate, écarte et tend la paroi vésicale.

La prostate ne tient plus alors que par ses angles (pédicules vésiculo-déférentiels) que l'on coupe après ligature (fig. 1142).

On peut, comme dans l'hystérectomie, pratiquer l'hémi-section et l'extirpation successive des deux moitiés, que l'on exécute toujours d'avant en arrière.

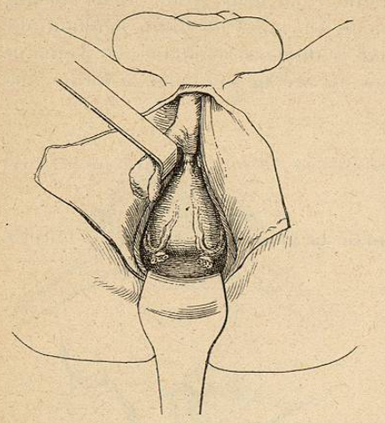

Fig. 1143. — Prostatectomie totale. Suture urétro-vésicale (Proust).

d. **Suture urétro-vésicale.** — On ferme la brèche vésicale, si l'on en a produit une, puis on rapproche l'urètre membraneux de l'urètre vésical. On suture la paroi profonde d'abord, on place une sonde à demeure, puis on complète la restauration du canal (fig. 1143).

e. **Suture de la plaie périnéale.** — Par plans, en rapprochant les releveurs et en drainant.

V. — PROSTATOPEXIE SUBPÉRINÉALE[1]

Delagénière a décrit sous ce nom une opération qui consiste, après découverte de la prostate par incision périnéale, à la libérer par décollement des parois de sa loge et à la luxer en dehors et en bas vers l'anus.

La prostate vient se placer sur la paroi antérieure du rectum, juste au-dessus du sphincter anal.

On place un petit drain entre elle et le rectum et on suture la peau du périnée.

III

VESSIE

I. — CYSTOSCOPIE

La cystoscopie se pratique à l'aide d'instruments à eau ou à air.

1° Cystoscopes à eau. — Ils sont tous calqués sur celui que Nitze a le premier construit et dont les principaux sont ceux de Nitze, de Boisseau du Rocher et d'Albarran. Ils comprennent en principe : 1° une source lumineuse

[1] H. Delagénière, *Arch. prov. de chir.*, 1er juin 1902.

placée à leur extrémité vésicale, constituée par une petite lampe électrique reliée à un accumulateur ou à une pile extérieure ; 2° une partie optique qui, à l'aide de prismes et de lentilles, permet d'apercevoir la vessie éclairée par la lampe. Mais il existe des cystoscopes beaucoup plus compliqués destinés au cathétérisme des uretères, à l'extirpation des petites tumeurs, au broiement de petits calculs, à la cautérisation de la vessie, etc., presque tous dus à l'ingéniosité de Nitze.

Nous décrirons seulement ici les instruments qui peuvent servir à la cystoscopie proprement dite et au cathétérisme cystoscopique des uretères.



Fig. 1144. — Cystoscope de Nitze-Brenner.

Le cystoscope de Nitze-Brenner (fig. 1144) est un tube métallique qui a la forme générale d'une sonde à béquille et qui correspond par son diamètre au n° 23 de la filière Charrière. Près de l'extrémité du bec est fixée une petite lampe Edison. Au-dessous de la partie horizontale est adapté un tube creux que l'on peut fermer par un mandrin qui sert, soit à injecter la vessie pendant l'examen cystoscopique, soit à conduire une sonde ou une bougie dans les uretères.



Fig. 1145. — Mégaloscope de Boisseau du Rocher.

L'instrument de Boisseau du Rocher (fig. 1145) a même forme que le précédent. Il se compose de deux parties distinctes : une sonde et une partie optique qui glisse dans l'intérieur de la sonde et vient faire saillie, lorsqu'elle est en place, au niveau de la fenêtre de talon de l'instrument.

Il faut que l'urètre ait un calibre 29 pour laisser passer l'instrument. Au niveau de l'extrémité de l'instrument se trouve une lampe électrique que deux boutons mettent en communication avec la pile. Sur le manchon du cystoscope, on voit deux tubes qui courent parallèlement sur toute la longueur de l'instrument et qui assurent la continuité d'une bonne irrigation pendant l'examen endoscopique.

Le cystoscope d'Albarran se compose : 1° d'une partie optique (fig. 1146),



Fig. 1146. — Cystoscope d'Albarran. Partie optique.

terminée par la lampe à arc, et correspondant comme grosseur au numéro 18 de la filière Charrière ; 2° d'une pièce uretérale (fig. 1147 et 1148) ; 3° d'une pièce irrigatrice (fig. 1149). La pièce uretérale a la forme d'une gouttière qui s'emboîte sur le tube cylindrique de la partie optique. « Le fond de cette gouttière est parcouru dans toute sa longueur par un tube destiné au passage des cathéters et à remplir ou à vider la vessie pendant le cathétérisme. Au bout de ce