L'élévation du bassin, dit Kelly, permet l'entrée de l'air et expose fortement le trigone ainsi que la base de la vessie avec les orifices uretéraux.

§ 3. — Cathétérisme simple

Applicable seulement à la femme et d'une technique très difficile.

Il se pratique sans le secours de la cystoscopie à l'aide de l'index introduit par l'urèthre jusque dans la vessie. La pulpe du doigt reconnaît le muscle inter-uretéral sous forme d'un léger relief transversal placé à 2 centimètres et demi ou 3 centimètres en arrière de l'orifice vésical de l'urèthre. A 1 centimètre et demi en dehors de ce milieu, on cherche le petit mamelon représentant l'angle postérieur correspondant du trigone vésical. C'est sur cette saillie que siège l'orifice uretéral en bec de flûte oblique en arrière et en dehors (fig. 1158).

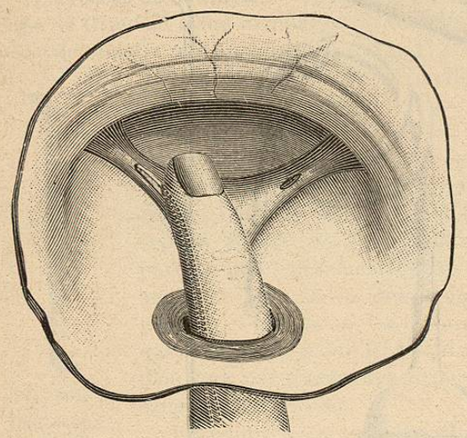

Fig. 1158. — Cathétérisme des uretères par le procédé de Simon. Trigone vésical avec les orifices des uretères (Winckel).

On conduit la sonde uretérale sur l'index et on essaye en tâtonnant de l'introduire dans l'orifice.

Cette méthode perfectionnée par Simon et Pawlik est très infidèle et complètement abandonnée aujourd'hui.

II. — SÉPARATION DES URINES[1]

Cette manœuvre consiste à introduire par l'urèthre dans la vessie un instrument nommé séparateur qui recueille isolément les urines émises par chaque uretère et les amène à l'extérieur par deux tubes distincts. On peut ainsi examiner individuellement la sécrétion de chaque rein au point de vue normal ou pathologique.

Deux instruments sont actuellement employés en France : celui de Luys et celui de Cathelin.

1° Séparateur de Luys. — Il offre la forme d'une sonde métallique à courbure de Béniqué, composée de deux pièces latérales, sondes creuses et

[1] Cf. Luys, *Presse médic.*, 1902, p. 42 et *Rev. de gyn. et de chir. abdom.*, 1903, p. 85. — Legueu et Cathelin, *Rev. de gyn. et de chir. abd.*, 1903, p. 109. — Luys, *La séparation des urines*, Paris, Masson, 1904.

plates, et d'une pièce centrale portant la cloison séparatrice et terminée par un volant (fig. 1159).

Le ou la malade est mis en position gynécologique, le tronc relevé et les jambes un peu abaissées. La vessie, soigneusement lavée, est garnie d'une petite quantité de liquide.

Le séparateur, aseptisé par ébullition, est introduit dans la vessie très facilement chez la femme, un peu moins aisément chez l'homme; il faut avoir soin de l'introduire à fond afin que toute la partie courbe pénètre dans la vessie. On y parvient chez l'homme en conduisant l'instrument comme un Béniqué et en abaissant très fortement le manche du séparateur entre les jambes du patient, celui-ci restant couché sur le dos. Il faut, pendant l'introduction, empêcher le contenu vésical de s'échapper en bouchant avec deux doigts les orifices des sondes placés vers le manche. L'instrument introduit, on tourne le volant qui tend et fait saillir dans la concavité de la sonde une cloison isolante, formée d'une membrane de caoutchouc soulevée par une petite chaîne articulée représentant la corde de la partie courbe de la sonde. On attire l'instrument vers le col, on déprime avec la convexité le plancher vésical pour y bien caler le séparateur. On laisse alors seulement s'écouler le liquide de remplissage et on attend quelques minutes avant de recueillir l'urine, afin que tout ce liquide ait été expulsé. L'urine émise par chaque uretère pénètre dans chacune des sondes latérales plates correspondantes et arrive à l'extérieur où elle est recueillie dans une éprouvette séparée.

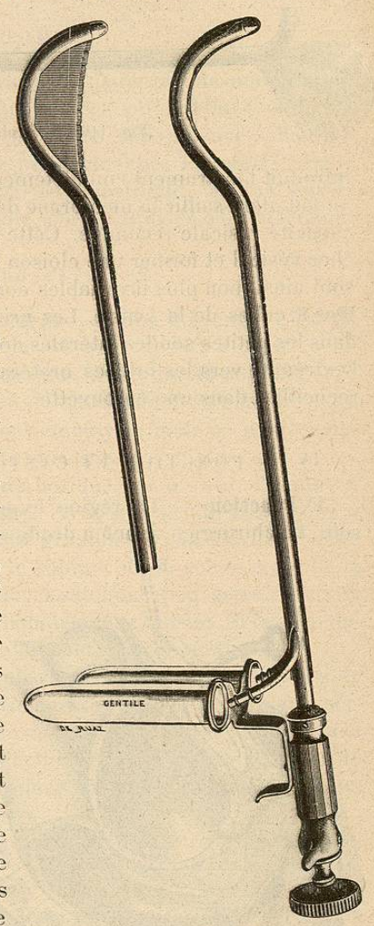

Fig. 1159. — Séparateur de Luys, membrane d'étendue et tendue.

2° Diviseur de Cathelin. — Il se compose d'une tige centrale, coudée à son extrémité comme une sonde-béquille et flanquée de chaque côté d'une petite sonde destinée à recueillir les urines. La tige centrale renferme une glissière portant à son extrémité interne une membrane élastique ovale qui peut se cacher complètement ou faire progressivement saillie au-dessous

du bec de l'instrument, et à son extrémité externe une division graduée, indiquant de combien la membrane fait saillie dans la vessie (fig. 1160).

On commence par mesurer la capacité de la vessie à examiner. On



Fig. 1160. — Diviseur vésical de Cathelin.

introduit l'instrument complètement fermé. Avec l'aide de la tige graduée, on fait alors saillir la membrane de la quantité voulue et correspondant à la capacité vésicale reconnue. Cette membrane vient alors déprimer le plancher vésical et former une cloison séparatrice verticale dont les dimensions sont ainsi, non plus invariables comme dans l'appareil de Luys, mais adaptées à celles de la vessie. Les urines, isolées par la membrane, pénètrent dans les petites sondes latérales dont un dispositif spécial permet de diriger l'extrémité vers les orifices uretéraux et arrivent à l'extérieur où elles sont recueillies dans une éprouvette.

IV. — PONCTION ET CYSTODRAINAGE HYPOGASTRIQUES[1]

1° Ponction. — La région hypogastrique est rasée et désinfectée avec soin. Le chirurgien, placé à droite du malade, marque de l'index gauche le bord supérieur de la symphyse pubienne, saisit de la main droite un trocart simple ou aspirateur, en applique la pointe au-dessus de la symphyse et d'un coup sec, l'enfonce jusqu'à la vessie distendue. L'épaisseur des tissus à traverser varie avec chaque malade. On reconnaîtra qu'on est dans la vessie à la sensation de liberté que donne la pointe de l'aiguille et à l'issue de l'urine.

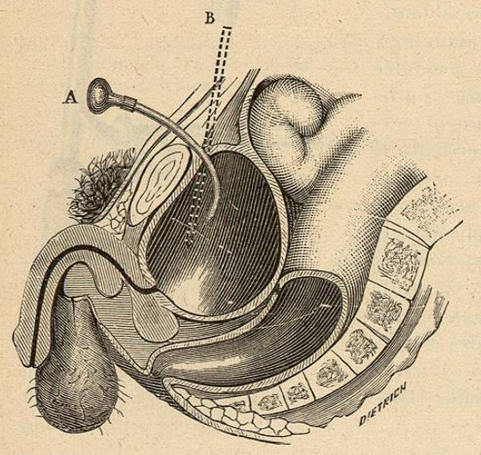

Fig. 1161. — Ponction hypogastrique de la vessie.
A, avec le trocart courbe. — B, avec le trocart droit.

L'évacuation se fait lentement par ponction simple ou ponction aspiratrice.

Lorsqu'elle est terminée (veiller aux hémorragies ex vacuo), retirer vivement le trocart et fermer l'orifice avec un peu de collodion.

[1] Peyre, th. de Paris, 1894.

2° Cystodrainage. — La vessie est ponctionnée avec un très gros trocart droit ou courbe ; dans son intérieur, on glisse une sonde ou un drain jusque dans la vessie. On enlève le trocart en laissant la sonde à demeure.

V. — CYSTOTOMIE

La cystotomie ou taille vésicale se pratiquait jadis par de nombreuses voies ; quelques-unes sont absolument abandonnées aujourd'hui (voies rectale, uréthrale, sous-pubienne), nous les passerons sous silence ; d'autres sont exceptionnellement employées (voie périnéale chez l'homme). Aussi décrirons-nous seulement en détail la voie hypogastrique, la plus suivie, applicable aux deux sexes et la voie vaginale, parfois utilisée chez la femme.

§ 1. — Taille hypogastrique[1]

Encore nommée taille haute ou sus-pubienne, et due à Franco, c'est de toutes la plus usitée.

La vessie est préalablement désinfectée dans la mesure du possible.

Le malade est placé en position déclive, le chirurgien à sa gauche.

L'anesthésie générale est communément employée, mais on peut recourir à l'anesthésie locale ou rachidienne à la stovaïne.

La vessie est évacuée, lavée à l'acide borique, au nitrate d'argent à 1 p. 1000, puis derechef à l'acide borique. Avec une sonde métallique à robinet, on la distend alors avec 200 à 300 grammes d'eau stérilisée tiède ou mieux encore avec de l'air ; on ferme le robinet de la sonde et on lie la verge sur la sonde à l'aide d'un lien de caoutchouc peu serré. Chez la femme dont la vessie ne peut retenir les liquides sous tension, il faut recourir à une sonde-ballon dont l'extrémité se distend dans la vessie.

Voici quelques années encore, le remplissage de la vessie était suivi de l'introduction et de la distension d'un *ballon rectal* dit *de Pétersen*, qui servait à soulever la vessie, à la refouler en avant et à repousser le cul-de-sac péritonéal. Aujourd'hui l'usage du plan incliné a rendu inutile l'emploi du ballon rectal qui pouvait d'ailleurs provoquer quelques accidents (éclatement du rectum).

On passe alors à la taille proprement dite, qui peut être longitudinale, transversale ou mixte.

1° Taille longitudinale. — *a*. **Incision de la paroi abdominale**. — Sur la ligne médiane, on fait une incision de 8 à 12 centimètres, empiétant de 1 centimètre sur le pubis. On incise la ligne blanche et on écarte fortement les lèvres à l'aide de deux crochets mousses ou d'un écarteur double. On peut inciser légèrement les bords internes des droits pour se donner plus de jour.

b. **Refoulement du péritoine**. — Dans la plaie apparaît la graisse jaune

[1] Cf. Sorel, th. de Paris, 1893. — Audry, *Arch. prov. de chir.*, 1896, p. 35. — Bazy, *Bull. et Mém. de la Soc. de chir.*, 1894, p. 167, — Carlier, *Congrès intern. de méd.*, Paris, 1900.

prévésicale ; l'index s'insinue derrière le pubis, sent le globe vésical distendu, accroche à sa surface les couches celluleuses et les refoule de bas en haut, repoussant le cul-de-sac péritonéal antérieur, plus ou moins caché par la graisse sous-péritonéale.

Cette manœuvre est répétée jusqu'à ce qu'apparaisse la surface de la vessie grisâtre et pourvue de grosses veines. Par quelques pressions sur l'abdomen, on s'assurera que le cul-de-sac péritonéal est bien refoulé et n'est pas ouvert. S'il l'était, on le suturerait immédiatement.

c. **Ouverture de la vessie.** — La vessie est saisie avec deux pinces de Kocher et un pli transversal soulevé que l'on incise longitudinalement après avoir ou non vidé la vessie du liquide qu'elle contenait. L'index gauche est introduit dans l'ouverture, en soulève les lèvres que l'on traverse chacune avec un fil suspenseur. L'incision vésicale est alors prolongée sur l'index gauche servant de conducteur jusqu'aux dimensions nécessaires, en évitant pourtant d'intéresser en bas la zone cervicale et en haut d'ouvrir le péritoine.

d. **Manœuvres intra-vésicales.** — Les lèvres de l'incision vésicale sont fortement écartées à l'aide des fils suspenseurs ou d'écarteurs appropriés (voy. fig. 1162 et 1163).

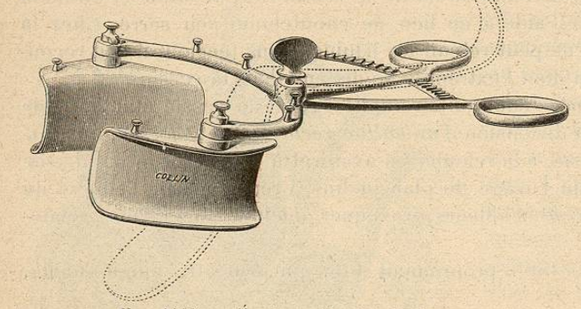

Fig. 1162. — Écarteur bivalve de Legueu.

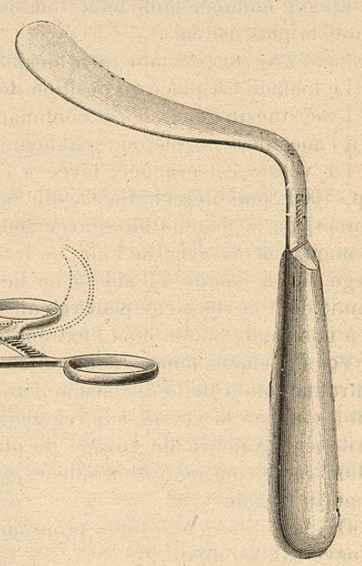

Fig. 1163. — Valve vésicale de Legueu.

Si le jour n'est pas suffisant, on peut à l'exemple d'Audry, pratiquer un débridement sur un ou deux des côtés (*taille médio-latérale ou médio-bilatérale*).

L'opération intra-vésicale est alors exécutée (extraction de calculs, curettage, ablation de tumeurs, ablation de la prostate, cathétérisme rétrograde, fistule vésico-vaginale, etc., etc.).

e. **Suture et drainage de la vessie.** — Deux cas se présentent. On fait la

suture totale avec drainage par l'urèthre ; ou bien la suture incomplète avec drainage par l'hypogastre.

1. ***Suture totale et drainage urétral.*** — Le drainage urétral est d'abord soigneusement assuré par la mise en place d'une sonde à demeure : sonde en gomme à bout coupé ou à béquille, ou mieux sonde de Pezzer ou de



Fig. 1164. — Sonde de Malécot.



Fig. 1165. — Sonde de Pezzer.

Malécot (fig. 1164 et 1165) qui se fixent d'elles-mêmes en bonne attitude. On introduit par le méat une bougie à boule olivaire n° 16 ; sur la boule on enfonce à frottement le bout étroit de la sonde de Pezzer ou de Malécot. On retire la bougie qui entraîne avec elle la sonde jusqu'au méat.

La plaie vésicale est alors fermée soigneusement par une suture au catgut n° 2 ou 3, faite à points séparés ou en surjet fréquemment arrêté et sur deux plans au moins. Le plan profond comprend des points perforants ou mieux non perforants, respectant la muqueuse, espacés de un demi-centimètre. Le second comprend des points à la Lembert enfouissant les précédents. Quelques chirurgiens ajoutent un troisième plan pour plus de sécurité. La suture doit être particulièrement soignée dans la partie rétropubienne ou juxta-cervicale. Pour la faire commodément, il est utile d'attirer la vessie en haut à l'aide de fils suspenseurs.

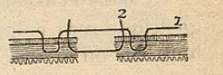

Fig. 1166. — Suture de la vessie (Gangolphe).

2, points simples profonds. — 1, points de Lembert superficiels.

On vérifie l'étanchéité de la suture par une injection vésicale sous pression moyenne ; on ajoute quelques points complémentaires, s'il est nécessaire. On coupe les fils. On s'assure du bon fonctionnement de la sonde urétrale et on ferme alors la paroi abdominale, après avoir ou non mis un petit drain dans l'espace de Retzius.

2. ***Suture partielle et drainage hypogastrique.*** — La partie supérieure de l'incision vésicale est seule fermée par deux plans. La partie inférieure est laissée ouverte pour la mise en place soit d'un gros drain plongeant dans le fond de la vessie et associé à une sonde à demeure par l'urètre, soit d'un tube-siphon de Guyon-Périer (fig. 1167) composé de deux drains accouplés et soudés à leur extrémité vésicale recourbée. Ces tubes sont placés juste au-dessus du pubis, conduits avec le doigt jusque dans le bas-fond, puis enfoncés ou retirés jusqu'à ce qu'une injection d'eau stérilisée par l'un ressorte immédiatement et complètement par l'autre. On ferme alors la vessie au-dessus et au-dessous d'eux et on les fixe immédiatement en cette position.

d. **Suture et drainage de la plaie abdominale.** — Si la vessie a été complètement suturée, la plaie abdominale pourra l'être également en un ou plusieurs plans. Il sera prudent de fixer par un point la graisse prévésicale en haut de l'incision pour prévenir la descente et l'adhérence au pubis du

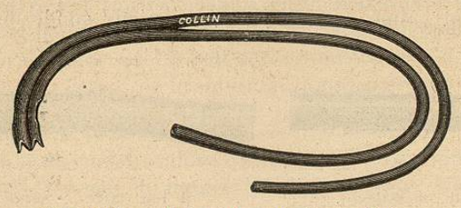

Fig. 1167. — Tube-siphon de Guyon-Périer.

cul-de-sac péritonéal qui seraient fort gênantes en cas de deuxième taille. Il sera également prudent de mettre un petit drain à la partie inférieure de la plaie, drain allant jusqu'à la vessie.

Lorsqu'on emploie les tubes de Guyon-Périer, on fermera la plaie abdominale au-dessus et au-dessous d'eux, en les fixant aux lèvres de la peau.

e. **Soins consécutifs.** — Dans les cas de suture complète, le drain hypogastrique sera enlevé vers le troisième jour et la sonde à demeure vers le huitième ou le dixième, lorsque la suture semble devoir réussir.

Dans les cas de suture partielle, les tube-siphons seront enlevés au cinquième ou au sixième jour, et remplacés par une sonde à demeure dans l'urètre que l'on maintiendra jusqu'à fermeture complète de la plaie hypogastrique.

2° Taille transversale. — Ce procédé, dû à Trendelenburg, donne beaucoup de jour sur la région inférieure de la vessie, mais il expose à l'éventration.

a) La peau est incisée transversalement au-dessus du pubis, sous forme d'une ligne courbe relevée à ses deux bouts pour épargner les régions inguinales;

b) Les muscles droits sont complètement sectionnés à 2 centimètres de leur insertion pubienne;

c) Après refoulement de la graisse et du cul-de-sac, la vessie est ouverte transversalement et ses lèvres fixées temporairement à celles de la plaie cutanée;

d) L'acte intravésical terminé, la vessie est suturée partiellement ou non;

e) Les muscles droits sont soigneusement restaurés ainsi que leur gaine; la peau est ensuite réunie.

3° Autres procédés hypogastriques. — Pour se donner un jour plus considérable, on a proposé d'associer un débridement transversal à la taille longitudinale (taille médiolatérale ou médiobilatérale d'Audry), de pratiquer la symphyséotomie (Tuffier-Albarran), la résection partielle du pubis sur son bord supérieur (Helferich), ou la résection temporaire de cet os (Bramann-Clado).

§ 2. — Taille périnéale

Elle n'est que bien rarement utilisée aujourd'hui. Des très nombreux procédés de taille périnéale, jadis pratiqués, nous ne décrirons que la taille médiane et la taille bilatérale de Dupuytren-Nélaton, dite encore taille prérectale.

Nous renverrons pour ces deux interventions aux notions anatomiques et opératoires que nous avons exposées au sujet de l'extirpation du rectum et de la prostatectomie par voie périnéale.

Les instruments spéciaux nécessaires à l'opérateur sont :

Un cathéter urétral à large cannelure, un lithotome simple du Frère Côme ou double de Dupuytren (fig. 1168 et 1169), un gorgeret mousse et des tenettes.

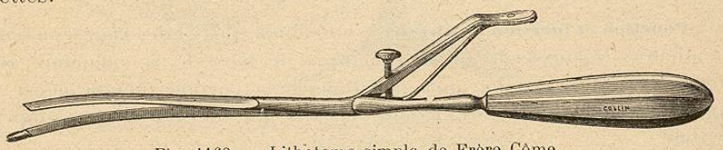

Fig. 1168. — Lithotome simple de Frère Côme.

Le malade est mis dans la position de la taille ou mieux en position périnéale inversée de Proust. Le cathéter est mis dans l'urètre. Le lithotome est réglé comme écartement de ses lames, sachant que le rayon médian postérieur mesure 17 millimètres chez l'adulte, 3 à 5 millimètres de deux à



Fig. 1169. — Lithotome double de Dupuytren.

quinze ans; le rayon oblique postérieur 23 millimètres chez l'adulte, 4 à 8 millimètres de deux à quinze ans. Ce sont les deux seuls rayons qui intéressent le praticien. L'écartement doit être un peu moindre que le rayon.

1° Taille médiane raphéale. — *a.* **Mise à nu de l'urètre.** — Les téguments étant fixés avec les doigts de la main gauche, faire sur le raphé périnéal une incision cutanée de 3 à 4 centimètres qui s'arrête à 1 centimètre au-devant de l'anus (fig. 1170, *ab*).

Diviser le tissu sous-cutané, le fascia superficiel, découvrir le raphé fibreux ano-bulbaire le sectionner transversalement, et isoler le bulbe comme dans l'opération de la boutonnière périnéale. On peut se dispenser

de cet isolement chez l'enfant ; car le bulbe est peu développé et la lésion sans danger.

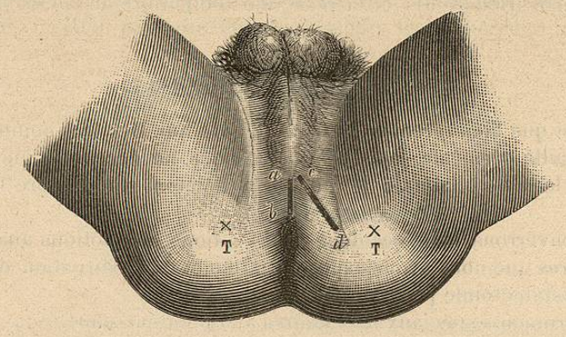

Fig. 1170. — Tailles périnéales.

ab, incision pour la taille médiane raphéale. — *cd*, incision pour la taille latérale. — XT, XT, tubérosités ischiatiques droite et gauche.

b. **Ponction et incision de l'urètre**. — Pendant que l'aide exagère la saillie du cathéter, repousser le bulbe et marquer le bord de la cannelure avec l'ongle de l'index gauche, puis ponctionner la portion membraneuse de l'urètre avec le bistouri, dos en haut, et faire une incision de 1 centimètre environ.

Déposer le bistouri, mais laisser en place et le cathéter et l'index.

c. **Introduction du lithotome dans la vessie**. — Introduire le bec du lithotome simple dans la cannelure du cathéter, contre l'ongle de l'index gauche, la concavité du lithotome étant dirigée en haut ; vérifier le contact du bec du lithotome dans la cannelure, et retirer l'index.

Prendre le pavillon du cathéter avec la main gauche, relever la concavité du cathéter vers l'arcade pubienne et, en même temps, faire basculer le pavillon en bas et en avant, pendant qu'on accompagne avec le bec du lithotome, toujours maintenu fermement à contact, le double mouvement d'abaissement et de bascule du cathéter. Continuer à engager le lithotome vers la vessie jusqu'à ce que son bec se trouve arrêté par le cul-de-sac terminal de la cannelure.

Dégager son bec de ce cul-de-sac en tournant légèrement le lithotome dans un sens et le cathéter dans l'autre, s'assurer qu'on est bien dans la vessie par le choc du calcul et par la liberté de mouvement de l'extrémité du lithotome, et alors retirer le cathéter.

d. **Section de la prostate et de la partie profonde du périnée**. — Prendre le lithotome à deux mains ; placer sa tige dans le sens horizontal ; presser sur le levier pour faire saillir la lame au degré voulu (fig. 1171) ; tirer le lithotome à soi, tout en maintenant l'écartement de la lame ; puis lâcher le

levier dès que le défaut de résistance indique que la prostate et la partie profonde du périnée sont sectionnées. A ce moment, l'urine ou le liquide injecté s'écoule.

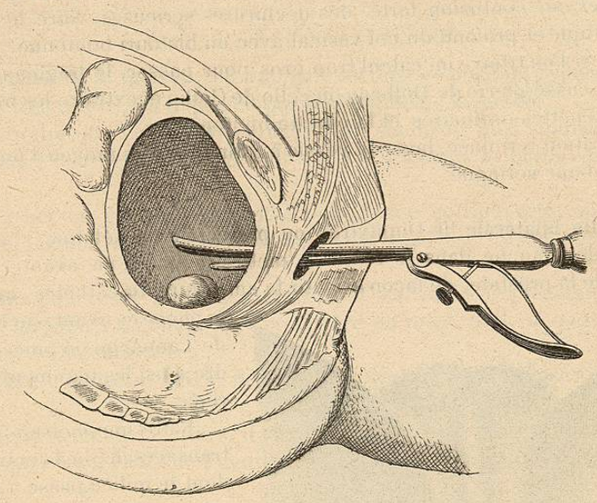

Fig. 1171. — Taille médiane raphéale. Lithotome dégainé pour la section de la prostate et de la partie profonde du périnée.

e. **Extraction de la pierre**. — Introduire l'index gauche dans la plaie, conduire sur ce doigt une curette-bouton à crête médiane, retirer le doigt, placer la curette dans l'angle inférieur de la plaie, crête en haut ; sur cette crête faire glisser de champ, jusque dans la vessie, les mors d'une tenette droite et alors retirer la curette. Le gorgeret remplit le même office que cette dernière.

Déprimer le bas-fond de la vessie avec les mors de la tenette ; les retourner sur leurs faces (anneaux des branches verticaux) ; les ouvrir pendant que le mors inférieur continuera à déprimer le bas-fond de la vessie, puis les rapprocher quand le calcul s'est placé dans leur intervalle, et les remettre de champ (anneaux horizontaux).

S'assurer de la solidité de la prise, s'assurer aussi que la vessie n'est pas pincée avec le calcul, entraîner celui-ci dans la plaie et le faire passer par une traction *lente*, *modérée* et *continue* avec de légers mouvements de dégagement à droite, à gauche, en avant, en arrière.

Si le calcul est saisi, par son petit axe, le lâcher et le charger de nouveau dans le bas-fond de la vessie, comme il a été dit.

Si la prostate est hypertrophiée et le bas-fond très déprimé, employer une tenette courbe : l'introduire comme une sonde, mors de champ, concavité en haut ; une fois qu'elle est dans la vessie, tourner sa concavité en bas, écarter ses mors latéralement, les rapprocher quand le calcul s'est placé dans

leur intervalle, puis retourner la tenette chargée, concavité en haut, et entraîner la pierre, comme on fait pour retirer une sonde.

Si l'ouverture est manifestement trop petite et que l'extraction risque d'entraîner une contusion forte, des déchirures sérieuses, faire le débridement multiple et profond du col vésical avec un bistouri boutonné.

Enfin, si l'on trouve un calcul trop gros pour passer, le fragmenter avec la tenette casse-pierre de Dolbeau ou celle de Collin et extraire les fragments avec les tenettes ordinaires et la curette-bouton.

L'opération terminée, laver la vessie à grande eau au moyen d'une grosse sonde et d'une seringue.

2° Taille bilatérale de Dupuytren ou **prérectale** de Nélaton. — *a*. Introduire l'index gauche dans le rectum ; mettre la pulpe en avant contre le sommet de la prostate, de façon à sentir la cannelure du cathéter ; appliquer le pouce en avant, sur la marge de l'anus, qu'on pince, et tendre ainsi les téguments du périnée.

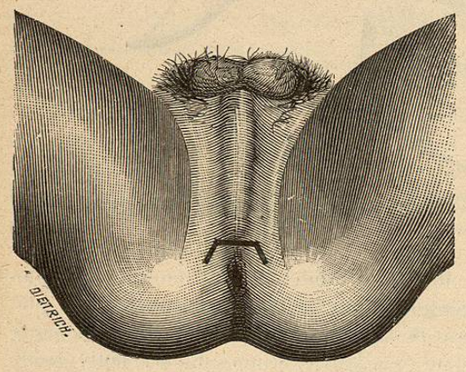

Fig. 1172. — Taille prérectale de Nélaton.
Incision du périnée.

Faire une incision cutanée transversale de 3 centimètres, dont le milieu passe à 1 centimètre au-devant de l'anus, et ajouter à chaque extrémité une incision de 2 centimètres, qui se dirige en dehors et en arrière et se termine à 2 centimètres en dehors de l'anus (fig. 1172).

Attirer en arrière la lèvre inférieure de l'incision, couper le sphincter couche par couche, et disséquer avec la sonde cannelée le pourtour du rectum jusqu'au sommet de la prostate.

b. Porter la pointe du bistouri contre le sommet de la prostate, dos en arrière, au niveau de la cannelure du cathéter, et ponctionner l'urètre.

Pendant qu'on porte le manche légèrement en arrière, presser avec la pulpe de l'index gauche sur le dos du bistouri, pour ouvrir la portion membraneuse de l'urètre sur une étendue convenable.

c. Introduire le lithotome double de Dupuytren, concavité en haut, comme on fait pour le lithotome simple dans la taille raphéale.

d. Retourner le lithotome, concavité en bas ; le prendre avec les deux mains ; presser sur le levier pour faire saillir les lames ; le tirer à soi en l'abaissant peu à peu pour mieux respecter le rectum, et lâcher le levier dès que le défaut de résistance indique la section complète de la prostate.

e. Comme dans la taille raphéale.

Telle est la technique ancienne des tailles périnéales. Aujourd'hui, on se comporterait comme dans la prostatectomie périnéale, la prostate découverte, on l'inciserait pour arriver à la vessie.

§ 3. — Taille vaginale

a. **Incision de la cloison**. — La malade est mise en position gynécologique, le bassin très relevé, ou mieux en position périnéale inversée.

On introduit par l'urètre un cathéter, une sonde ou plus simplement une longue pince courbe dont on fait saillir le bec à travers la paroi vésico-vaginale.

Sur ce bec ou sur les extrémités de la pince entr'ouverte, on incise la cloison au bistouri ou à la pince. Il faut éviter de blesser le col vésical et les uretères.

Il suffit pour cela d'inciser exactement sur la ligne médiane, de commencer l'incision à 4 centimètres en arrière du méat, et de ne pas la prolonger à plus de 3 centimètres.

Si la taille doit être suivie de cystostomie, on pourra inciser en un seul temps.

Si l'on doit tenter la suture, il vaudra mieux inciser d'abord le vagin seul, en disséquer les lèvres sur 1 centimètre de large, puis ponctionner la paroi vésicale.

b. **Manœuvre intravésicale**. — Variable avec l'affection causale.

c. **Suture**. — Sur deux plans : un plan profond vésical, à points séparés ou en bourse n'intéressant pas la muqueuse vésicale ; un plan superficiel vaginal, abaissant les lambeaux disséqués au début. Le premier plan sera toujours au catgut. Le deuxième au catgut ou aux crins.

IV. — CYSTOSTOMIE

Elle peut également se pratiquer par les trois voies que nous venons de décrire.

§ 1. — Cystostomie hypogastrique

Encore nommée méat hypogastrique, préconisée par Poncet et Mac Guire.

1° Procédé de Poncet[1]. — La vessie est découverte et incisée comme pour la cystotomie habituelle. Six fils (argent ou crin), modérément serrés, traversent toute l'épaisseur des parois vésicales à 5 millimètres de l'orifice puis les lèvres de la paroi, peau, couche musculo-aponévrotique, et affrontent exactement la muqueuse et la peau.

[1] Poncet et Delore, *Traité de la cystostomie sus-pubienne chez les prostatiques*, Paris, 1899