leur intervalle, puis retourner la tenette chargée, concavité en haut, et entraîner la pierre, comme on fait pour retirer une sonde.

Si l'ouverture est manifestement trop petite et que l'extraction risque d'entraîner une contusion forte, des déchirures sérieuses, faire le débridement multiple et profond du col vésical avec un bistouri boutonné.

Enfin, si l'on trouve un calcul trop gros pour passer, le fragmenter avec la tenette casse-pierre de Dolbeau ou celle de Collin et extraire les fragments avec les tenettes ordinaires et la curette-bouton.

L'opération terminée, laver la vessie à grande eau au moyen d'une grosse sonde et d'une seringue.

2° Taille bilatérale de Dupuytren ou **prérectale** de Nélaton. — *a*. Introduire l'index gauche dans le rectum ; mettre la pulpe en avant contre le sommet de la prostate, de façon à sentir la cannelure du cathéter ; appliquer le pouce en avant, sur la marge de l'anus, qu'on pince, et tendre ainsi les téguments du périnée.

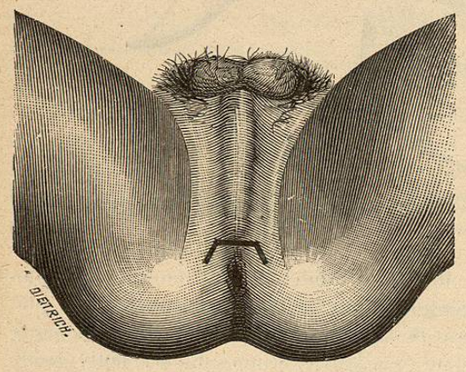

Fig. 1172. — Taille prérectale de Nélaton.
Incision du périnée.

Faire une incision cutanée transversale de 3 centimètres, dont le milieu passe à 1 centimètre au-devant de l'anus, et ajouter à chaque extrémité une incision de 2 centimètres, qui se dirige en dehors et en arrière et se termine à 2 centimètres en dehors de l'anus (fig. 1172).

Attirer en arrière la lèvre inférieure de l'incision, couper le sphincter couche par couche, et disséquer avec la sonde cannelée le pourtour du rectum jusqu'au sommet de la prostate.

b. Porter la pointe du bistouri contre le sommet de la prostate, dos en arrière, au niveau de la cannelure du cathéter, et ponctionner l'urètre.

Pendant qu'on porte le manche légèrement en arrière, presser avec la pulpe de l'index gauche sur le dos du bistouri, pour ouvrir la portion membraneuse de l'urètre sur une étendue convenable.

c. Introduire le lithotome double de Dupuytren, concavité en haut, comme on fait pour le lithotome simple dans la taille raphéale.

d. Retourner le lithotome, concavité en bas ; le prendre avec les deux mains ; presser sur le levier pour faire saillir les lames ; le tirer à soi en l'abaissant peu à peu pour mieux respecter le rectum, et lâcher le levier dès que le défaut de résistance indique la section complète de la prostate.

e. Comme dans la taille raphéale.

Telle est la technique ancienne des tailles périnéales. Aujourd'hui, on se comporterait comme dans la prostatectomie périnéale, la prostate découverte, on l'inciserait pour arriver à la vessie.

§ 3. — Taille vaginale

a. **Incision de la cloison**. — La malade est mise en position gynécologique, le bassin très relevé, ou mieux en position périnéale inversée.

On introduit par l'urètre un cathéter, une sonde ou plus simplement une longue pince courbe dont on fait saillir le bec à travers la paroi vésico-vaginale.

Sur ce bec ou sur les extrémités de la pince entr'ouverte, on incise la cloison au bistouri ou à la pince. Il faut éviter de blesser le col vésical et les uretères.

Il suffit pour cela d'inciser exactement sur la ligne médiane, de commencer l'incision à 4 centimètres en arrière du méat, et de ne pas la prolonger à plus de 3 centimètres.

Si la taille doit être suivie de cystostomie, on pourra inciser en un seul temps.

Si l'on doit tenter la suture, il vaudra mieux inciser d'abord le vagin seul, en disséquer les lèvres sur 1 centimètre de large, puis ponctionner la paroi vésicale.

b. **Manœuvre intravésicale**. — Variable avec l'affection causale.

c. **Suture**. — Sur deux plans : un plan profond vésical, à points séparés ou en bourse n'intéressant pas la muqueuse vésicale ; un plan superficiel vaginal, abaissant les lambeaux disséqués au début. Le premier plan sera toujours au catgut. Le deuxième au catgut ou aux crins.

IV. — CYSTOSTOMIE

Elle peut également se pratiquer par les trois voies que nous venons de décrire.

§ 1. — Cystostomie hypogastrique

Encore nommée méat hypogastrique, préconisée par Poncet et Mac Guire.

1° Procédé de Poncet[1]. — La vessie est découverte et incisée comme pour la cystotomie habituelle. Six fils (argent ou crin), modérément serrés, traversent toute l'épaisseur des parois vésicales à 5 millimètres de l'orifice puis les lèvres de la paroi, peau, couche musculo-aponévrotique, et affrontent exactement la muqueuse et la peau.

[1] Poncet et Delore, *Traité de la cystostomie sus-pubienne chez les prostatiques*, Paris, 1899

2° Procédé de Wassilieff[1]. — (Cystostomie idéale). — La vessie est ouverte. Sur les bords de l'incision, la muqueuse est séparée de la musculeuse en sorte que celle-ci refoulée constitue une sorte de sphincter à fibres musculaires lisses. Seule la muqueuse libérée et attirée suffisamment est fixée à la peau. On cherche ainsi une continence plus grande du méat.

3° Procédé d'Audry[2]. — La vessie ouverte sur une faible étendue, on se contente d'y installer un drain ou une sonde de Pezzer, sans la fixer aucunement à la paroi.

§ 2. — Cystostomie périnéale

1° Procédé ordinaire. — La vessie ouverte au périnée par taille médiane, latérale ou prérectale (voy. plus haut), on se contente d'y introduire et d'y laisser à demeure une sonde de Pezzer à capuchon, ou un gros drain, sans faire de sutures.

2° Procédé de Rochet et Durand[3]. — *a*. A l'aide d'une incision en H, dont les branches latérales antéro-postérieures sont réunies par un trait transversal passant à 5 centimètres en avant de l'anus, on dissèque et relève deux lambeaux cutanés, l'un antérieur périnéo-scrotal, l'autre postérieur périnéo-anal.

b. Le rectum est séparé de l'urètre et de la prostate par section des divers plans du périnée (voy. p. 1041). On décolle et refoule le cul-de-sac péritonéal.

c. Entre la prostate et le cul-de-sac de Douglas, la vessie est ouverte sur le bec d'un cathéter et sur une longueur de 3 centimètres. Les lèvres de l'incision sont saisies avec des pinces de Kocher et attirées vers la peau. Elles s'abaissent en faisant basculer la prostate en arrière.

d. On les suture alors aux lèvres des lambeaux cutanés déjà disséqués sur l'étendue voulue.

§ 3. — Cystostomie vaginale

La cloison vésico-vaginale est incisée comme il a été dit plus haut. (voy. p. 1068).

Si la fistulisation doit être temporaire, il suffit de maintenir l'ouverture béante par un drain en T ou une sonde de Pezzer.

Si elle doit être de plus longue durée, à l'aide de points au catgut, on réunit, en ourlet continu, la muqueuse vésicale à la muqueuse vaginale.

Deux tubes de caoutchouc conduisent l'urine hors de la vulve.

[1] Wassilief, *Gaz. des hôp.*, 1894, p. 415.
[2] Cf. Loubat, th. de Toulouse, 1897, n° 190.
[3] Rochet et Durand, *Arch. prov. de chir.*, 1896, p. 489.

VII. — CYSTECTOMIE[1]

C'est la résection partielle ou totale de la vessie, que l'on pratique presque toujours pour tumeur et à la faveur d'une taille hypogastrique préalable.

§ 1. — Cystectomie partielle

La tumeur est pédiculée, pédiculisable ou sessile.

1° Tumeur pédiculée. — Avec une pince courbe de Guyon la paroi est saisie au-dessous du pédicule et non sur le pédicule lui-même trop friable. Une légère traction amène le soulèvement de cette paroi sous forme d'un cône, dont on incise ovalairement la base en forme de coin à sommet externe.

La plaie elliptique est fermée par quelques points au catgut traversant les lèvres muqueuses et prenant la sous-muqueuse et la musculeuse en faufil.

Plus simplement, on peut encore soulever la muqueuse aux deux extrémités opposées du pédicule à l'aide de deux fines pinces de Museux ou de deux fils supenseurs. Le pédicule est partiellement sectionné ; un surjet au catgut est commencé, qui est continué au fur et à mesure de la section du pédicule (fig. 1173).

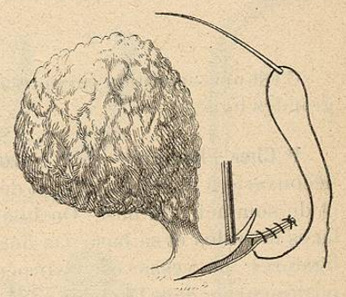

Fig. 1173. — Extirpation d'une tumeur vésicale pédiculée (Bazy). Section et suture progressives du pédicule.

2° Tumeur pédiculisable. — En ce cas, la tumeur implantée est encore mobile sur les plans vésicaux profonds. On la pédiculise en l'attirant avec un tenaculum ou quelques pinces. La muqueuse et la sous-muqueuse se soulèvent et constituent un pédicule artificiel que l'on traite comme dans le cas précédent par excision elliptique et suture combinées.

3° Tumeur sessile infiltrée. — La résection partielle de la paroi vésicale dans toute son épaisseur est ici nécessaire.

On circonscrit la tumeur à 1 centimètre de distance par une incision qui intéresse de dedans en dehors la muqueuse, puis la musculeuse, jusqu'à ce qu'apparaisse la graisse jaunâtre péri-vésicale. On ferme la brèche par une suture à deux plans : profond, musculaire ; superficiel, muqueux.

Si la tumeur siège sur une portion de vessie recouverte du péritoine, on doit essayer préalablement de décoller la séreuse afin de réaliser une résection extra-péritonéale.

[1] Cf. Albarran, *Les tumeurs de la vessie*. Paris, 1891. — Clado, *Traité des tumeurs de la vessie*. Paris, 1895.

Si elle occupe l'orifice d'un uretère, il faut cathétériser ce conduit, circonscrire l'orifice malade à l'aide d'une incision elliptique, disséquer l'uretère, en le libérant, l'attirer dans la vessie, le réséquer au delà du mal et suturer son bout supérieur à un des angles de l'incision elliptique qui a servi à le libérer. Pour exécuter commodément cette suture, il faut avec une sonde ou une pince dilater l'extrémité de l'urètre, y introduire une grosse sonde cannelée, et, avec une aiguille conduite dans la cannelure de la sonde orientée suivant les besoins, passer dans les parois uretérales quatre anses de catgut disposées aux extrémités opposées de deux diamètres perpendiculaires. Les chefs de ces anses sont ensuite conduits à travers les lèvres de la plaie vésicale et noués en surveillant l'affrontement. Sonde uretérale et vésicale à demeure.

La tumeur enlevée, la brèche fermée, on pratiquera suivant les cas, une cystorraphie totale ou partielle de la taille hypogastrique.

§ 2. — Cystectomie totale[1]

C'est une opération exceptionnelle, dont nous indiquerons seulement les grandes lignes.

1° Chez l'homme. — La paroi abdominale est incisée en ⊥; la vessie, découverte à l'hypogastre, est dépouillée de son péritoine d'avant en arrière et du sommet à la base. On libère successivement sa face postérieure, ses faces latérales et sa base. On dégage les uretères que l'on coupe entre deux ligatures. La vessie est extirpée, et les uretères implantés dans l'urètre postérieur ou dans l'intestin.

2° Chez la femme. — La même technique générale est applicable. Les uretères sont implantés dans l'intestin ou bien dans le vagin ; en ce cas, on ferme ce dernier pour le transformer en réservoir urinaire que l'on fait communiquer avec l'orifice postérieur de l'urètre.

VIII. — CURETTAGE DE LA VESSIE[2]

On l'exécute chez l'homme : par voie hypogastrique ou périnéale ; chez la femme : par voie hypogastrique, ou mieux par voie urétrale.

1° Voie hypogastrique. — La vessie ouverte, on racle sa muqueuse fortement avec une curette et on la thermocautérise au besoin.

2° Voie urétrale (Chez la femme). — Après dilatation de l'urètre, s'il en est besoin, on introduit une curette dans la vessie. Sur le doigt vaginal qui les soutient, on racle d'abord le trigone et la paroi postérieure. Sur la

[1] Tuffier et Dujarier, *Rev. de chir.*, 1898, t. XVIII, p. 277.

[2] Cf. H. Coursier, th. de Paris, 1894. — Miranda, th. de Paris, 1895. — Camero, th. de Paris, 1896.

main gauche quittant le vagin pour appuyer sur l'hypogastre, on racle ensuite la partie antéro-supérieure du col et de ses abords.

Sonde à demeure.

3° Voie périnéale (Chez l'homme). — La vessie est ouverte par une boutonnière périnéale. La curette est introduite ; sur un doigt rectal de soutien, racler d'abord la partie postérieure, puis sur la main placée à l'hypogastre, racler la partie antérieure du col et du réservoir urinaire.

Sonde à demeure.

IX. — LITHOTRITIE[1]

C'est le broiement des calculs à l'aide d'instruments introduits par les voies naturelles. On pratiquait jadis la lithotritie à séances

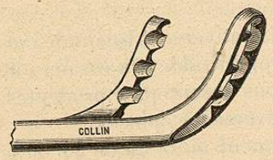

Fig. 1174. — Lithotriteur à mors fenêtrés.

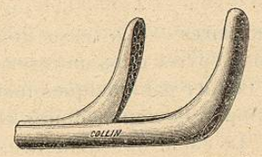

Fig. 1175. — Lithotriteur à mors plats.

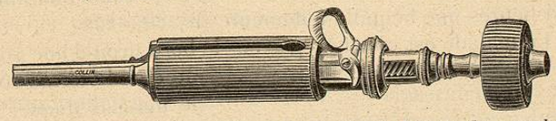

Fig. 1176. — Lithotriteur à bascule de Collin. Détails du manche.

Fig. 1177. — Sonde évacuatrice à petite courbure.

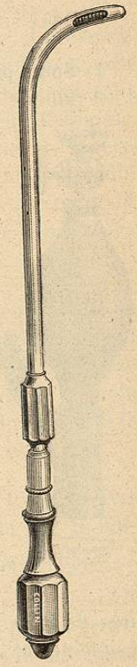

Fig. 1178. — Sonde évacuatrice à grande courbure, munie de son mandrin.

courtes et répétées : depuis Bigelow, on n'utilise plus que la lithotritie à séances prolongées et rares. Habituellement une séance unique suffit.

Les instruments spéciaux, nécessaires sont :

1° Des lithotriteurs à mors fenêtrés et à mors plats, munis de la bascule de Collin (fig. 1174, 1175, 1176).

Trois lithotriteurs peuvent suffire à la plupart des cas : N°s 1 1/2 et 2 à mors fenêtrés ; n° 2 à mors plats ;

2° Des sondes évacuatrices ou videurs, à grande et petite courbure, n°s 21 à 26, qui s'adaptent à l'aspirateur (fig. 1177, 1178).

[1] Cf. Guyon et Moreau, *Ann. des mal. des org. gén. urin.*, 1900, p. 673.

3° Un aspirateur de Thompson-Guyon ou de Duchastelet (fig. 1179, 1181);
4° Un marteau percuteur;

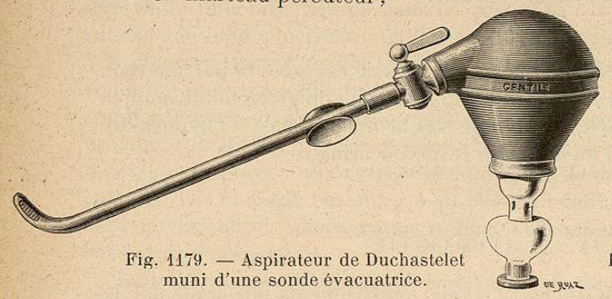

Fig. 1179. — Aspirateur de Duchastelet muni d'une sonde évacuatrice.

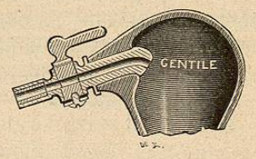

Fig. 1180. — Coupe de l'aspirateur de Duchastelet.

5° Deux seringues vésicales et des sondes à béquille, nos 18 à 22.

1° Soins préliminaires. — La vessie doit être relativement tolérante car, il est difficile de manœuvrer dans un réservoir trop irritable. On essaiera de la calmer par quelques instillations argentiques prudentes, l'emploi de suppositoires et de lavements opiacés.

Le canal doit admettre facilement un n° 25 ou 26. Si le méat est trop étroit, il faut l'inciser ; si le canal est rétréci, il faut le dilater. S'il est dur, il faut mettre pendant quarante-huit heures une béquille à demeure (nos 20 à 22).

Le malade est couché à plat sur le bord droit d'une table ou d'un lit ferme sous le matelas duquel on aura glissé une planche. Le siège est soulevé par un coussin résistant et bien calé (drap roulé autour d'une bouteille ou d'une bûche). Les jambes et les cuisses, entourées de couvertures de laine, sont modérément fléchies et écartées. La zone génitale est désinfectée et garnie de compresses aseptiques.



Fig. 1181. — Aspirateur de Thompson-Guyon.

2° Anesthésie. — L'anesthésie générale au chloroforme est presque toujours nécessaire et constitue la méthode de choix. Il faut habituellement endormir le malade à fond. Lorsque les manœuvres doivent être faciles et brèves (vérification) on peut se contenter d'une demi-anesthésie (chloroforme à la reine).

On peut aussi recourir à l'anesthésie par stovaïnisation rachidienne ou vésicale.

Enfin, il est toujours utile d'administrer au malade, une bonne demi-heure avant l'opération, un lavement composé de 50 grammes d'eau, 1gr, 50 d'antipyrine et XX gouttes de laudanum.

3° Technique. — *a.* **Lavage et remplissage de la vessie.** — Le chirurgien, placé à droite, nettoie le gland et l'urèthre, introduit une sonde-béquille dans la vessie, évacue et lave cette dernière avec de l'eau boriquée ou une solution nitratée à 1 p. 500 ou 1 p. 1000. Il la remplit ensuite doucement jusqu'à résistance soutenue avec de l'eau stérilisée ou boriquée. On peut injecter de 100 à 250 grammes mais il faut savoir qu'une trop grande distension ne facilite pas la lithotritie. La sonde-béquille est alors retirée.

b. **Introduction du lithotriteur.** — L'instrument est huilé à fond et l'on vérifie son bon fonctionnement. De la main gauche, le chirurgien saisit la verge et la tend parallèlement au pli de l'aine. De la main droite, il présente le bec de l'instrument au méat, et l'introduit ainsi jusqu'au cul-de-sac du bulbe. Il ramène alors la verge vers la ligne médiane du ventre, puis la relève progressivement, en la tendant fortement sur l'instrument. Il abaisse ensuite lentement le manche du lithotriteur, en lui imprimant une très légère impulsion associée à de petits mouvements alternatifs de rotation, tandis que la main gauche, placée sur le pubis, déprime fortement la racine de la verge. Le lithotriteur pénètre ainsi dans la vessie plutôt par son propre poids que par la poussée de la main.

c. **Préhension du calcul.** — Avec le lithotriteur fermé, tenu légèrement de la main droite au niveau du volant, le chirurgien parcourt rapidement la vessie comme avec un explorateur et vérifie la présence du calcul. Il embrasse alors le tambour de l'instrument avec les quatre derniers doigts de la main gauche, applique le pouce gauche sur la bascule, prêt à l'ouvrir ou à la fermer, tandis que la main droite fixe le volant entre le pouce et l'index.

1. ***Prise directe.*** — Il explore ensuite *méthodiquement* et successivement : le plancher, la paroi postérieure, la paroi antérieure, le col, le bas-fond, le sommet.

Plancher. — Le lithotriteur est conduit horizontal et bec en haut, vers le plancher vésical, au centre du réservoir. Le chirurgien ouvre l'écrou, écarte les mors de 2 à 3 centimètres en tirant sur la branche mâle ou mobile, puis inclinant successivement ces mors à droite ou à gauche, les couche sur la muqueuse et les rapproche lentement pour essayer la prise. Si rien n'a été saisi, il recommence la même manœuvre du côté opposé, puis en d'autres points du plancher qu'il parcourt ainsi du fond vers le col.

Lorsque la vessie est profonde, il est bon de relever presque verticalement le manche afin que le bec puisse travailler vers le bas-fond.

Paroi postérieure. — L'instrument fermé est poussé contre la paroi pos-

térieure. La branche femelle garde le contact de cette paroi, la branche mâle est tirée en avant et les mors sont ainsi inclinés successivement à droite, à gauche, puis en bas si la vessie est profonde.

Paroi antérieure et pourtour du col. — Le lithotriteur fermé est attiré contre le col. La branche mâle tenue ferme de la main droite, prend et garde le contact du col, tandis que la branche femelle est, de la main gauche, repoussée en arrière. Dans cette attitude et en essayant des prises successives, on fait subir à l'instrument une rotation complète d'un tour, de sorte que les mors, balayant circulairement tout le pourtour du col, explorent la paroi antérieure, les côtés du col et le bas-fond rétroprostatique. Pour faciliter cette rotation, il faudra savoir modifier l'inclinaison du manche, en l'abaissant ou en le relevant suivant les besoins. La prise est effectuée en attirant la branche femelle contre la mâle qui doit rester appuyée au col.

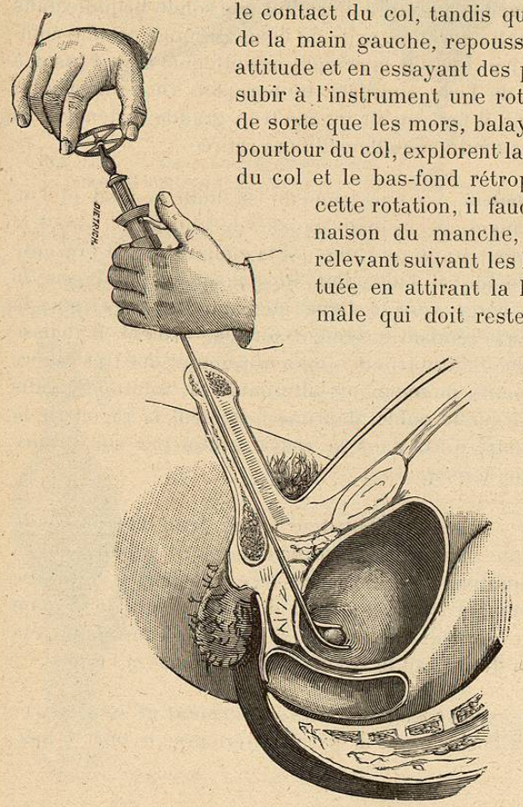

Fig. 1182. — Lithotritie.
Calcul saisi entre les mors du lithoclaste et prêt à être cassé.

Bas-fond et sommet. — Le bas-fond est exploré soit en renversant les mors en bas derrière le col comme nous venons de le dire, soit en relevant presque verticalement le manche, tandis que les mors non renversés regardent en arrière.

Le sommet sera atteint, en abaissant le manche entre les cuisses du malade.

2. ***Prise indirecte.*** — L'instrument est porté au fond de la vessie, qu'il déprime légèrement. On l'ouvre, mors en haut, et de la main gauche appuyée sur la crête iliaque du patient, on imprime au bassin une série de secousses trépidantes et courtes. Le calcul ou les fragments, glissant vers le bas-fond vésical où les guette le lithotriteur, viennent se déposer entre les mors qui les attendent.

d. **Broiement.** — Par prise directe ou indirecte, le calcul est saisi. On ramène les mors au milieu de la vessie. Par quelques mouvements alternatifs

de rotation ou de va-et-vient, on s'assure que la muqueuse vésicale n'est pas pincée. On pousse la bascule pour fermer l'écrou, on tourne le volant d'abord doucement pour fixer la pierre, puis vivement pour la faire éclater (fig. 1182).

Si, par exception, le calcul résiste, on ouvre l'écrou pour libérer la branche mâle et pendant qu'on maintient fermement le tambour, on donne sur l'extrémité de cette branche quelques petits coups de marteau ininterrompus qu'on termine par un coup sec et vigoureux. Ces coups ont moins pour but de casser la pierre que de provoquer un ébranlement moléculaire qui rende possible le broiement par la vis.

Quand le calcul a éclaté d'une façon ou de l'autre, on recommence la prise pour en broyer les fragments. Presque toujours ces fragments se rassemblent dans une seule région où on les retrouve jusqu'à la fin, et cette région est celle où siégeait le calcul ; en d'autres cas, ils s'accumulent sur les côtés du col.

Reprendre et broyer ainsi les fragments, en ayant soin de rapprocher complètement les mors de temps à autre pour prévenir leur engorgement.

Ne s'arrêter que lorsqu'on ne peut plus saisir et fixer que de très petits fragments. Le broiement doit être aussi complet que possible pour que l'évacuation se fasse aisément.

e. **Retrait du lithotriteur.** — Vider les mors de l'instrument en serrant vigoureusement la vis, après s'être assuré que la muqueuse n'est pas prise ; au besoin rapprocher exactement les mors par percussion avec le marteau et retirer le lithotriteur.

f. **Évacuation.** — On fait momentanément suspendre le chloroforme pour laisser se réveiller la contractilité vésicale. On introduit dans la vessie la sonde métallique à petite courbure, n° 25, munie de son mandrin. Dès que ce dernier est retiré, le liquide vésical s'écoule entraînant un certain nombre de débris. Pousser alors vivement de petites injections dans la vessie et continuer ces lavages jusqu'à ce qu'il ne sorte plus de fragments.

g. **Aspiration.** — Reprendre le chloroforme et pousser de nouveau l'anesthésie à fond. Injecter lentement avec la seringue une quantité suffisante de solution boriquée ou nitratée pour mettre les parois de la vessie en tension. Adapter l'aspirateur à la sonde. Pendant qu'un aide le soutient de la main gauche placée à plat sous le récipient, et de la main droite tient l'armature supérieure, saisir de la main droite le centre de la poire de caoutchouc, exercer sur elle une pression énergique et brusque, puis écarter rapidement les doigts. L'expansion de l'appareil se produit et détermine un courant liquide de la vessie vers l'extérieur. L'eau soumise ainsi à un remous considérable revient par la sonde en entraînant les fragments, et ceux-ci tombent dans le réservoir de verre disposé au-dessous de la poire de caoutchouc et u'on détache par moments pour le vider.

Continuer les alternatives de pression et de relâchement jusqu'à ce que l'eau qui revient n'entraîne plus de fragments.

Si un cliquetis spécial indique que des fragments sont trop gros pour passer par la sonde, les broyer avec le lithotriteur à mors plats, puis en évacuer les débris.

Enfin retirer la sonde métallique et la remplacer par une sonde béquille qu'on laissera vingt-quatre ou quarante-huit heures.

Chez la femme, où la lithotritie est assez difficile parce qu'il n'y a pas de prostate et de bas-fond rétro-prostatique, Guyon recommande de tenir le lithotriteur à peu près perpendiculaire à l'axe du corps et de déprimer la paroi postérieure de la vessie.

Cinq à six jours après, faire une vérification au cystoscope ou avec le lithotriteur à mors plats. En ce dernier cas, l'anesthésie profonde au chloroforme n'est pas toujours nécessaire.

X. — EXSTROPHIE DE LA VESSIE [1]

La thérapeutique de l'exstrophie vésicale comprend deux méthodes distinctes : dans l'une, on essaye de reconstituer la vessie à l'aide de lambeaux voisins ou de ses propres parois, c'est la *cystoplastie ;* — dans l'autre, on supprime la vessie et on dérive le cours des urines dans l'intestin afin que, grâce au sphincter anal, on obtienne une certaine continence ; c'est la *cystentérostomie*, qui constitue la vraie méthode d'avenir, — la seule que nous décrirons en détail.

§ 1. — Cystoplastie

1° Cystoplastie idéale [2]. — Dupuytren, Passavant, Trendelenburg, Delagénière ont essayé de la réaliser, en rapprochant les pubis, réduisant la vessie herniée, suturant ses bords et reconstituant un sphincter. Cette opération, très complexe et très grave, n'est qu'exceptionnellement pratiquable.

2° Procédé de Segond [3]. — Par une incision circulaire, la vessie est séparée de la paroi abdominale, avec ou sans ouverture du péritoine et est isolée sous forme d'un lambeau à pédicule inférieur uretéral. Les deux lèvres de la gouttière pénienne sont avivées et suturées de chaque côté au bord correspondant du lambeau vésical que l'on a rabattu sur elles après l'avoir ou non excisé sur ses bords (fig. 1183). Le prépuce incisé est relevé par-dessus la verge comme une jugulaire, passe sur le gland et vient s'étaler sur la surface cruentée du lambeau vésical rabattu (fig. 1184). La plaie abdominale résultant de la dissection de la vessie est fermée par des lambeaux empruntés à ses bords.

[1] Cf. Orlow. *Rev. de gynéc. et de chir. abd.* 1903, p. 795.
[2] H. Delagénière, *XIIIe Congr. intern. de méd.*, Paris, 1900, p. 419.
[3] Segond, *Ann. des mal. des org. gén. urin.*, 1890, p. 193-215.

On a ainsi reconstitué une sorte de réservoir étroit sans continence, mais qui permet le port d'un appareil collecteur.

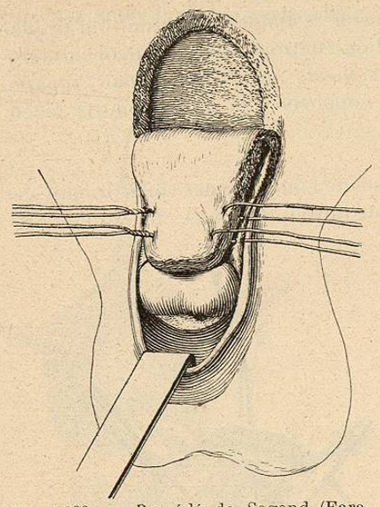

Fig. 1183. — Procédé de Segond (Farabeuf). Lambeau vésical disséqué, rabattu et suturé.

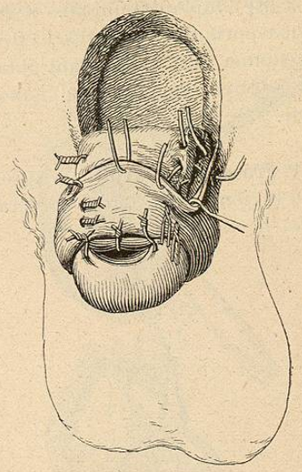

Fig. 1184. — Procédé de Segond (Farabeuf). Suture du prépuce relevé par-dessus le lambeau vésical rabattu.

3° Procédé de Wood-Le Fort-Pozzi [1]. — La paroi antérieure de la vessie est reconstituée par des lambeaux, empruntés à l'abdomen.

On constitue un premier plan à l'aide de trois lambeaux cutanés (un médian, deux latéraux), à pédicule juxtavésical que l'on dissèque, rabat et suture bord à bord.

On double ce rideau d'un plan musculo-fibreux, obtenu par incisions libératrices des muscles droits et dédoublement de leur gaine dont on rabat et suture le feuillet antérieur sur la ligne médiane (Pozzi).

On refait enfin un troisième plan cutané : en haut, par la suture sur la ligne médiane de la peau latérale mobilisée à l'aide de deux incisions libératrices, en bas par la suture à cette peau mobilisée du prépuce relevé par-dessus le gland comme dans le procédé précédent (Le Fort), (fig. 1185).

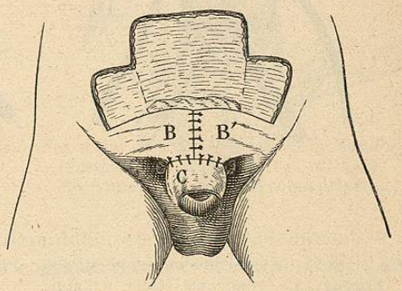

Fig. 1185. — Cystoplastie pour exstrophie vésicale. Procédé de Wood-Lefort. (Ricard et Launay).

BB', lambeaux latéraux. — C, lambeau préputial suturé au lambeau médian.

[1] Pozzi, *Ann. des mal. des org. gén. urin.*, 1897, p. 18.