*c*. Par une incision en fer à cheval, circonscrivant l'orifice dans sa boucle et descendant jusqu'à l'anus par ses branches latérales, dessiner et disséquer un double lambeau muqueux qui, par suture de ses bords, constitue une sorte de canal urétral allant de la fistule vésicale à l'anus et séparé du rectum.

*d*. Reconstituer le rectum par suture des lèvres externes de l'incision en fer à cheval faite sur la paroi antérieure, puis par suture de la paroi postérieure.

*e*. Fermer la vessie laissée en place, à l'aide d'un lambeau abdominal ou scrotal, en laissant d'abord à sa partie inférieure un orifice de sûreté que l'on suturera seulement quelques semaines après.

## IV

## URETÈRE[1]

### I. — DÉCOUVERTE DE L'URETÈRE

L'uretère comprend, au point de vue chirurgical, 4 parties : rénale, lombaire, pelvienne, vésicale, et peut être abordé par voie extra ou transpéritonéale. La voie sacrée a été employée pour l'uretère pelvien. Elle ne conserve que des indications exceptionnelles.

#### § 1. — Voie extra-péritonéale

**1° Uretère juxtarénal.** — La découverte est semblable à celle du rein dont le pôle inférieur sert de point de repère (Guyon) (Voy. p. 1094.)

**2° Uretère lombaire.** — L'incision est celle de la néphrotomie mais prolongée le long de la crête iliaque et de l'arcade de Fallope, parallèlement à elles et à un travers de doigt au-dessus jusqu'à l'union du tiers externe avec le tiers moyen de cette arcade.

Les couches musculo-aponévrotiques sont sectionnées ; le rein est découvert, refoulé en avant. Au-dessous de lui, le péritoine accompagné de l'uretère est décollé du plancher lombo-iliaque.

L'uretère est cherché et isolé à son origine contre le pôle inférieur du rein, puis décollé prudemment de haut en bas, en ménageant le péritoine auquel il adhère, et en évitant la blessure du côlon ou des artères coliques qui le croisent.

**3° Uretère pelvien.** — Le malade est mis en position déclive. Une longue incision courbe est tracée, parallèle en dehors à la crête iliaque, en

[1] Cf. Glantenay, th. de Paris, 1895. — P. Delagénière, *Arch. prov. de chir.*, 1897, p. 337. — Israël, *Centr. für Chir.*, 1898, p. 490.



dedans à l'arcade de Fallope, à 1 centimètre et demi au-dessus d'elles et s'arrêtant au bord externe du grand droit. Les plans de la paroi sont sectionnés : grand oblique, petit oblique, transverse, fascia transversalis. Le péritoine est décollé et refoulé fortement en dedans vers l'ombilic, accompagné par l'uretère qui lui est accolé, jusqu'à ce qu'apparaissent le psoas et les vaisseaux iliaques primitifs en haut, la bifurcation de ces vaisseaux au-dessous, l'épigastrique et le canal déférent ou le ligament rond, tout à fait en bas et en dedans. Une large valve soulève la lèvre interne de la plaie et refoule le péritoine.

L'uretère est reconnu au niveau de la bifurcation des vaisseaux iliaques primitifs, accolé non pas à ces vaisseaux mais au péritoine. On l'isole à ce niveau. On poursuit ensuite son décollement de haut en bas jusqu'à la vessie avec la sonde cannelée ou les ciseaux mousses en ménageant : chez l'homme, le canal déférent et la vésicule séminale qu'il faut récliner le premier en haut, la seconde en dedans, — chez la femme, l'artère utérine qu'il faut souvent couper entre deux ligatures.

**4° Uretère vésical.** — On le découvre par cystotomie préalable (voy. p. 1061) ou par voie vaginale après incision du cul-de-sac antérieur, mais cette dernière voie est difficile et infidèle.

#### § 2. — Voie transpéritonéale

**1° Uretère rénal.** — Il se découvre comme le rein (voy. p. 1094).

**2° Uretère lombaire.** — Laparotomie sur le bord externe du grand droit. Ouverture du péritoine. Refoulement de l'intestin grêle en dedans, du côlon en dehors. Inciser le péritoine postérieur en avant du psoas, en dedans du cadre colique, en ménageant les artères coliques transversales.

**3° Uretère pelvien.** — Laparotomie médiane sur plan incliné à 45° ; ouverture du péritoine, refoulement des anses grêles, libération du bassin.

*A droite*, chercher et palper la bifurcation de l'iliaque primitive à 3 centimètres et demi de la ligne médiane, un peu au-dessus du promontoire. L'uretère croise obliquement les deux branches de bifurcation, sous le péritoine postérieur auquel il est accolé. Inciser ce péritoine, isoler le conduit.

*A gauche*, si le méso-côlon pelvien est lâche, relever le côlon, découvrir la fossette sigmoïde, palper l'iliaque primitive, sa bifurcation ; à 4 centimètres et demi de la ligne médiane, inciser le péritoine postérieur et découvrir l'uretère comme à droite. Mais si la brièveté du méso-côlon ne permet pas de relever l'intestin, il faut passer à travers le méso. A 4 centimètres et demi de la ligne médiane, inciser entre deux artères coliques le feuillet antérieur, le feuillet postérieur de ce méso, puis le péritoine postérieur qui laisse enfin voir les vaisseaux iliaques et l'uretère.

L'uretère découvert sera isolé jusqu'à la vessie. Chez l'homme, la tâche sera facile ; il suffira de ménager le canal déférent et les vaisseaux vésicu-

laires. Chez la femme, il faudra sectionner le ligament large dans toute sa hauteur, extirper ou récliner en dedans les annexes correspondantes et couper entre deux ligatures l'artère utérine.

## II. — CATHÉTÉRISME DES URETÈRES

Déjà étudié en détail page 1053, à laquelle nous renvoyons.

## III. — URETÉROTOMIE

L'uretère découvert (voy. plus haut) et dégagé, est incisé longitudinalement suivant son grand axe. Le calcul est enlevé avec ou sans fragmentation préalable. Le canal est ensuite suturé par deux plans, l'un profond non perforant, l'autre superficiel prenant le tissu conjonctif voisin. Ces sutures seront faites avec des fils très fins et pratiquées soit dans le sens longitudinal, soit dans le sens transversal (uretéroplastie).

Un drainage sera utile.

## IV. — URETÉRECTOMIE

L'uretère est découvert (voy. plus haut) et dégagé dans l'étendue convenable. L'uretérectomie est totale ou partielle, avec conservation du rein ou bien associée à la néphrectomie.

Si l'on enlève le rein, il suffit de lier et de cautériser le moignon uretéral puis de l'enfouir sous quelques sutures.

Si le rein est conservé, il faut essayer de restaurer la fonction urinaire en pratiquant comme nous le dirons plus bas l'uretérorraphie ou la greffe de l'uretère.

## V. — URETÉROPLASTIE

Elle s'applique aux sténoses et sa technique est calquée sur celle de la pyloroplastie de Heinecke-Mickulicz.

L'uretère est incisé longitudinalement au niveau du point rétréci. Une sonde uretérale est mise en place de bas en haut ou de haut en bas, en sorte que son extrémité inférieure traverse la vessie et l'urèthre pour aboutir au dehors et qu'on puisse la retirer au bout de quelques jours. L'incision longitudinale est alors, par écartement de ses lèvres, transformée en incision transversale et suturée dans ce sens sur deux plans par une série de points séparés à la Lembert, n'intéressant pas la muqueuse. La ligne de suture est alors enfouie sous le péritoine par quelques points supplémentaires.

## VI. — URETÉRORRAPHIE

C'est la suture de l'uretère sectionné. Comme les plaies ou incisions, elle peut être partielle ou totale.



### § 1. — Urétérorraphie partielle

(Sections incomplètes.)

Elle nous est déjà connue. Après avivement ou régularisation des lèvres de la plaie, celle-ci sera réunie soit longitudinalement, soit mieux transversalement, comme dans l'uretéroplastie. La suture sera exécutée avec une aiguille et de la soie très fines. Les points, séparés, seront disposés sur deux plans : plan profond uretéral non perforant, avec points à la Lembert n'intéressant que la tunique musculaire ; plan superficiel péri-uretéral comprenant le tissu conjonctif. Sur la suture, on fera bien de ramener le péritoine voisin.

### § 2. — Urétérorraphie totale

(Sections complètes.)

Elle se réalise, comme l'utérorraphie, suivant trois modes : abouchement termino-terminal, abouchement termino-latéral, abouchement latéro-latéral.

**1° Abouchement termino-terminal.** — C'est la suture bout à bout par adossement simple ou par invagination.

*a.* **Par adossement** [1]. — Les tranches de section sont avivées et régularisées ; on peut à l'exemple de Bovee, les couper en biseau pour avoir une réunion oblique et mieux éviter une sténose consécutive (fig. 1194).

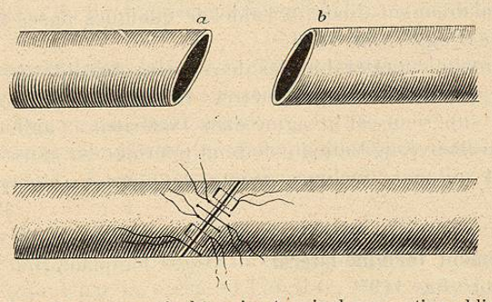


Fig. 1194. — Abouchement uretéral termino-terminal par section oblique de Bovee.

Les deux bouts sont dilatés avec une bougie conique puis rapprochés à l'aide de fines pinces et adossés, après introduction dans leur lumière soit d'un crayon iodoformé (Tuffier), soit d'un bout de sonde n° 8 ou 9 que l'on retire avant de terminer la suture, soit d'une sonde plus longue dont l'extré-

[1] Bovee, *Ann. of Surg.*, 1897, p. 51. — Reynier et Paulesco, *Bull. et Mém. de la Soc. de chir.*, 1898, p. 117.

mité inférieure traverse la vessie et l'urèthre et qu'on laisse quelques jours à demeure pour façonner le canal.

Les deux tranches sont alors réunies soit par une double couronne de points séparés à la soie très fine : points profonds uretéraux non perforants, à la Lembert ; — points superficiels péri-uretéraux — soit par éversion et adossement large des bords à l'aide de points perforants en anse (Reynier et Paulesco) (voy. fig. 1195).

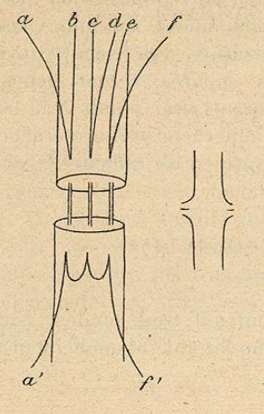


Fig. 1195. — Abouchement uretéral termino-terminal par adossement (Reynier et Paulesco).

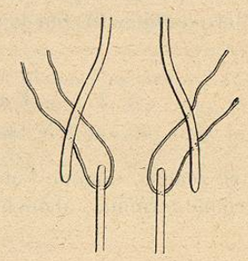

Fig. 1196. — Abouchement uretéral termino-terminal par invagination de Poggi (Ricard et Launay).

*b.* **Par invagination**[1]. — On peut le pratiquer sans ou avec fente longitudinale.

Dans le premier cas, le bout supérieur est libéré puis invaginé dans l'inférieur préalablement dilaté, à l'aide de quelques anses de fil perforant les deux parois (Poggi) (fig. 1196).

Dans le deuxième, préférable, les deux bouts sont dilatés ; l'inférieur est fendu sur une longueur de 5 millimètres. Une sonde uretérale est mise en place. Le bout supérieur est invaginé dans l'inférieur à l'aide de deux anses perforantes. La fente longitudinale du bout inférieur est alors suturée et son bord libre est uni par quelques points au pourtour du bout supérieur (Goubaroff).

**2° Abouchement termino-latéral**[2]. — C'est l'implantation par invagination de Van Hook (fig. 1197).

Fermer le bout inférieur près de sa coupe par une ligature, au-dessous de laquelle on pratique une fente longitudinale de 7 à 8 millimètres.

Dilater le bout supérieur, le fendre sur quelques millimètres, et, du côté opposé à la fente, passer à travers sa paroi, de dedans en dehors, deux aiguilles armées d'un fil fin de catgut.

[1] Poggi, *Riforma medica*, 1887, p. 314. — Gubaroff, *Centr. f. Chir.*, 1901, p. 121.
[2] Van Hook, *Journ. of the amer. med. Assoc.*, 1893, p. 225.



Passer ces aiguilles à travers la fente du bout inférieur et les faire sortir à 1 centimètre au-dessous.

Dégager le bout supérieur dans le bout inférieur et nouer le fil.

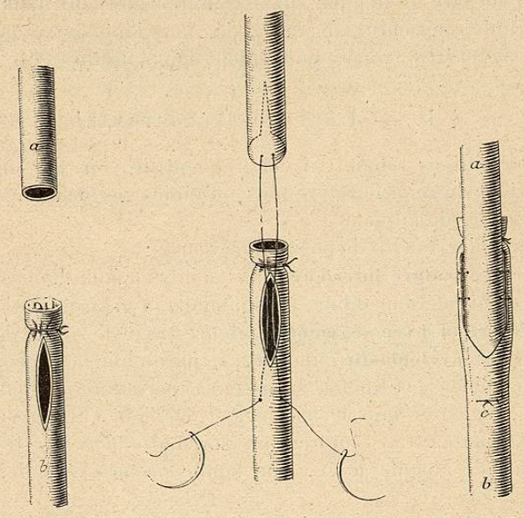


Fig. 1197. — Abouchement uretéral termino-latéral de Van Hook.
1er temps. 2e temps. 3e temps.

Unir par quelques points latéraux les lèvres de la fente du bout inférieur à la paroi externe du bout supérieur invaginé.

**3° Abouchement latéro-latéral**. — C'est le meilleur lorsqu'il est possible mais il exige que les deux bouts puissent chevaucher l'un l'autre d'au moins 3 ou 4 centimètres et sans tiraillement.

Les deux bouts sont liés et thermocautérisés, puis accolés par chevauchement sur près de 4 centimètres et fixés en cette position par deux points non perforants.

Une ouverture longitudinale de 1 centimètre est faite sur chaque bout. On unit les lèvres postérieures par un surjet perforant ; on met une sonde à demeure ressortant par la vessie et l'urèthre, et on suture alors les lèvres antérieures avec le fil du surjet postérieur gardé long. Un deuxième plan de sutures conjonctives assure la réunion des deux bouts.

D. Taddei[1] a récemment proposé de pratiquer l'uretérorraphie et l'uretéro-anastomose, en introduisant dans l'uretère un tube soutien en magnésium, lequel se résorberait en quelques semaines.

[1] D. Taddei, Anal. in *Tribune médicale*, 1904, p. 728.

## VII. — GREFFES URETÉRALES

L'uretère peut être greffé : par son extrémité supérieure dans le bassinet, par son extrémité inférieure dans la vessie, dans l'intestin, à la peau, dans l'uretère opposé ou très exceptionnellement dans l'urèthre et le vagin.

### § 1. — Uretéro-pyélostomie[1]

Dans les rétentions rénales, il est fréquent de voir, par distension du segment inférieur du rein, l'uretère plus ou moins perméable, s'aboucher à la partie supérieure de la poche.

On peut remédier à cette disposition fâcheuse :

1° Par la **réno-plicature inférieure** : des points en faux-fil plissent et rétrécissent le segment inférieur dilaté, comme dans la gastroplication.

2° Par la **résection de ce segment** inférieur, suivie de suture des tranches.

3° Par l'**uretéro-pyéloplastie** : une large néphrotomie ouvre complètement la poche ; deux pinces de Kocher saisissent l'éperon uretéro-rénal, un mors dans l'uretère, un mors dans le bassinet et accolent l'uretère au rein. On sectionne cet éperon. Une suture unit soigneusement les tranches uretérale et rénale de chaque lèvre. Une sonde uretéro-vésicale est mise à demeure.

4° Par l'**uretéro-pyélostomie** : c'est l'abouchement de l'uretère au point déclive de la poche rénale, soit par anastomose latérale, soit par implantation terminale.

*Anastomose latérale.* — Dans le premier cas, le rein est découvert, puis

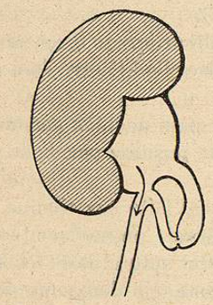

Fig. 1198. — Schéma de l'uretéro-pyélostomie latérale (Gosset).

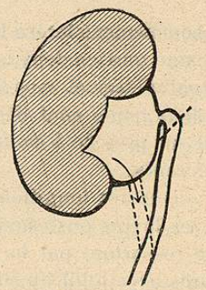

Fig. 1199. — Schéma de l'uretéro-pyélostomie terminale ou par implantation (Gosset).

incisé. L'uretère dégagé est accolé à la partie inférieure de la poche rénale, fixé à ce pôle inférieur. Une incision de 1 centimètre est faite en regard sur

[1] Gosset, th. de Paris, 1900, n° 186 et Gardner, *Gaz. des hôp.*, 17 decembre 1904, p. 1413.



le rein et sur l'uretère. Les lèvres en sont soigneusement suturées, tandis qu'une sonde uretérale est mise en place munie d'un fil qui sort par la plaie lombaire et qui permet de la retirer quelques jours après (fig. 1198).

*Implantation terminale.* — Dans le deuxième, l'uretère est sectionné à son origine ; le bout supérieur est lié et thermocautérisé ; l'inférieur dilaté et taillé en bec de flûte est implanté terminalement au pôle inférieur du rein distendu. Ce procédé est plus difficile et offre moins de sécurité que le précédent (fig. 1199).

### § 2. — Uretéro-cystostomie[1]

Elle se pratique par voie transpéritonéale ou extrapéritonéale, celle-ci exceptionnelle.

#### A. — *Voie transpéritonéale.*

L'uretère peut être fixé à la vessie par suture, bouton ou tube anastomotique.

**1° Sutures.** — C'est la méthode la plus employée.

*a.* **Procédé de Bazy-Budinger.** — Laparotomie médiane ; découverte de l'uretère au détroit supérieur ; choix du point que l'on abouchera à la vessie ; ce point sera le plus bas possible. A ce niveau, incision du péritoine préuretéral, mobilisation, puis section du conduit sur une compresse isolante. Ligature définitive du bout inférieur. Ligature temporaire peu serrée et à distance du bout supérieur.

S'il s'agit d'une section opératoire, tous ces préliminaires seront inutiles, et c'est la tranche de section qu'il faudra aboucher à la vessie lorsque l'uteretérorraphie sera impossible.

Quoi qu'il en soit, le bout supérieur est dilaté à la sonde, taillé en biseau ou incisé longitudinalement.

La vessie est mise à nu et le point d'abouchement choisi sur le bas-fond et aussi rapproché que possible de l'orifice uretéro-vésical normal.

L'uretère est mis au contact de la vessie et trois anses perforantes, l'une postérieure profonde, les deux autres antéro-supérieure et antéro-inférieure, placées à 3 millimètres au-dessus de son bord libre qu'elles partagent en trois parties égales. Une incision de 8 à 10 millimètres est faite en regard sur la vessie. Le chef interne de l'anse profonde, est alors passé de dedans en dehors à travers la lèvre postérieure de l'incision vésicale, embrassant musculeuse et muqueuse, puis noué avec le chef externe correspondant. Une sonde uretérale préalablement placée dans la vessie est

[1] Cf. Baigue, th. de Paris, 1895, n° 53. — Boari, *Ann. des mal. des org. gén. urin.*, 1899, p. 1059.

introduite dans l'uretère à travers l'orifice. Les deux anses restantes sont pareillement passées dans la lèvre antérieure de l'incision vésicale et nouées. La suture uretéro-vésicale est alors enfouie dans un pli vésical par trois ou quatre points superficiels qui chargent la paroi musculaire de la vessie et l'adossent à elle-même au-dessus de l'uretère. Un point ou deux fixent l'uretère à la vessie en arrière de l'abouchement pour éviter tout tiraillement. Enfin le péritoine est reconstitué.

*b*. **Procédé de Baldy-Krug**. — L'uretère est invaginé dans la vessie à l'aide de trois anses perforantes traversant le bout libre à 3 millimètres de la tranche, entrant dans la vessie par la fente vésicale et traversant la paroi vésicale de dedans en dehors à quelques centimètres de cette fente. Après invagination, le pourtour de l'orifice vésical est uni à la surface externe du bout uretéral invaginé.

*c*. **Procédé de Boari**. — Lorsque le bout uretéral est trop court pour arriver jusqu'à la vessie, même après désinsertion des attaches pubiennes de la vessie (Witzel), on dissèque sur la paroi antéro-supérieure de la vessie une longue languette, large de 1 centimètre, que l'on suture bord à bord sur une sonde introduite par la vessie jusque dans l'uretère. Ce lambeau vésical est ainsi transformé en une sorte de canal supplémentaire dans lequel on invagine le bout uretéral primitivement trop court.

C'est la même technique que Depage a proposé pour la gastrostomie (voy. p. 861).

**2° Bouton de Boari**. — Un tube creux est terminé à un bout par une plaque large fixe, à l'autre par un léger rebord en saillie. Sur ce tube, glisse une plaque mobile qui, poussée par un ressort, tend à venir presser sur le rebord en saillie du tube.

Le bout uretéral est fixé par une ligature sur la saillie du tube. La plaque mobile, refoulée jusqu'au contact de la plaque fixe, est introduite avec elle dans l'ouverture vésicale que l'on a munie d'un fil en bourse. Cette plaque, poussée par le ressort, refoule la paroi vésicale jusqu'au contact du bout uretéral. Une suture de sûreté réunit vessie et uretère.

Le bouton est, quelques jours après, extrait par l'urètre, à l'aide d'un fil préalablement attaché à sa base.

**3° Tube de Chalot**. — C'est un tube de cuivre nickelé, long de 3 centimètres et demi, d'un diamètre de 3 à 5 millimètres, légèrement conique à chaque extrémité et muni à sa surface d'une rainure circulaire, à une de ses extrémités de deux petits trous où l'on passe une anse de soie (fig. 1200).

L'uretère est fixé sur le tube par une ligature nouée sur la rainure circulaire. La vessie est ouverte. L'anse de soie fixée au bout du tube est attirée dans la vessie, puis dans l'urètre et au méat.

Le tube et l'uretère sont alors invaginés dans la vessie et les lèvres de



l'incision vésicale fixées à l'uretère invaginé par une couronne de points superficiels (fig. 1201).

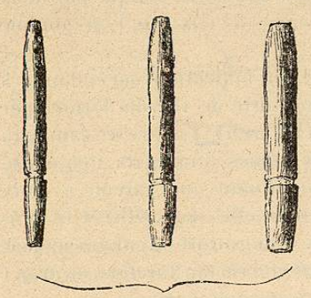

Fig. 1200. — Tube uretéral de Chalot. Trois grosseurs.

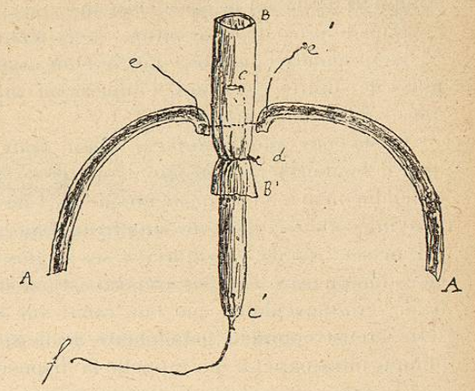


Fig. 1201. — Mise en place du tube.
AA, vessie. — BB', uretère. — *cc'*, tube. — *d*, ligature de fixation. — *ee'*, fils vésico-uretéraux.

Le tube est extrait par l'urètre quelques jours après, à l'aide de l'anse de soie qui sort par le méat.

### B. — *Voie extrapéritonéale*.

Elle n'est qu'exceptionnellement employée et comprend trois procédés :

*a*. **Le procédé transvésical**, dans lequel l'uretère est découvert par cystostomie préalable.

*b*. **Le procédé iliaque**, dans lequel l'uretère est découvert par incision parapéritonéale.

*c*. **Le procédé vaginal**, employé dans les fistules uretéro-vaginales. Par incision vaginale, l'uretère est disséqué, libéré au-dessus de la fistule, avivé, introduit dans la vessie que l'on ouvre en regard et suturé à celle-ci sur une sonde introduite par l'urètre.

## § 3. — Uretéro-colostomie[1]

L'uretère peut être abouché dans l'intestin grêle, le rectum ou le côlon. Ce dernier point est le plus favorable et le plus usité.

L'abouchement peut être réalisé par le bouton de Boari, le tube de Chalot ou la suture.

[1] Cf. Sonneira, th. de Paris, 1898-1899, n° 517. — Duval et Tesson, *Ann. des mal. des org. gén. urin.*, 1900, p. 269.

Bouton et tube seront utilisés comme dans l'uretérocystostomie, la paroi colique remplaçant la paroi vésicale.

Dans le procédé de la suture, deux techniques pourront être employées.

La première consiste à unir le bout uretéral à l'incision colique par deux plans de sutures : profond et superficiel, analogues à ceux que l'on emploie dans l'anastomose intestinale.

La seconde, plus complexe, tend, pour éviter l'infection ascendante, à fixer le bout uretéral dans l'intestin derrière une sorte de valvule formée par le reploiement d'un lambeau muqueux. Une incision en ⊥ relève un lambeau séro-musculaire à pédicule supérieur. Dans les mêmes limites, la muqueuse est incisée, repliée et suturée à ses angles constituant une valvule à deux faces muqueuses. Le bout uretéral est fixé derrière elle, entre elle et le lambeau séro-musculaire que l'on rabat sur lui. Une suture d'enfouissement séro-séreuse complète l'étanchéité de la suture et crée à l'uretère un trajet oblique intra-pariétal qui rappelle la disposition vésicale normale.

### § 4. — Uretérostomie cutanée[1]

Procédé d'exception, utilisable seulement lorsque les autres greffes seront inapplicables.

Le bout inférieur sera lié et thermocautérisé.

Le bout supérieur sera libéré et suturé à la plaie abdominale ou à une incision lombaire faite dans ce but, à l'aide de quatre points perforants. Une sonde à demeure sera laissée pendant quelques jours, puis remplacée par un appareil collecteur.

La néphrectomie secondaire sera pratiquée toutes les fois qu'elle sera possible.

## V

## REIN. — BASSINET

### I. — EXPLORATION CHIRURGICALE DIRECTE DU REIN

Deux voies conduisent au rein : la voie postérieure ou lombaire, la voie antérieure ou abdominale, encore nommée transpéritonéale.

### § 1. — Voie lombaire

*a.* **Position de l'opéré et de l'opérateur.** — Le malade est couché sur le côté sain, l'échancrure costo-iliaque soulevée par un gros coussin cylindrique destiné à éloigner la douzième côte de la crête iliaque correspondante, afin d'élargir le champ opératoire (fig. 1202).

[1] Trekaki, th. de Paris, 1892, n° 157.



La cuisse du côté sain est fléchie sur le bassin et repose sur la table ; l'autre reste étendue ; le bras correspondant est tiré en avant. On peut, pour

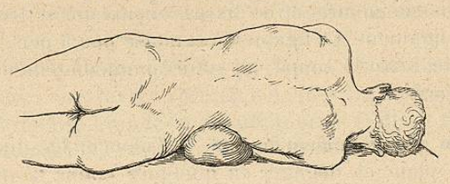

Fig. 1202. — Position du malade pour les interventions rénales (Ricard et Launay).

réaliser cette attitude, recourir avantageusement au double plan incliné de Cunningham[1] (de Boston).

L'opérateur est placé du côté du dos ; son aide lui fait face.

*b.* **Incision de la paroi.** — On a proposé un grand nombre d'incisions, les unes *verticales*, parallèles au bord externe de la masse sacro-lombaire ; d'autres *transversales*, parallèles à la douzième côte ; d'autres *obliques*, intermédiaires.

Nous décrirons seulement la meilleure de toutes, l'*incision recto-curviligne* de Guyon.

*a.* Reconnaître la 12e côte, sa longueur (côte longue oblique, côte courte transversale) et son extrémité libre ; — la crête iliaque ; — le bord externe de la masse sacro-lombaire, à 8 centimètres environ de la ligne épineuse.

Sur le bord externe, à 8 centimètres de la ligne médiane, et sur la dernière côte (12e si elle est longue, 11e si la 12e est courte-transversale), commencer une incision d'abord presque verticale, qui se recourbe ensuite, concave en avant, pour courir parallèle à la crête iliaque et à un travers de doigt au-dessus d'elle, jusqu'au tubercule du fascia-lata (fig. 1203).

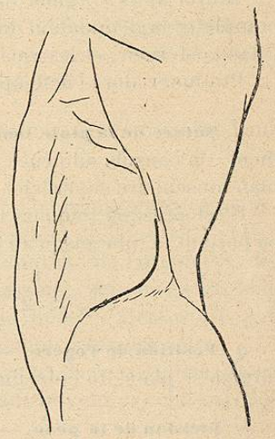

Fig. 1203. — Incision recto-curviligne de Guyon (Ricard et Launay).

Inciser succesivement : la peau, le tissu cellulaire parfois extrêmement épais — le premier plan musculaire (grand dorsal en haut, grand oblique en bas), le deuxième plan musculaire (petit dentelé inférieur en haut, petit oblique en bas), avec le nerf abdomino-génital que l'on récline en bas ; le plan aponévrotique (aponévrose du transverse) et arriver sur la graisse jaune péri-rénale.

Il faut couper l'aponévrose du transverse, juste en avant du bord sensible de la masse sacro-lombaire.

[1] Cunningham, *Boston med. and surg. journ.*, 1903, p. 597.