Bouton et tube seront utilisés comme dans l'uretérocystostomie, la paroi colique remplaçant la paroi vésicale.

Dans le procédé de la suture, deux techniques pourront être employées.

La première consiste à unir le bout uretéral à l'incision colique par deux plans de sutures : profond et superficiel, analogues à ceux que l'on emploie dans l'anastomose intestinale.

La seconde, plus complexe, tend, pour éviter l'infection ascendante, à fixer le bout uretéral dans l'intestin derrière une sorte de valvule formée par le reploiement d'un lambeau muqueux. Une incision en ⊥ relève un lambeau séro-musculaire à pédicule supérieur. Dans les mêmes limites, la muqueuse est incisée, repliée et suturée à ses angles constituant une valvule à deux faces muqueuses. Le bout uretéral est fixé derrière elle, entre elle et le lambeau séro-musculaire que l'on rabat sur lui. Une suture d'enfouissement séro-séreuse complète l'étanchéité de la suture et crée à l'uretère un trajet oblique intra-pariétal qui rappelle la disposition vésicale normale.

§ 4. — Uretérostomie cutanée[1]

Procédé d'exception, utilisable seulement lorsque les autres greffes seront inapplicables.

Le bout inférieur sera lié et thermocautérisé.

Le bout supérieur sera libéré et suturé à la plaie abdominale ou à une incision lombaire faite dans ce but, à l'aide de quatre points perforants. Une sonde à demeure sera laissée pendant quelques jours, puis remplacée par un appareil collecteur.

La néphrectomie secondaire sera pratiquée toutes les fois qu'elle sera possible.

V

REIN. — BASSINET

I. — EXPLORATION CHIRURGICALE DIRECTE DU REIN

Deux voies conduisent au rein : la voie postérieure ou lombaire, la voie antérieure ou abdominale, encore nommée transpéritonéale.

§ 1. — Voie lombaire

a. **Position de l'opéré et de l'opérateur.** — Le malade est couché sur le côté sain, l'échancrure costo-iliaque soulevée par un gros coussin cylindrique destiné à éloigner la douzième côte de la crête iliaque correspondante, afin d'élargir le champ opératoire (fig. 1202).

[1] Trekaki, th. de Paris, 1892, n° 157.

La cuisse du côté sain est fléchie sur le bassin et repose sur la table ; l'autre reste étendue ; le bras correspondant est tiré en avant. On peut, pour

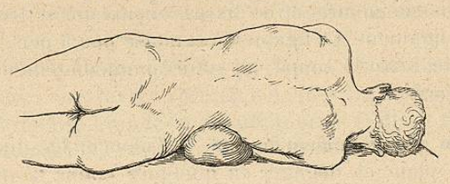

Fig. 1202. — Position du malade pour les interventions rénales (Ricard et Launay).

réaliser cette attitude, recourir avantageusement au double plan incliné de Cunningham[1] (de Boston).

L'opérateur est placé du côté du dos ; son aide lui fait face.

b. **Incision de la paroi.** — On a proposé un grand nombre d'incisions, les unes *verticales*, parallèles au bord externe de la masse sacro-lombaire ; d'autres *transversales*, parallèles à la douzième côte ; d'autres *obliques*, intermédiaires.

Nous décrirons seulement la meilleure de toutes, l'*incision recto-curviligne* de Guyon.

a. Reconnaître la 12e côte, sa longueur (côte longue oblique, côte courte transversale) et son extrémité libre ; — la crête iliaque ; — le bord externe de la masse sacro-lombaire, à 8 centimètres environ de la ligne épineuse.

Sur le bord externe, à 8 centimètres de la ligne médiane, et sur la dernière côte (12e si elle est longue, 11e si la 12e est courte-transversale), commencer une incision d'abord presque verticale, qui se recourbe ensuite, concave en avant, pour courir parallèle à la crête iliaque et à un travers de doigt au-dessus d'elle, jusqu'au tubercule du fascia-lata (fig. 1203).

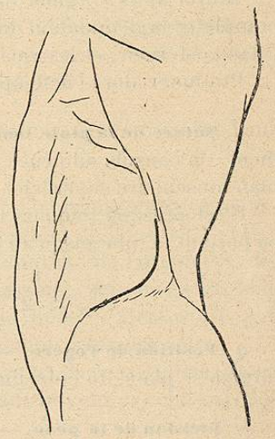

Fig. 1203. — Incision recto-curviligne de Guyon (Ricard et Launay).

Inciser succesivement : la peau, le tissu cellulaire parfois extrêmement épais — le premier plan musculaire (grand dorsal en haut, grand oblique en bas), le deuxième plan musculaire (petit dentelé inférieur en haut, petit oblique en bas), avec le nerf abdomino-génital que l'on récline en bas ; le plan aponévrotique (aponévrose du transverse) et arriver sur la graisse jaune péri-rénale.

Il faut couper l'aponévrose du transverse, juste en avant du bord sensible de la masse sacro-lombaire.

[1] Cunningham, *Boston med. and surg. journ.*, 1903, p. 597.

En haut, il faut, pour agrandir le champ, couper le ligament costo-lombaire de Henle, tendu comme une corde, après avoir soigneusement refoulé du doigt le cul-de-sac pleural et les tissus voisins qui se trouvent à la face profonde de ce ligament. Le ligament est incisé peu à peu ; on pince la dernière intercostale, si on la coupe ; on suture immédiatement la plèvre, si on l'ouvre par mégarde.

c. **Dénudation et dégagement du rein.** — Enfoncer les deux index profondément dans la plaie et dégager en quelques coups la masse graisseuse profonde qui enveloppe le rein.

Prier l'aide antérieur de refouler fortement l'organe en arrière. Déchirer ou inciser alors l'atmosphère graisseuse du rein, en se portant en dedans et en arrière pour éviter sûrement le cul-de-sac péritonéal qui double le bord externe de l'organe. Le rein apparaît ; deux pinces saisissent les lèvres de la capsule graisseuse, pendant que les index poursuivent la dénudation sur le bord postérieur, les deux faces et les deux pôles du rein qui sont successivement dégagés.

Attirer alors l'organe dans la plaie par une série de douces tractions ; compléter la dénudation du hile et du pédicule pour reconnaître l'uretère (plan postérieur) et les vaisseaux (plan antérieur).

Pratiquer alors l'acte opératoire nécessaire.

d. **Suture de la plaie lombaire.** — Après hémostase, suturer successivement : la capsule adipeuse du rein; le plan aponévro-musculaire profond, le plan musculaire superficiel que l'on solidarise au précédent ; la peau.

Il est presque toujours utile de drainer par l'angle inférieur de la plaie, en portant le tube jusqu'au contact du rein.

§ 2. — Voie abdominale[1]

a. **Position de l'opéré.** — Le malade est couché à plat sur le dos ; le chirurgien se place du côté malade.

b. **Incision de la peau.** — Faire une laparotomie latérale sur le bord externe du muscle grand droit, partant de l'extrémité antérieure de la 10e côte pour descendre plus ou moins au-dessous de l'ombilic, suivant le volume du rein.

Le péritoine ouvert, la masse intestinale réclinée en dedans à l'aide de compresses, le rein apparaît sous le péritoine pariétal, recouvert partiellement par les angles coliques droit ou gauche.

c. **Incision et marsupialisation du péritoine postérieur.** — A droite comme à gauche, pour éviter la blessure des vaisseaux coliques, il faut inciser le

[1] Terrier, *Rev. de chir.*, 1887, t. VII, p. 342. — Villard, *Gaz. hebd. de méd. et de chir.*, 1898, p. 121.

péritoine postérieur au-dessus du côlon ou en dehors de lui, pour le décoller et le refouler *en dedans*. Lorsque le rein est entièrement recouvert par le côlon, ce qui arrive surtout à gauche, cette incision externe est absolument nécessaire.

Le péritoine incisé, on en décolle les lèvres et on les fixe à l'aide de pinces ou de sutures aux lèvres correspondantes de l'incision péritonéale antérieure pour fermer la grande cavité péritonéale (Villard-Poncet).

On procède alors à l'intervention rénale proprement dite.

d. **Suture du péritoine. Drainage.** — Le péritoine postérieur est définitivement fixé au péritoine antérieur par un surjet séro-séreux (Terrier) qui rétrécit en même temps l'ouverture péritonéale postérieure. Un drain est mis plongeant dans la loge rénale.

La paroi abdominale est alors refermée par une suture en masse ou en étages.

II. — NÉPHROCAPSECTOMIE. DÉCAPSULATION RÉNALE[1]

Cette intervention toute nouvelle, prônée par Edebohls, pratiquée en France par Pousson, Sorel, Jaboulay, Albarran, s'adresse aux néphrites chroniques interstitielles ou épithéliales (mal de Bright).

Soins préliminaires. — Repos au lit et régime lacté pendant une semaine.

Manuel opératoire. — Découverte du rein par l'incision lombaire recto-curviligne ; extériorisation du rein. Section et libération de la capsule graisseuse. Incision de la capsule fibreuse sur le bord convexe de l'organe et clivage de cette capsule sans brutalité jusqu'au bassinet, soit au doigt, soit à l'instrument mousse. Résection de la capsule libérée. Hémostase par compression. Réduction du rein dans sa loge. Réunion sans drainage.

Il faut aller vite et opérer toujours les deux reins en une séance. Pour plus de commodité, Edebohls couche le malade sur le ventre, celui-ci reposant sur un coussin à air.

III. — NÉPHROTOMIE

C'est l'incision simple du rein, intéressant ou non le bassinet, et suivie de suture. Elle peut être exploratrice ou destinée à extraire des calculs (néphrolithotomie) ou bien à restaurer le bassinet et l'uretère (uretéropyélostomie).

1° **Néphrotomie exploratrice.** — C'est la néphrotomie idéale, lorsqu'elle est suivie de la suture immédiate et complète du rein.

[1] Cf. Edebohls, *Medical News*, 22 avril, 1899 ; *Medical Record*, 1901, 1902, 1903, 1904 ; *Boston med. and surg. journ.*, 2 juin 1904. — Le Nouène, th. de Paris, 1904.

a. **Extériorisation du rein.** — On la pratique par voie lombaire comme il a été dit plus haut.

b. **Hémostase préventive.** — On la réalise par la compression du pédicule rénal soit à l'aide d'une pince élastique très douce, ou d'une ligature élastique peu serrée, soit beaucoup mieux encore par pression digitale et entre le pouce et l'index (paume en bas) de l'aide, ou entre le médius et l'index (paume en l'air) (fig. 1204).

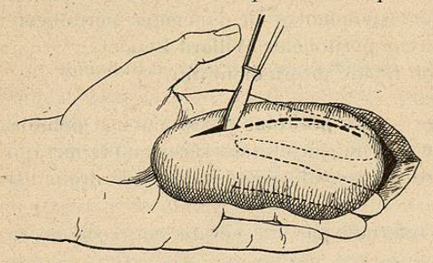

Fig. 1204. — Hémostase préventive par compression digitale. Incision du bord convexe du rein (Ricard et Launay).

c. **Section rénale.** — Pour épargner les vaisseaux, elle doit porter sur le bord convexe ou n'existent que des capillaires, et rester parallèle à ce bord. Elle peut être totale, lorsqu'elle intéresse toute la convexité du rein, ainsi fendu en deux moitiés, ou bien partielle lorsqu'elle ouvre seulement le pôle supérieur, le pôle inférieur ou la partie moyenne. La néphrotomie inférieure, limitée au calice et à la corne correspondants, est commode pour le drainage du bassinet.

d. **Exploration intra-rénale.** — L'index, aidé par la palpation extérieure de l'organe, explore minutieusement les deux moitiés du rein, et particulièrement les cornes inférieure et supérieure.

e. **Exploration intra-uretérale.** — Le rein, largement ouvert, est basculé légèrement pour effacer la courbure angulaire de l'uretère à son origine. Le doigt explore le bassinet, puis est remplacé par une bougie n° 12 que l'on engage le plus loin possible.

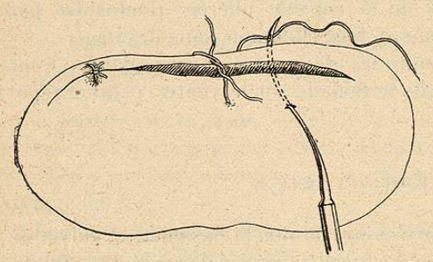

Fig. 1205. — Suture de l'incision rénale à l'aide de points en U (Ricard et Launay).

f. **Suture du rein. Néphrorraphie.** — Les deux tranches rénales sont rapprochées et suturées en deux plans : plan profond avec de gros catguts, peu serrés, distants de 1 centimètre, pénétrant au moins à 1 centimètre des bords de section ; — plan superficiel avec de petits fils complétant l'affrontement, sans mordre le parenchyme (fig. 1205).

g. **Suture de la plaie lombaire.** — Avec ou sans drainage et en deux plans.

2° **Néphrolithotomie.** — Le rein est découvert, extériorisé et incisé sur son bord convexe.

L'extraction des calculs se fait avec l'index ou à l'aide de pinces et tenettes spéciales, de curettes ou de crochets mousses divers.

Lorsque le calcul est enclavé, il faut parfois le broyer sur place ou le fragmenter pour arriver à l'extraire (néphrolithotritie).

Le ou les calculs enlevés, le rein sera suturé ou drainé.

IV. — PYÉLOTOMIE

C'est la taille du bassinet, pratiquée pour pyélite suppurée ou calcueuse.

Elle comprend les temps suivants :

a. Découverte et extériorisation du rein par l'incision lombaire que nous venons de décrire.

b. Incision longitudinale du bassinet mis à nu. Extraction des calculs par refoulement ou à l'aide de pinces.

c. Suture du bassinet, s'il est aseptique. Drainage simple, s'il est infecté.

d. Suture de la paroi lombaire.

Malgré que certains chirurgiens emploient systématiquement la pyélotomie de préférence à la néphrotomie elle expose, beaucoup plus que celle-ci à la persistance d'une fistule et par ce fait, ne conserve que des indications exceptionnelles (Legueu).

V. — NÉPHROSTOMIE[1]

C'est l'ouverture du bassinet à travers le parenchyme rénal, suivie de la suture des lèvres de l'incision rénale aux lèvres de l'incision pariétale, afin d'établir un drainage et une fistulisation permanents ou temporaires.

La néphrostomie s'adresse ordinairement aux rétentions rénales septiques (pyonéphroses) ou aseptiques (uronéphroses), plus rarement à l'anurie calculeuse.

a. Le rein est découvert par l'incision lombaire recto-curviligne. Il faut parfois traverser pour arriver jusqu'à lui soit un abcès périnéphrétique, soit une zone plus ou moins dense de péri-néphrite scléro-lipomateuse.

Dans les hydronéphroses ou l'anurie calculeuse, le rein sera dénudé et extériorisé le plus possible. Dans les pyonéphroses, au contraire, on se contente de dépouiller le bord convexe.

b. On suture les lèvres de la capsule adipeuse aux plans musculaires de la paroi.

c. On touche la surface de la plaie à la solution phéniquée forte (Guyon).

[1] Guyon, *Ann. des mal. des org. gén. urin.*, 1890, p. 393 et *XIIe Congr. fr. de chir.*, 1898, p. 15.

d. On incise le rein sur son bord convexe au niveau du point le plus fluctuant, après l'avoir vidé par aspiration s'il est trop distendu.

Dans chaque lèvre de la plaie rénale, on passe trois anses de traction, puis on ouvre largement les différentes loges purulentes avec le doigts ou les ciseaux, de façon à les transformer en une cavité unique. On pince les vaisseaux qui se trouvent ainsi sectionnés et on soigne particulièrement l'exploration et l'ouverture large des pôles rénaux et des calices correspondants.

S'il y a des calculs, on les extrait, avec ou sans fragmentation préalable.

On nettoie le rein avec des tampons montés ou avec un jet de liquide aseptique.

e. On essaye de constater la perméabilité de l'uretère à l'aide du cathétérisme rétrograde ; si l'on réussit, on prend dans la vessie l'extrémité de la sonde avec un lithotriteur pour la faire sortir par le méat.

f. On fixe enfin le rein à la peau à l'aide de gros catguts ou plus simplement des fils de traction. On place deux gros drains dans la poche rénale, maintenus par quelques mèches. On a soin de mettre un des drains dans la corne inférieure afin de bien drainer au point déclive. On rétrécit légèrement les deux angles de la plaie cutanée.

On garnit la plaie d'un pansement absorbant très épais.

VI. — EXCLUSION DU REIN

Proposée par Jaboulay pour les cas de tuberculose rénale où le rein malade conserve encore une capacité fonctionnelle appréciable et où il serait dangereux, pour l'émonction urinaire, de le supprimer brusquement par une néphrectomie.

Elle consiste à découvrir le rein, à libérer, lier et couper l'uretère, à fixer à la peau le bout inférieur de ce conduit et à pratiquer finalement une large néphrostomie.

On obtient ainsi la dérivation complète des urines vers la peau. On supprime l'inoculation possible de la vessie par l'uretère et on amène l'atrophie progressive du rein exclu, assez lentement pour permettre une hypertrophie compensatrice du rein opposé.

VII. — ABCÈS PÉRINÉPHRÉTIQUES

1° **Abcès postérieurs ou lombaires**. — Ce sont les abcès classiques, les plus fréquents, souvent en bissac, avec poche superficielle sous-cutanée et poche profonde sous-musculaire.

Ces abcès seront ouverts par une incision lombaire recto-curviligne, pratiquée le long du bord externe de la masse sacro-lombaire (voy. *Exploration du rein, voie lombaire*). Les diverses couches seront incisées largement jusqu'à la collection profonde. On vérifiera l'état du rein pour pratiquer au besoin une néphrostomie. Drainage très large avec plaie béante.

2° **Abcès antérieurs ou abdominaux**. — Dans ce type assez rare, c'est par

la voie abdominale qu'il faudra intervenir (voy. *Exploration du rein, voie abdominale*).

Par une incision sur le bord externe du muscle grand droit, on arrivera sur la tumeur. Si les deux feuillets antérieur et postérieur du péritoine sont adhérents, on incisera directement. Au cas contraire, on les unira d'abord soigneusement par une série de points en U pour protéger la grande séreuse, puis on ouvrira la poche.

VIII. — NÉPHRECTOMIE

C'est l'ablation du rein. On l'exécute par voie lombaire ou abdominale. Elle peut être *primitive* ou *secondaire* à une néphrostomie préalable, *totale* ou *partielle* (résection rénale), *extra* ou *sous-capsulaire*.

§ 1. — Voie lombaire

1° **Néphrectomie extra-capsulaire**[1]. — *a*. Le rein est découvert par l'incision recto-curviligne que l'on prolonge en bas, le long de la crête iliaque jusqu'aux dimensions nécessaires, lorsque le rein est volumineux.

Dans les néphrectomies pour cancer, Grégoire préfère une incision en ⟨ dont la partie moyenne, verticale, va du rebord costal à la crête iliaque sur le prolongement de la ligne axillaire antérieure, tandis que les extrémités se recourbent d'arrière en avant le long du rebord costal en haut, de la crête iliaque en bas, sur une longueur de 4 à 5 centimètres ou plus, suivant les besoins.

On dessine et libère ainsi un véritable lambeau à base antérieure.

b. Le hile et le pédicule vasculaire sont ensuite dégagés et dénudés aussi loin que possible mais avec prudence pour éviter la déchirure des vaisseaux du hile, l'ouverture du péritoine ou la blessure de la veine cave, de l'aorte, de l'intestin parfois adhérents.

c. On procède ensuite à la ligature et à la section du pédicule.

S'il est long et si l'on peut extérioriser le rein, on isolera d'abord l'uretère que l'on sectionnera au thermocautère entre deux ligatures sur une compresse isolante.

Dans les néphrectomies pour pyonéphroses, on devra, afin d'éviter l'infection de la plaie opératoire par quelques gouttes de pus échappées de de l'uretère, soigner particulièrement la protection de la plaie. L'uretère ne sera sectionné qu'entre deux pinces ou ligatures sur une compresse isolante, et sa tranche sera soigneusement rôtie au thermo.

On placera ensuite sur le pédicule vasculaire une solide ligature en masse (grosse soie ou gros catgut) que l'on passera avec une grosse aiguille mousse. On sectionnera les vaisseaux à bonne distance en aval, puis, reprenant le

[1] R. Grégoire, *Presse méd.*. 5 janvier 1905, p. 49.

moignon, on pincera isolément chacune des branches vasculaires sectionnées et on la liera isolément.

Si le pédicule est court, on le pince à l'aide d'un ou deux clamps puissants, on le coupe le plus loin possible en aval du clamp. Sur la tranche, on pince, puis on lie isolément chaque vaisseau. Au-dessus du clamp, on met une ligature de sûreté qui serre le pédicule en masse.

d. Le bout inférieur de l'uretère, fermé par une suture et aseptisé au thermo, peut être abandonné au fond de la plaie mais beaucoup mieux sera de l'extérioriser et suturer à la paroi.

e. La plaie, après hémostase, est suturée par étages, en laissant un drainage profond au contact du pédicule sectionné.

2° Néphrectomie sous-capsulaire [1]. — *a*. Le rein est découvert comme il a été déjà dit.

b. La capsule propre est incisée sur tout le bord convexe, ses lèvres saisies avec des pinces et décollées peu à peu jusqu'au niveau du hile en allant le plus loin possible.

c. Comme la ligature directe est presque toujours impossible, on place sur le pédicule un solide clamp ; on sectionne le pédicule et on laisse le clamp à demeure si on ne peut placer un fil pour le remplacer.

3° Néphrectomie partielle [2]. (Résection rénale). — *a*. Le rein est découvert et dénudé le plus possible, afin de le mobiliser et de l'extérioriser.

Un aide pratique l'hémostase provisoire en comprimant le pédicule.

La partie malade est enlevée par résection cunéiforme à sommet tourné vers le bassinet.

Le rein est ensuite restauré par une suture à deux plans, profond et superficiel, affrontant les deux tranches de section. Si le bassinet a été ouvert, on en pratique la suture séparée.

On cesse alors la compression du pédicule ; on vérifie l'hémostase ; on ajoute au besoin de nouvelles sutures.

On réunit enfin la plaie extérieure, avec drainage.

§ 2. — Voie abdominale [3]

Elle s'applique aux grosses tumeurs que leur volume rendrait impossible à extirper par la voie lombaire.

Le ventre est ouvert sur le bord externe du muscle grand droit (voy. p. 1096).

Le péritoine postérieur est incisé sur le bord externe du côlon et l'intestin refoulé en bas et en dedans, puis les lèvres du péritoine postérieur accolées

[1] Ollier, *IIe Congr. fr. de chir.*, 1887, p. 148.

[2] Gervais de Rouville, th. de Paris, 1894.

[3] Cf. Terrier, *Rev. de chir.*, 1887, t. VII, p. 342. — Villard, *Gaz. hebd. de méd. et de chir.*, 1898, p. 121.

à celles du péritoine antérieur par marsupialisation préalable (Villard-Poncet).

Le rein est ensuite dégagé et dénudé, le pédicule isolé et sectionné entre deux ligatures au gros catgut.

L'uretère, coupé entre deux pinces de Kocher et thermocautérisé, est ou bien fixé aux lèvres de la plaie pariétale, ou bien enfoui par quelques points de suture. Il est parfois avantageux d'en reséquer la plus grande partie possible, s'il est envahi par le mal.

La plaie est ensuite refermée, après marsupialisation définitive et drainage transpéritonéal (Terrier). Cette marsupialisation secondaire n'a pas de raison d'être lorsqu'on a pratiqué la marsupialisation préalable de Villard. Elle se fait de même façon par suture des lèvres du péritoine postérieur à celles du péritoine antérieur.

IX. — NÉPHROPEXIE

La néphropexie, mal nommée néphrorraphie par quelques-uns, est la fixation du rein à la paroi lombaire pour le maintenir en situation normale.

On la pratique aujourd'hui exclusivement par la voie lombaire et sans avivement rénal.

1° Procédé de Guyon-Albarran. — Le rein mis à nu par l'incision oblique, pendant qu'un aide le repousse vers la plaie lombaire en exerçant une forte pression au niveau de la paroi abdominale, creuser avec le doigt à travers la capsule adipeuse une brèche qui permettra d'arriver jusqu'au rein. Saisir les deux lambeaux de la capsule graisseuse dans des pinces plates, des pinces en T ou de petites pinces à cadre, par exemple, et s'en servir pour amener de plus en plus le rein vers la plaie lombaire.

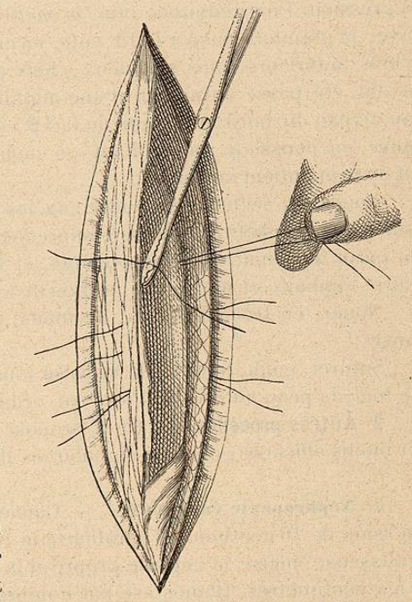

Fig. 1206. — Néphropexie. Procédé de Guyon.

La décortication du rein une fois faite, elle est très facile, amener l'organe en dehors de la plaie, et réséquer toute la partie exubérante de la collerette graisseuse qui l'entoure, précaution de la plus grande importance pour favoriser la formation

[1] Cf. P. Delagénière, th. de Paris, 1892. — Albarran, *Ann. des mal. des org. gén. urin.*, 1895, p. 507 et 673.

des adhérences; cette résection se fait de préférence avec les doigts, on évite ainsi l'hémorragie que produiraient les ciseaux et la nécessité des ligatures.

C'est surtout en arrière qu'il convient de bien dépouiller le rein de la graisse qui l'entoure, la face antérieure du carré lombaire devant s'appliquer directement sur la surface dénudée du rein, sans interposition d'aucun tissu.

Fixer le rein au moyen de trois fils doubles de catgut fort, que l'on passe à travers son bord externe à 1 bon centimètre de profondeur, avec une longue aiguille courbe. Il faut cependant éviter d'intéresser les calices. Legueu[1] a rapporté dernièrement un cas de fistule urinaire par fil infecté traversant un calice, fistule qui nécessita la néphrectomie.

Le fil supérieur traverse le rein à l'union du tiers supérieur avec les deux tiers inférieurs, le fil moyen répond à sa partie moyenne, et le fil inférieur à l'union des trois quarts supérieurs avec le quart inférieur. Voici comment on emploie ces fils doubles : d'abord pour prévenir la section du rein par leur striction, faire, comme Guyon, au point d'entrée et de sortie de chaque anse, un nœud double et repérer chaque extrémité de l'anse avec une pince à pression. Puis réduire le rein, *le mettre en bonne position* et le suspendre avec la première anse à la 12e côte, en nouant autour d'elle d'abord ses deux chefs antérieurs, puis ses deux chefs postérieurs, chacun des deux chefs ayant été passé au moyen d'une aiguille courbe de Reverdin, qui pénètre au niveau du bord supérieur de la 12e côte. Pendant qu'on noue la première anse, on pousse le rein en haut, on cache sous les côtes son tiers supérieur et on le maintient vertical.

Nouer, en second lieu, entre eux les chefs de l'anse moyenne, de telle sorte que les chefs antérieurs comprennent une partie (la plus profonde) de la paroi musculaire correspondante, et les chefs postérieurs embrassent le carré lombaire et même une portion de la masse sacro-lombaire.

Nouer, en troisième lieu, de même entre eux les chefs de la dernière anse.

Suturer, enfin, le reste de la paroi musculaire au catgut, et, par-dessous le tout, la peau au crin de Florence, ordinairement sans drainage.

2° Autres procédés. — On a proposé d'autres procédés plus complexes et moins efficaces; nous en signalerons deux seulement.

a. **Néphropexie capsulaire**[2]. — Canac-Marquis découvre le rein par une incision de 10 centimètres parallèle à la 12e côte, le dépouille de sa capsule graisseuse, incise la capsule propre et la sépare du rein sur une largeur de 3 à 4 centimètres. Hémostase par compression. Il fixe alors les deux lèvres de la capsule aux lèvres musculaires de la plaie par un crin en zigzag, puis referme la plaie par quelques crins en 8 de chiffre. Tous ces crins sont enlevés vers le vingtième jour, après lequel la malade quitte le décubitus dorsal.

[1] Legueu, *Assoc. franç. d'urol.*, 24 octobre 1903.
[2] Canal-Marquis, *Presse médic.*, 1903, t. I, p. 24.

Ce procédé a donné à l'auteur 281 guérisons. Pour Keen et Albarran cependant, il expose à la récidive et seuls les procédés de suture transrénale doivent rester dans la pratique.

b. **Néphropexie à fils amovibles**[1]. — Jonnesco fixe le rein avec des fils en U traversant l'organe et les lèvres de l'incision lombaire, fils qu'il retire au dixième jour.

Après l'opération, la malade doit garder le repos horizontal pendant au moins trois à quatre semaines; et, avant de se lever, elle sera munie d'une ceinture convenable avec pelote, qu'elle portera pendant trois mois en évitant les grands efforts et les travaux pénibles.

[1] Jonnesco, *Rev. de gyn. et de chir. abd.*, 1897, p. 925.

HOSPITAL MILITAR BIBLIOTECA MONTEVideo