nettement la racine et les tissus sous-jacents au-devant de l'arcade pubienne. Aussitôt se produisent plusieurs jets de sang : une ou les deux artères dorsales de la verge, les deux artères caverneuses en plein corps caverneux, et les bulbo-urétrales en plein corps spongieux ; ces quatre derniers vaisseaux donnent abondamment, mais on les aveugle sans peine avec une série de pinces hémostatiques.

c. **Dissection des racines des corps caverneux et suture de la coupe urétrale au périnée.** — Après avoir reconnu la tranche transversale du canal de l'urètre (dépression infundibuliforme, rose, à contour froncé, en cul de poule) et son tissu spongieux environnant, *ce qui est très facile* sur le vivant comme sur le cadavre, introduire un cathéter dans l'urètre ; séparer ce dernier d'avec les corps caverneux, toujours au moyen des ciseaux, en coupant à droite et à gauche les muscles bulbo-caverneux ; et poursuivre l'isolement de l'urètre jusqu'à dégagement suffisant des racines des corps caverneux.

Séparer à leur tour celles-ci, dans toute leur longueur, d'avec les branches ischio-pubiennes, en rasant le plan osseux. Forcipressure, puis ligature des deux artères caverneuses sectionnées avant leur entrée dans les corps caverneux sous l'arcade pubienne ; même conduite pour la veine dorsale profonde de la verge, qui donne un gros jet médian noir ; au besoin, ligature analogue d'une ou de deux artères dorsales.

Si cela est nécessaire par le néoplasme, séparer maintenant le bulbe d'avec l'urètre et le retrancher. En tout cas, resciser la partie saillante de l'urètre, et suturer immédiatement la muqueuse de la nouvelle coupe à la peau du périnée dans l'angle postérieur de l'incision raphéale par un cercle de crins de Florence : quatre de chaque côté, un en arrière ; cette manœuvre est aisée et permet d'arrêter à l'instant l'hémorragie des corps spongieux.

d. **Évidement ganglionnaire des deux aines et suture de la plaie.** — Les membres inférieurs étant maintenus en extension par un aide, prolonger un peu en dehors les incisions qui avaient servi à découvrir les cordons spermatiques, disséquer les téguments de haut en bas vers la base du triangle de Scarpa, et, pendant qu'on fait bâiller largement avec des écarteurs la plaie inguino-crurale, énucléer par diérèse mousse ou vive à la manière ordinaire tous les ganglions suspects ou manifestement affectés. L'hémostase achevée partout et la plaie bien essorée, réunir en T les lèvres de l'incision générale ; aucun drainage. La branche verticale du T doit être fermée jusqu'au-dessus du nouveau méat périnéal ; la commissure supérieure de ce dernier doit être, en outre, exactement cousue à l'angle des lèvres cutanées par deux autres crins de Florence, qui complètent la couronne des points muco-cutanés (fig. 1214). On évite ainsi l'infiltration de l'urine au-dessous de la ligne générale de réunion, et l'on diminue dans une certaine mesure le rétrécissement plus ou moins grand qui survient plus tard fatalement

dans le méat. Ce dernier mesure 2 centimètres de hauteur environ après l'opération. Sonde de Malécot, ou de Pezzer à demeure ; pansement, bandage en T, etc.

Il est clair que le manuel opératoire que nous venons de tracer ne peut être toujours suivi rigoureusement dans tous ces détails ; ainsi, l'on est quelquefois forcé d'intervertir la succession des temps, d'enlever une plus grande zone de parties molles sur telle ou telle région ambiante ou même d'entamer le squelette, de laisser des pinces à demeure au lieu de poser des ligatures, de reporter la ligne verticale de réunion sur un côté plus que sur l'autre, etc. ; mais ces modifications ne changent rien au plan général et aux temps fondamentaux de l'opération.

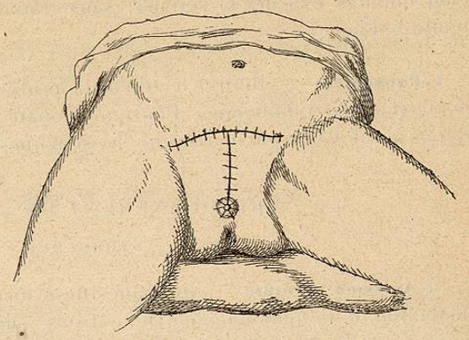

Fig. 1214. — Émasculation totale.
Suture finale d'après l'un des opérés de Chalot.

L'émasculation totale n'est pas une opération très grave ; tous les opérés ont guéri et Chalot a obtenu des cures durables.

II

VAGINALE

I. — PONCTION DE LA VAGINALE

HYDROCÈLE

Le chirurgien, placé à droite, explore le scrotum distendu et recherche la situation exacte du testicule. Celui-ci est, d'habitude, en bas et en arrière ; c'est donc en avant qu'on ponctionnera.

a. **Ponction.** — Entre le pouce et les autres doigts de la main gauche, saisir largement la bourse malade à sa racine et l'étreindre pour refouler le liquide en avant et tendre la peau. De la main gauche, prendre un trocart et d'un coup sec l'enfoncer franchement en haut et en avant, jusque dans la vaginale. Retirer le mandrin ; le liquide coule, tandis que la main gauche maintient le trocart en place et l'empêche de fuir la vaginale qui se rétracte.

b. **Anesthésie de la vaginale.** — A l'aide d'un petit entonnoir ou d'une seringue adaptés à l'extrémité du trocart, introduire dans la séreuse quelques centigrammes d'une solution de stovaïne à 1 p. 200 qu'on laisse séjourner pendant cinq minutes.

c. **Injection modificatrice.** — A l'aide du même entonnoir ou d'une seringue dite à hydrocèle, introduire alors dans la vaginale de 5 à 10 grammes de teinture d'iode pure et récemment préparée. Malaxer doucement la séreuse, afin que la teinture en touche tous les points. Au bout de cinq minutes évacuer la séreuse, sans craindre d'y laisser quelque peu de teinture d'iode.

d. **Pansement.** — Retirer le trocart, obturer l'orifice de ponction avec un flocon d'ouate collodionnée. Pansement ouaté avec relèvement des bourses. Repos au lit. Guérison en trois ou six semaines.

II. — RETOURNEMENT DE LA VAGINALE[1]

HYDROCÈLE

a. **Incision scrotale.** — Après anesthésie locale ou générale, fixer la bourse distendue de la main gauche. De la droite, sur la saillie et sur la face antérieure, inciser de bas en haut ou de haut en bas, couche par couche, les enveloppes du testicule, que la main gauche tend à faire saillir en avant. Ouvrir faiblement la vaginale pour la vider.

b. **Libération de la vaginale.** — Saisir le testicule, le luxer avec la vaginale hors de ses enveloppes, en décollant le feuillet fibro-vaginal avec le doigt, et en sectionnant le ligament scrotal qui le relie en bas et en arrière à la peau. Isoler ainsi testicule et cordon comme dans la castration.

c. **Ouverture, retournement et fixation de la séreuse.** — Fendre largement la vaginale, saisir le testicule, le luxer hors de la séreuse que l'on retourne totalement de dedans en dehors.

Fixer l'éversion par un surjet en bourse qui rapproche les lèvres éversées ou mieux par quelques points en capiton et quelques points sur ses tranches qui fixent les lèvres séreuses à elles-mêmes et à la tunique fibreuse du cordon.

d. **Réintégration du testicule et suture du scrotum.** — Testicule et vaginale éversée sont réduits dans le scrotum et celui-ci suturé.

III. — RÉSECTION DE LA VAGINALE

a. **Incision. Découverte de la séreuse.** — La vaginale est découverte et largement fendue comme pour l'éversion.

b. **Dissection.** — Deux pinces repèrent les bords de l'ouverture et tendent

[1] Cf. Doyen, *Arch. prov. de chir.*, 1895, p. 706. — Longuet, *Presse Méd.*, 1900, p. 310. — Adrian, th. de Paris, 1901, n° 198.

la séreuse. La vaginale est rapidement libérée sur sa face externe, détachée de la fibreuse jusqu'à sa réflexion viscérale.

c. **Excision.** — Aux ciseaux, circulaire, au niveau du cul-de-sac de réflexion.

d. **Suture du scrotum.** — Après hémostase soigneuse des divers plans, la peau est réunie sans drainage ou avec drainage.

III

TESTICULE. VOIES SPERMATIQUES

I. — ORCHIDOPEXIE[1]

C'est la fixation dans les bourses d'un testicule ectopié. Nous prendrons comme exemple l'ectopie inguinale qui coïncide presque toujours avec une hernie.

a. **Incision cutanée. Ouverture du canal inguinal.** — L'incision est celle de la hernie inguinale ; le canal inguinal sera ouvert de même façon (voy. p. 927).

b. **Isolement du cordon. Cure de la hernie.** — Le cordon est soigneusement isolé du sac herniaire ou du conduit péritonéo-vaginal. En ce dernier cas, la séreuse est sectionnée au-dessus du testicule. Le sac herniaire est libéré, lié et coupé suivant les règles habituelles. La vaginale est reconstituée s'il y a lieu par suture de la séreuse.

c. **Allongement du cordon.** — Le cordon est tendu, étalé entre les doigts et l'on coupe aux ciseaux, sur toute sa hauteur, les brides fibro-cellulo-musculaires qui en empêchent l'allongement, en ménageant soigneusement le canal déférent et les vaisseaux. On arrive à abaisser le testicule jusqu'aux bourses. Si l'on n'y parvient pas, on peut désinsérer la queue de l'épididyme du testicule pour dérouler l'anse épididymaire (Wood) ou bien sectionner tous les éléments du cordon, sauf le déférent et l'artère déférentielle (Mignon) ; ce dernier artifice expose à la nécrobiose ou à l'atrophie du testicule.

d. **Descente et fixation du testicule dans les bourses.** — Effondrer la cloison fibro-celluleuse qui ferme l'entrée de la bourse correspondante (Jalaguier) et creuser avec les doigts une loge scrotale où l'on amène le testicule.

[1] Cf. *Bull. et mém. de la Soc. de chir.*, 1891, 1892, 1893, 1902. — Villemin, *Presse médic.* 1899, t. I, p. 98. — Mignon, *Bull. et Mém. de la Soc. de chir.*, 1902, p. 752. — Peyrot et Souligoux, *XV° Congr. fr. de chir.*, 1902, p. 737.