b. Inciser la vaginale sur sa face antérieure, l'éverser et la retourner en doigt de gant qui vient engainer les veines dilatées et le cordon (fig. 1215).

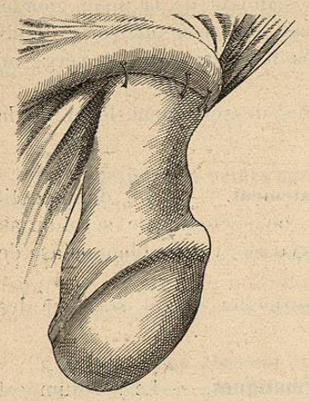

Fig. 1215. — Cure du varicocèle par le procédé de Parona.
La vaginale est retournée et suturée au pubis et aux piliers inguinaux.

c. Fixer l'ouverture de ce sac vaginal au pubis et aux piliers de l'orifice inguinal externe par trois catguts, un postérieur, un antéro-interne, un autre antéro-externe.

Avoir bien soin de ne pas tordre le cordon.

d. Réintégrer le testicule dans le scrotum et suturer l'incision scrotale de haut en bas pour éviter tout froncement.

6° Suspension du testicule par fixation de la fibro-crémastérine (Carta [1]).

a. Comme dans le procédé de Parona, attirer au dehors le testicule et le cordon avec leur tunique fibro-crémastérine.

b. Ouvrir celle-ci en haut ; l'inciser circulairement autour du cordon. Réséquer les veines funiculaires trop dilatées, puis suturer cette tunique fibro-crémastérine aux piliers de l'anneau inguinal externe par trois points en U.

c. Fermer la plaie scrotale.

[1] Carta, *Sem. médic.*, 9 mars 1904.

CHAPITRE XVI

OPÉRATIONS SUR L'APPAREIL GÉNITAL DE LA FEMME

Asepsie et antisepsie pré-opératoires.

La malade sera purgée l'avant-veille ou la veille, prendra un lavement la veille au soir, et se nettoiera soigneusement la région anale.

Vulve et périnée. — L'opérée sera mise en position dorso-sacrée dite gynécologique. Le pubis, la vulve, le périnée, l'anus et la région interne des cuisses seront rasés avec soin, puis savonnés, frottés avec un tampon d'ouate ou brossés avec douceur et lavés successivement à l'eau carbonatée savonneuse, au permanganate de potasse, au bisulfite de soude, à l'alcool, au sublimé ou à la solution phéniquée faible, enfin à l'eau stérile.

Vagin. — Une première injection vaginale à l'eau bouillie sera donnée. L'index, entouré d'une couche d'ouate hydrophile ou d'une compresse, savonnera et brossera le vagin dans toute son étendue, en insistant sur les plis qu'il devra effacer et sur les culs-de-sac. Avec une canule, et pendant que le doigt continuera à frotter la paroi vaginale, on lavera le vagin avec de l'eau bouillie, puis avec une solution antiseptique, (sublimé à 1 p. 5 000, eau phéniquée faible ou formol à 5 p. 1000, eau oxygénée).

Quand la malade sera endormie, on passera le vagin à l'alcool puis à l'eau stérilisée.

Utérus. — S'il n'y a pas d'endométrite, on peut se contenter de frotter vigoureusement le museau de tanche, de toucher l'orifice à la teinture d'iode ou au chlorure de zinc à 1 p. 10.

S'il y a endométrite, il faut dilater le col et pratiquer soit des lavages ou des instillations intra-utérines (teinture d'iode, chlorure de zinc à 1 ou 2 p. 10, glycérine créosotée au tiers, etc.), soit un curettage complet.

Si le col est plus malade, s'il est infecté par des débris sphacélés, de l'ichor cancéreux ou un écoulement purulent, il faut le désinfecter par un curettage et une cautérisation énergique au thermo-cautère, aux crayons de Canquoin ou au carbure de calcium. Ce nettoyage, suivi d'irrigations antiseptiques abondantes, faites de préférence avec de l'eau oxygénée, sera renouvelé s'il le faut pendant quelques jours.

I

VULVE, VAGIN, PÉRINÉE

I. — EPISIOPLASTIE

(Débridement vulvaire pour vaginisme.)

Procédé de Pozzi. — Après excision des restes de l'hymen, faire la dilatation forcée de l'anneau vulvaire avec les doigts ou avec le bec d'un spéculum largement ouvert.

Au niveau du tiers inférieur de l'anneau vulvaire, pratiquer de chaque côté une incision symétrique, longue de 4 centimètres, perpendiculaire à la ligne d'insertion de l'hymen qu'elle doit dépasser en haut et intéressant les fibres superficielles du constricteur vulvaire.

Comme dans toutes les « plasties » en général, transformer par traction cette incision perpendiculaire à l'anneau vulvaire en incision parallèle à cet anneau et réunir les lèvres de la plaie dans ce sens.

II. — DÉBRIDEMENT VULVO-VAGINAL

Procédé de Chaput. — Il a pour but d'ouvrir une large voie temporaire

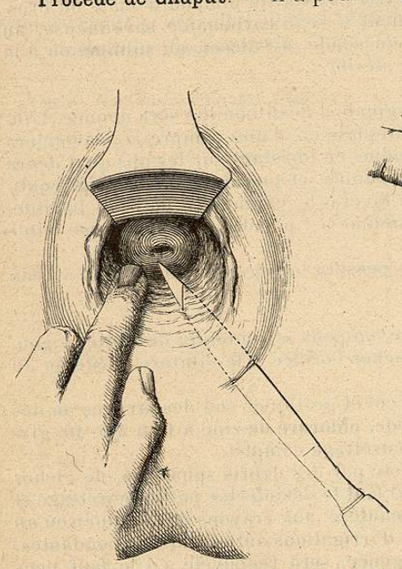

Fig. 1216. — Débordement vulvo-vaginal (Chaput). Premier temps. Transfixion de l'anneau vulvo-vaginal.

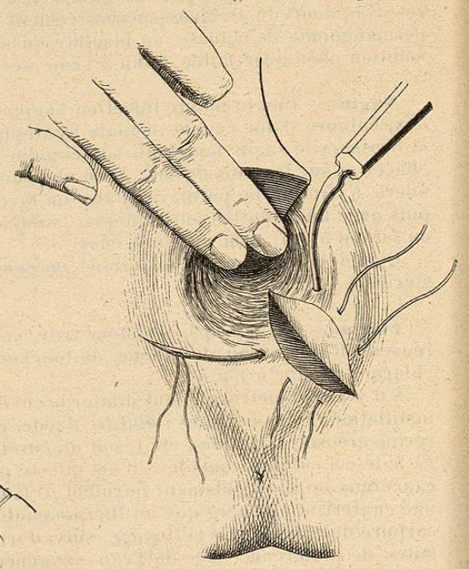

Fig. 1217. — Débridement vulvo-vaginal (Chaput). Deuxième temps. Reconstitution de l'anneau vulvo-vaginal.

sur le fond du vagin, et peut être, suivant les besoins, uni ou bilatéral.

1° **Transfixion vulvo-vaginale.** — Avec un couteau à lame longue, on ponctionne la peau sur une ligne allant du tiers inférieur de la vulve à l'ischion. La pointe de l'instrument pique la peau à mi-chemin vulvo-ischiatique charge en pointe les tissus, et ressort dans le vagin à 2 centimètres du col utérin et d'un coup tranche toutes les parties chargées par la lame (fig. 1216). Hémostase soignée.

2° **Réfection vulvo-vaginale.** — L'opération achevée pour laquelle le débridement était nécessaire (fistule vésico-vaginale, hystérectomie, etc.), avec une aiguille courbe d'Emmet, on réunit soigneusement la plaie losangique produite par la transfixion : fils vaginaux au catgut ; fils cutanés au crin, tous cheminant profondément sous les tissus pour obtenir simultanément une hémostase et un affrontement parfaits (fig. 1217).

III. — COLPOPLASTIE. CRÉATION D'UN VAGIN

Parmi les différentes méthodes proposées pour la création d'un vagin artificiel, nous décrirons seulement les deux plus récentes, celle de Abbe et Forgue, puis celle de C. Beck.

1° ***Procédé de Abbe-Forgue*** [1]. (Colpoplastie par greffes de Thiersch). — On devra, avant toutes choses, examiner soigneusement la malade afin de rechercher l'absence ou la présence des organes génitaux internes, utérus et annexes.

Soins préliminaires. — Désinfection, constipation artificielle, cathétérisme vésical.

Technique. — Malade dans la position de la taille. Cathéter dans la vessie.

a. **Incision.** — Entre les petites lèvres écartées, faire au-dessous du méat urétral une incision courbe à concavité supérieure.

b. **Décollement recto-vésical.** — Prudemment, cliver le tissu cellulaire et séparer la vessie du rectum sans les blesser, jusqu'à ce qu'on ait obtenu une cavité de dimensions largement suffisantes, ou jusqu'à ce qu'on soit arrivé au col utérin, s'il existe. Hémorragie en nappe presque toujours abondante. Hémostase soignée par ligature ou par tamponnement.

c. **Taille des greffes.** — Sur la peau de la face antérieure de la cuisse, tailler comme à l'ordinaire des greffes longues de 10 à 12 centimètres et aussi longues que possible (voy. p. 107).

[1] R. Abbe, *Medic. Record*, 1898, n° 24, p. 835. — Arène, thèse de Montpellier, 1901, n° 19. Tuffier. *Bull. et Mém. de la Soc. de chir.*, 1er juin 1904, p. 595.

d. **Application des greffes**. — Prendre un porte-greffe, de dimensions convenables : cylindre de liège mesurant de 10 à 12 centimètres de long, et deux bons travers de doigt de diamètre, ou bien doigt de gant en caoutchouc ou condom de même volume, dûment asepsié, que l'on rend rigide en le bourrant avec du coton ou de la gaze iodoformée. Recouvrir le porte-greffes avec les greffes déjà taillées, appliquées face cruente en dehors et placées tangentiellement. Fixer, s'il le faut, les greffes sur le porte-greffes à chacune de ses extrémités, avec un fil circulaire.

Dilater le canal artificiellement creusé avec deux valves. Introduire à fond le porte-greffes sans déranger la disposition des greffes. Retirer doucement les valves.

Fixer le porte-greffes à l'aide de deux points de suture rapprochant les grandes lèvres.

Soins consécutifs. — Pansement. Constipation artificielle pendant huit jours. Au cinquième jour, retirer doucement le condom. Les greffes sont déjà fixées. Ultérieurement pratiquer chaque jour la dilatation régulière du vagin à l'aide de mandrins cylindriques ou d'un spéculum bivalve ordinaire qu'on laissera en place une demi-heure ou une heure.

2° ***Procédé de Carl Beck***[1]. — (Colpoplastie par lambeaux labio-cruraux). La malade est mise en position déclive.

a. Pratiquer une incision hypogastrique transversale comme pour la taille sus-pubienne. Découvrir la vessie. Creuser par dissection un trajet en avant de la vessie, au ras de la symphyse dont il faut suivre la face postérieure. Ouvrir ce trajet vers la vulve sur un des côtés de l'urètre.

b. Tailler sur les lèvres et la face interne des cuisses deux lambeaux cutanés mesurant comme largeur la hauteur des lèvres et comme longueur celle du trajet rétro-pubien. Avec une pince passée dans le trajet de haut en bas, saisir l'extrémité des lambeaux, les entraîner dans ce trajet et les fixer par quelques points prenant leur extrémité au-dessus de la symphyse, en sorte que les faces cruentées de ces lambeaux regardent l'extérieur et leurs faces épidermiques l'intérieur du trajet. Mèche de gaze dans ce trajet.

IV. — COLPOTOMIE. ELYTROTOMIE

C'est l'incision des culs-de-sac vaginaux, faite pour ouvrir des collections séreuses, purulentes ou sanguines siégeant dans le pelvis, ou pour extirper les annexes ou pour enlever certains fibromes bas situés.

La colpotomie ne porte jamais sur les culs-de-sac latéraux proprement dits.

Elle intéresse tantôt le cul-de-sac antérieur, tantôt et beaucoup plus souvent le cul-de-sac postérieur.

[1] Beck, *Ann. of. Surgery*, 1900, vol. XXXII, p. 572.

La technique est celle des premiers temps de l'hystérectomie vaginale à laquelle nous renvoyons pour compléter ce que nous allons en dire.

§ 1. — Colpotomie antérieure

Elle se pratique rarement et s'adresse aux annexites fixées en avant de l'utérus.

Soins préliminaires. — Désinfection vulvo-vaginale. Évacuation du rectum et de la vessie. Malade en position gynécologique.

Technique. — *a.* **Incision vaginale**. — La vessie est vidée et repérée. Deux valves, antérieure et postérieure, dépriment les parois vaginales et découvrent le col. Celui-ci est saisi solidement avec deux pinces de Museux et fortement porté en bas et en avant.

Le cul-de-sac vaginal est incisé circulairement au ras du col, soit au bistouri, soit aux ciseaux, soit exceptionnellement au thermo-cautère. Cette incision est demi-circulaire, transversale, agrandie, si on le veut, par deux petits débridements rectilignes, latéraux, qui lui donnent la forme de - ∪ . Quelques auteurs, pour avoir plus de jour, incisent le vagin longitudinalement et séparent avec soin la vessie du vagin, puis de l'utérus (fig. 1218).

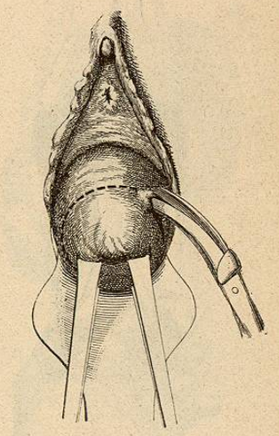

Fig. 1218.
Colpotomie antérieure.

b. **Ouverture du péritoine**. — La vessie est décollée, refoulée en haut et en avant avec les uretères. Le cul-de-sac péritonéal est découvert, incisé, et une valve longue placée.

c. **Manœuvres annexielles**. — Le doigt va reconnaître le fond de l'utérus et ses cornes, les annexes, dégage et libère celles-ci. Une pince les saisit et les ramène. Un clamp ou un fil est placé sur leur pédicule et ce dernier sectionné.

d. **Pansement**. — Suivant le cas, le cul-de-sac est restauré par une suture ou simplement tamponné.

§ 2. — Colpotomie postérieure

C'est la plus usitée. Elle s'applique : 1° à la castration vaginale simple (opération de Battey) ; 2° à l'ouverture des collections du Douglas séreuses, purulentes ou hématiques ; 3° au drainage du péritoine.

Le procédé courant que nous allons décrire a supplanté complètement la ponction avec un trocart fendu suivie de débridement, dite méthode de Laroyenne, moins efficace, moins large et plus dangereuse.

Soins préliminaires. — Désinfection vulvo-vaginale. Évacuation du rectum et de la vessie. Malade en position gynécologique.

Technique. — *a.* **Incision du vagin.** — Deux valves dépriment les parois vaginales antérieure et postérieure. Le col est saisi solidement avec deux pinces de Museux et fortement abaissé, puis porté en haut et en avant, vers le pubis, après suppression de la valve antérieure devenue gênante. Le cul-de-sac postérieur est bien exposé et tendu. Au ras du col ou un peu en arrière, on incise transversalement le cul-de-sac au bistouri ou aux ciseaux; pour épargner le rectum, la pointe de l'instrument doit être dirigée vers l'utérus (fig. 1219).

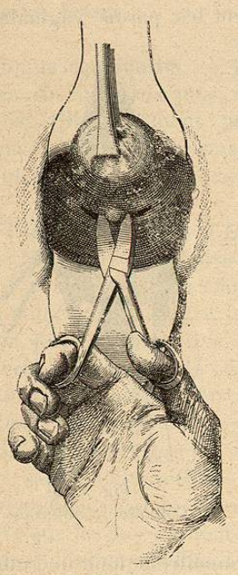

Fig. 1219. — Colpotomie postérieure. Incision du cul-de-sac postérieur.

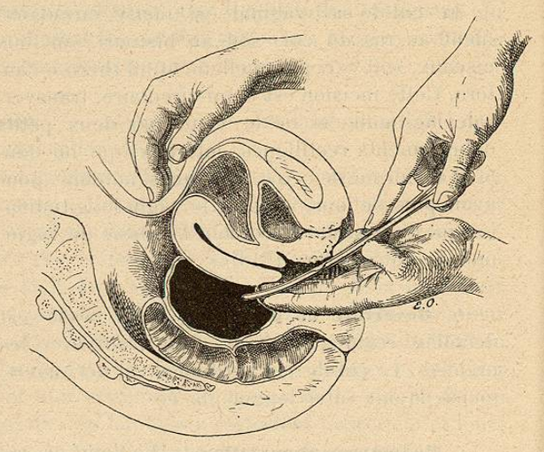

Fig. 1220. — Colpotomie postérieure. Agrandissement de l'ouverture à la pince.

b. **Ouverture du péritoine.** — La paroi vaginale est incisée, refoulée en arrière ; le cul-de-sac péritonéal apparaît, est ouvert, et cette ouverture largement agrandie avec les deux index ou avec les ciseaux ou bien avec une pince-clamp dont on écarte fortement les branches (fig. 1220).

c. **Manœuvres annexielles.** — Les doigts pénètrent dans le Douglas.

1° Si les annexes sont libres, mobiles, on les saisit avec les doigts ou une pince, on les attire dans le vagin, on les examine, on les ignipuncture ou on les enlève, après ligature ou clampage de leur pédicule. — Il est parfois

nécessaire pour les avoir, de faire basculer l'utérus en arrière, en l'attirant à l'aide de pinces de Museux ;

2° Si les annexes sont adhérentes, entourées de poches séro-purulentes, on crève ces poches avec le doigt ou les ciseaux mousses, tandis que la main opposée, pressant sur l'hypogastre, abaisse les collections péri-annexielles et les fixe pour en rendre l'accès et l'ouverture plus faciles.

En pareil cas, il faut souvent se contenter de crever toutes les poches accessibles et laisser les annexes en place, en drainant très largement le péritoine à l'aide de mèches et d'un ou plusieurs gros drains en croix (fig. 1221).

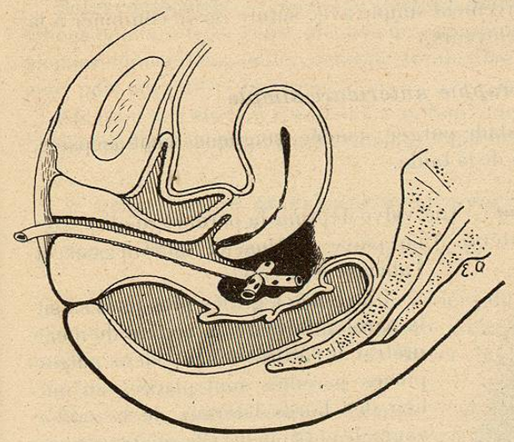

Fig. 1221. — Drainage du cul-de-sac de Douglas après colpotomie postérieure, à l'aide d'un drain en croix.

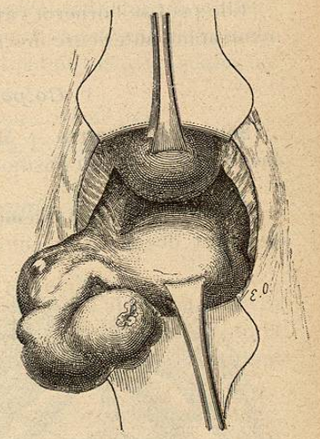

Fig. 1222. — Extériorisation des annexes après colpotomie postérieure (J.-L. Faure).

Parfois, les poches crevées et évacuées, on peut isoler et libérer prudemment les annexes malades, les attirer et les enlever (fig. 1222).

Parfois aussi, lorsque les lésions sont bilatérales, hautes, cachées par l'utérus et lorsque celui-ci gêne le drainage, il faudra recourir à l'hystérectomie vaginale (voy. p. 1168).

3° Si l'on tombe sur une vaste collection sanguine (hématocèle), on se bornera à l'évacuer et à drainer largement.

Soins consécutifs. — Les mèches seront enlevées vers le troisième ou le quatrième jour. Les drains sont laissés en place jusqu'à ce que tout écoulement ait à peu près disparu. Les lavages vaginaux ou les injections par le drain seront faits avec prudence et sans pression, jamais avant le troisième ou le quatrième jour à moins qu'on n'ait constaté antérieurement la présence d'adhérences isolant le foyer de la grande cavité péritonéale.