V. — COLPORRAPHIE. ELYTRORRAPHIE

C'est la suture du vagin faite pour rétrécir ses parois relâchées (cystocèle, rectocèle). Elle porte soit sur la paroi antérieure (colporraphie antérieure), soit sur la paroi postérieure, et se combine alors le plus souvent à une restauration du périnée (colpo-périnéorraphie).

§ 1. — Colporraphie antérieure

Elle peut se borner à l'avivement simple avec suture ou se combiner à la myorraphie antérieure des releveurs.

1° *Colporraphie antérieure simple.*

Soins préliminaires. — Malade purgée, sondée, soigneusement asepsiée, anesthésiée, mise en position de la taille.

Technique. — *a.* **Avivement.** — Une valve déprime la paroi vaginale postérieure et découvre le col utérin. Une pince de Museux saisit le col et l'abaisse à la vulve.

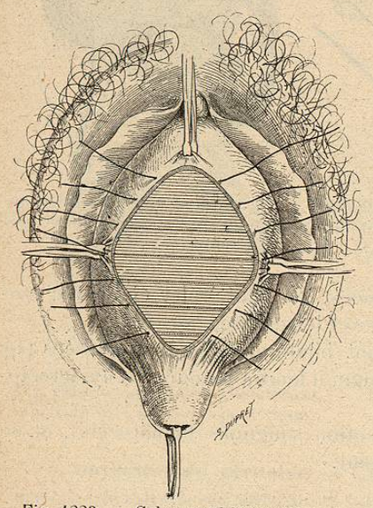

Fig. 1223. — Colporraphie antérieure. Procédé de Hegar.

Une pince à griffes plus fines saisit la paroi antérieure en arrière du méat urétral et l'attire en haut; deux autres pinces pareilles sont placées au milieu des bords latéraux de la saillie vaginale et l'étalent. Ces quatre pinces circonscrivent un large losange qu'il faut dépouiller de sa muqueuse.

Quatre traits de bistouri délimitent la résection. On saisit avec une pince l'angle supérieur du losange muqueux à réséquer, on le détache peu à peu en le soulevant, puis on le libère franchement au bistouri, aux ciseaux ou au doigt enveloppé d'une compresse agissant par décollement dans le plan de clivage vésico-vaginal. Ce décollement se fait sans peine et sans hémorragie, si l'on agit dans le bon plan.

b. **Suture.** — Elle peut être à un ou deux étages.

Dans le premier cas, une série de fils séparés (catguts de préférence) sont passés transversalement du bord droit au bord gauche de l'avivement, en faufilant la surface cruentée pour détruire tout espace mort, mais sans blesser la vessie.

Ces fils sont placés du méat au col, puis noués en sens inverse du col au méat.

Dans le deuxième, un surjet profond au catgut rétrécit la surface cruentée dans le sens transversal, puis les bords sont affrontés par un surjet ou par quelques points superficiels.

Lejars pour le plan profond emploie de larges points en X au catgut moyen.

c. **Pansement.** — Sonde de Pezzer à demeure, mèche de gaze.

Soins consécutifs. — Sonde de Pezzer à demeure ou cathétérismes biquotidiens pendant trois jours. Mèches de gaze ou injections vaginales triquotidiennes données en position genu-pectorale. Constipation jusqu'au quatrième jour, puis purgatif et lavement.

Ablation des fils non résorbables au huitième ou dixième jour.

Repos au lit pendant trois semaines. Marche au trentième jour.

2° *Colporraphie antérieure avec myorraphie des releveurs* [1].

Soins préliminaires. — Comme plus haut.

Technique. — A 3 centimètres en arrière du méat et d'une grande lèvre à l'autre, faire une incision transversale intéressant toute l'épaisseur de la muqueuse vaginale. Rétracter et libérer les deux lèvres, en respectant l'urètre et la vessie.

Dans les angles latéraux de la plaie, tout contre les branches pubiennes, reconnaître les releveurs. Si l'on éprouve à cela quelques difficultés, on peut avec la valve postérieure déprimer fortement l'anus pour tendre les bords de ces muscles et les rendre plus apparents. On peut encore, à l'exemple de Chaput, puisque la colporraphie antérieure est presque toujours combinée à une périnéorraphie, commencer par cette dernière, cliver le périnée, reconnaître les releveurs à ce niveau (voir p. 1137), ce qui est plus facile, et tirer alors sur ces muscles pour les tendre en avant.

Les releveurs reconnus, les amener en contact et les réunir sur une hauteur de 2 à 3 centimètres à l'aide de points de soutien en U et d'une suture bord à bord.

Réséquer la muqueuse vaginale exubérante et réunir ses lèvres par une suture pour exécuter la colporraphie proprement dite.

Soins consécutifs. — Comme plus haut.

[1] Cf. Delanglade. *Bull. et Mém. de la Soc. de chir.*, 19 nov. 1902. — Groves. *The journ. of obst. and gynec.*, mars 1905, p. 187. — Chaput. *Bull. et Mém. de la Soc. de chir.*, 4 avril 1905, p. 338. — Batigne, *La gynécologie*, avril 1905, p. 134.

§ 2. — Colporraphie postérieure. Colpopérinéorraphie

La colporraphie postérieure s'adresse spécialement au relâchement de la paroi vaginale postérieure (rectocèle), mais elle est ordinairement combinée à une restauration du périnée d'où son nom de colpopérinéorraphie. Elle doit toujours être exécutée très largement : il faut trop rétrécir pour rétrécir assez.

Deux méthodes sont employées : l'avivement (procédé de Simon-Hegar), le dédoublement de la cloison recto-vaginale (procédé de Lawson Tait-Doléris).

1° *Méthode de l'avivement*. — *Procédé de Simon-Hegar.*

Soins préliminaires. — Comme pour la colporraphie antérieure.

Technique. — *a.* **Avivement.** — Il a la forme d'un triangle dont la base est à la commissure vulvaire et le sommet près du col utérin.

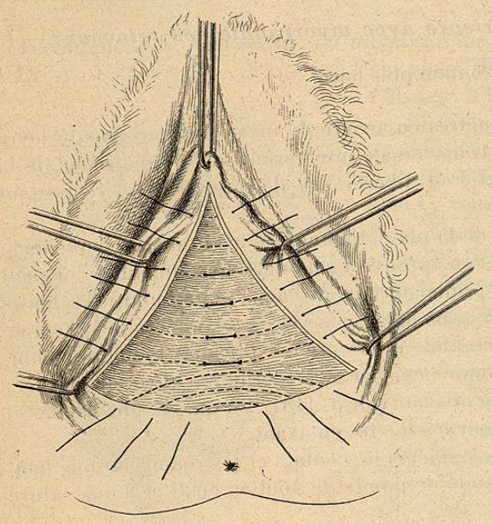

Fig. 1224. — Colpopérinéorraphie postérieure. Procédé de Simon-Hegar.

Une pince de Museux saisit le col, l'abaisse à la vulve puis le porte fortement en haut et en avant. Si le col n'est pas abaissable, la pince est mise au-dessous de lui, au point le plus élevé de la saillie recto-vaginale.

Deux pinces à griffes plus fines sont mises de chaque côté aux limites de la vulve et du vagin, à mi-hauteur de la vulve (fig. 1224).

Entre ces trois points, une incision est menée qui délimite un triangle dont on avive l'aire par résection muqueuse au bistouri, aux ciseaux, ou au doigt agissant par décollement de la commissure vulvaire postérieure vers le col (Richelot).

b. **Suture.** — Elle se fait dans le sens transversal par un ou deux plans.

Dans le premier cas, à l'aide d'une grande aiguille courbe de Reverdin, on place du sommet à la base du triangle avivé une série de fils séparés (argent, crins ou catguts) espacés de 1 centimètre, allant du bord droit au bord gauche de l'avivement et cheminant sous la surface cruente, sans blesser le rectum.

Puis avec l'aiguille de Reverdin ou celle d'Emmet, on place sur la base du triangle trois ou quatre fils (argent ou crins) qui partis de la peau, s'enfoncent vers la ligne médiane sous la surface avivée et ressortent symétriquement (fig. 1224).

On serre de haut en bas les fils vaginaux qui rétrécissent la paroi inférieure et y déterminent la formation d'une crête antéro-postérieure.

On serre ensuite les fils périnéomuqueux qui accolent l'un à l'autre les deux moitiés de la base du triangle, rétrécissent la vulve et restaurent le périnée.

Dans la suture à plusieurs plans, un surjet de catgut rétrécit d'abord l'avivement vaginal ; des points séparés superficiels en adossent ensuite les bords.

Soins consécutifs. — Comme pour la colporraphie antérieure.

2° *Méthode de dédoublement*. — *Procédé de Lawson Tait-Doléris.* —

La technique de Lawson Tait, malgré quelques petites différences de détail, se rapproche assez de celle de Doléris pour que nous la confondions dans une même description.

Soins préparatoires. — Comme plus haut.

Technique. — *a.* **Dédoublement.** — Deux pinces à griffe sont placées l'une à droite, l'autre à gauche, dans le sillon qui sépare la grande de la petite lèvre, et d'autant plus haut que l'on veut obtenir un périnée plus long. Une incision courbe en forme d'U les réunit à la limite de la peau et de la muqueuse.

Saisir la lèvre supérieure de l'incision, lèvre vaginale, avec une pince, la disséquer un peu au bistouri ou aux ciseaux, puis la décoller profondément avec l'index en ménageant soigneusement le rectum.

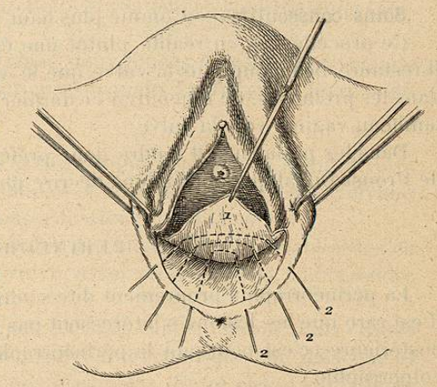

Fig. 1225. — Colpopérinéoplastie de Doléris.
1, lambeau vaginal décollé et relevé. — 2, 2, fils en place.

b. **Suture.** — Relever le lambeau, faire l'hémostase puis réunir le bord cutané gauche au bord cutané droit de l'incision, au moyen de trois crins ou fils d'argent superposés qui partis de la peau, cheminent sous

la cloison, accrochent le sommet du lambeau vaginal dans la profondeur et ressortent symétriquement (fig. 1225).

Serrer les fils. Le lambeau vaginal, attiré par eux, s'abaisse vers la vulve sous forme d'un pli exubérant. On en résèque ce qui déborde la nouvelle fourchette et on réunit séparément le côté droit de la muqueuse au côté

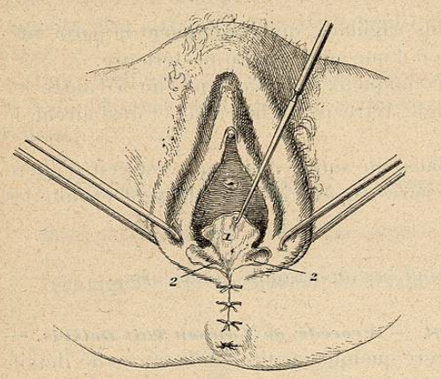

Fig. 1226. — Colpopérinéoplastie de Doléris.

1, lambeau vaginal prêt à être reséqué, après serrage des fils périnéaux. Des fils commissuraux sont réunis 2 et 2.

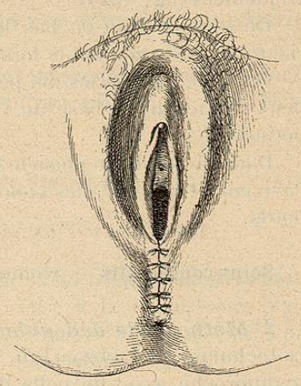

Fig. 1227. — Colpopérinéoplastie de Doléris. Opération terminée.

gauche, puis la lèvre cutanée droite à la lèvre cutanée gauche, ce qui augmente d'autant la hauteur du périnée (fig. 1226, 1227).

Soins consécutifs. — Comme plus haut.

Ce procédé est en réalité plutôt une épisioplastie qu'une colpoplastie. Il restaure beaucoup plus la vulve que le vagin et a l'inconvénient, sérieux dans les prolapsus, de raccourcir ce dernier en attirant la partie profonde du lambeau vaginal vers la vulve.

Dans les prolapsus, il faudra donc préférer le procédé de Hegar ou celui de Proust-Duval que nous allons décrire plus bas.

VI. — PÉRINÉORRAPHIE

La périnéorraphie proprement dite s'adresse aux déchirures du périnée. Il est rare que les lésions n'intéressent pas plus ou moins la paroi vaginale postérieure ; c'est pourquoi la périnéorraphie est si souvent combinée à la colporraphie.

Mais dans les cas de déchirure, l'excision ou la restauration vaginale est de moindre importance que la réfection du périnée lui-même ; la périnéorraphie l'emporte sur la colporraphie.

Nous nous occuperons seulement des déchirures anciennes du périnée, qui se divisent en : incomplètes et complètes.

§ 1 — Déchirures incomplètes du périnée

1° ***Procédés de Simon-Hegar et de Lawson Tait-Doléris.*** — Tous ces procédés, que nous venons de décrire dans le précédent paragraphe, sont encore applicables, en soignant particulièrement le temps périnéal comme étendue d'avivement et comme suture.

2° ***Procédé de Proust-Duval***[1]. — Il consiste à pratiquer, après dédoublement du périnée, la myorraphie des releveurs de l'anus. Cette manœuvre reconstitue la sangle périnéale, tend et relève le vagin en position haute. De nombreux auteurs l'avaient d'ailleurs pratiquée et recommandée (Delbet, Richelot).

Soins pré- et post-opératoires. — Comme pour la colporraphie antérieure.

Technique. — *a.* **Incision cutanée.** — Malade en position périnéale inversée, avec un fort coussin sous le sacrum qui relève son périnée et le rend horizontal.

Deux pinces sont placées symétriquement, l'une à droite, l'autre à gauche sur le bord externe de la grande lèvre, dans le sillon périnéo-crural, à une hauteur d'autant plus grande que l'on veut, après suture, obtenir un périnée plus long.

Incision concave en haut, partant de la pince droite pour passer transversale à la limite postérieure de la fourchette et remonter symétriquement jusqu'à la pince gauche.

On coupe la peau à fond et l'on place deux pinces à griffes au niveau de la fourchette, l'une sur la lèvre postérieure ou anale, l'autre sur la lèvre vaginale de l'incision.

b. **Découverte des releveurs.** — On tire ces pinces, l'une en avant, l'autre en arrière pour rétropulser l'anus. On tend et on coupe le raphé ano-vulvaire et le corps périnéal ; la vulve et l'anus s'écartent l'un de l'autre.

On se reporte aux extrémités latérales de l'incision, sectionnant assez en dehors pour éviter les bulbes de la vulve, assez profondément pour prendre contact avec les releveurs.

L'aide rétropulse l'anus avec la pince et fait saillir, comme deux cordes antéro-postérieures, les bords inférieurs des releveurs, que l'on dissèque et isole avec soin jusque sous les arcades périnéales. Entre eux et sur la ligne médiane apparaît la bandelette rectovaginale (fig. 1228).

d. **Section de la bandelette rectovaginale. Ouverture de l'espace décollable.** — Avec le bistouri tenu parallèlement à la paroi vaginale postérieure on sec-

[1] Proust et Duval, *Presse méd.*, 1902, p. 1120.