jusqu'à l'espace décollable, tandis qu'en dehors les releveurs seraient mis à nu.

Après reconstitution par suture de la lame vaginale en avant et de la

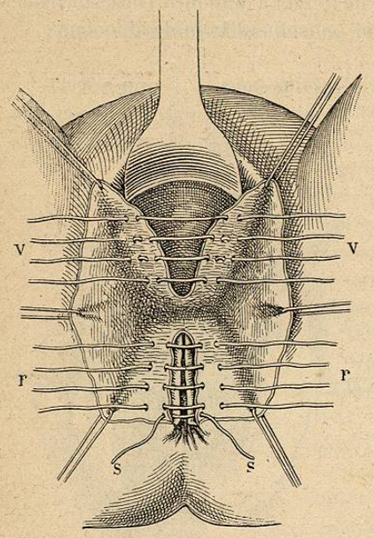

Fig. 1239. — Périnéorraphie pour déchirure complète (Barsnby)

VV, sutures vaginales. — PP, sutures rectales. — SS, fil sphinctérien.

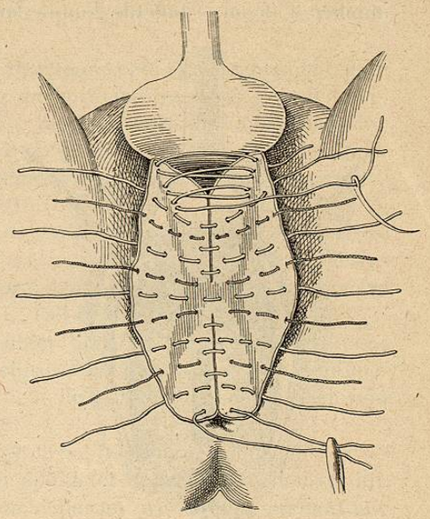

Fig. 1240. — Périnéorraphie pour déchirure complète (Barsnby).

Sutures périnéales.

lame rectale en arrière, à l'aide de points à la Lembert non pénétrants, l'intervention se poursuivrait comme dans le procédé de Proust et Duval.

VII. — CLOISONNEMENT ARTIFICIEL DU VAGIN

(OPÉRATION DE LE FORT)

Cette intervention s'adresse aux utérus prolabés réductibles. Elle consiste à souder la paroi antérieure à la paroi postérieure du vagin, pour s'opposer à la descente de l'utérus.

a. **Avivement.** — L'utérus est attiré fortement au dehors pour tendre le vagin prolabé. Sur chacune des parois vaginales antérieure et postérieure, on pratique par ablation de la muqueuse un avivement rectangulaire large de 2 à 3 centimètres chez les femmes jeunes auxquelles on veut conserver la possibilité du coït, large de 4 à 5 centimètres chez les malades plus âgées, et haut de 5 à 6 centimètres.

[1] Le Fort, *Bull. de thérap.*, 30 avril 1877.

[2] Champdemerle. th. de Paris 1895.

b. **Suture.** — Les bords droits et les bords gauches des deux avivements sont alors réunis deux à deux, par une série de fils en U, en commençant par la partie des surfaces avivées voisines du col utérin. L'utérus se réduit progressivement à mesure que les fils sont placés et serrés (fig. 1241).

L'opération de Le Fort est abandonnée aujourd'hui, car elle n'empêche pas le prolapsus vaginal, lorsque la vulve est béante.

La modification de Dubourg qui fait un cloisonnement transversal ne donne pas de meilleurs résultats.

VIII. — RÉTRÉCISSEMENT ARTIFICIEL DU VAGIN

(OPÉRATION DE FREUND)

Cette intervention s'adresse également aux utérus prolabés réductibles. Elle consiste à rétrécir le vagin par une série de fils en bourse laissés à demeure.

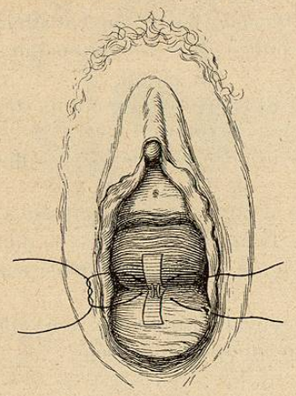

Fig. 1241. — Cloisonnement du vagin (Le Fort).

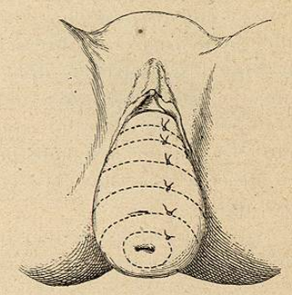

Fig. 1242. — Rétrécissement artificiel du vagin (Freund).

Les fils sont en place, non serrés.

a. **Placement des fils.** — L'utérus est attiré en dehors. Un premier fil en cordon de bourse est placé dans le tissus sous-muqueux près de l'insertion du vagin sur le col.

Le fil (fil d'argent ou soie), doit entrer, cheminer circulairement sous la muqueuse et ressortir près de son point d'entrée initial. Un second fil est pareillement placé à 2 ou 3 centimètres du premier. Plusieurs sont ainsi échelonnés jusqu'au voisinage de la vulve (fig. 1242).

b. **Serrage des fils.** — Un aide refoule légèrement l'utérus. Le chirurgien saisit les extrémités du premier fil juxta-cervical, serre et fronce le vagin sans le fermer complètement, afin de permettre l'écoulement des liquides utérins; il en noue les chefs. Les fils sont ainsi serrés et noués dans l'ordre de leur placement, tandis qu'à mesure le vagin se fronce et se rétrécit au-dessous du col utérin qui remonte.

Ce procédé très simple, applicable aux femmes âgées, expose à la récidive.

IX. — FISTULES VÉSICO-VAGINALES

Deux méthodes s'en partagent la cure : l'une, directe, c'est la suture de l'orifice fistuleux ; l'autre, indirecte, c'est l'occlusion du vagin ou de la vulve.

§ 1. — Traitement direct, suture

Trois voies permettent de la réaliser : voie vaginale, la plus employée ; voie ischiorectale et voie transvésicale, exceptionnelles.

1. — *Voie vaginale.*

Soins préliminaires. — Si la fistule est récente, il faut souvent attendre quelques semaines et ne pas opérer avant le milieu du second mois qui suit l'accouchement.

Si la fistule est ancienne, la préparation de la malade est d'importance capitale pour assurer le libre accès de la région opératoire.

Lorsque le vagin est souple, sans brides ni rétrécissements, il suffit de désinfecter la filière génitale et la vessie.

Lorsque le vagin est dur, scléreux, étroit, il faut de toute nécessité l'assouplir et le dilater. Les bains prolongés, les tampons glycérinés, la dilatation lente et le massage, la section préalable des brides saillantes seront nécessaires.

Lorsque l'urètre est rétréci, il faut évidemment lui redonner son calibre normal par dilatation progressive, urétrotomie interne ou externe.

Technique. — Deux méthodes opératoires sont employées : *l'avivement et le dédoublement.* La seconde est de beaucoup préférable ; c'est la seule que l'on pratique aujourd'hui.

1° Méthode de l'avivement. — On l'appelle encore « Méthode américaine » parce qu'elle dût jadis sa vogue à Marion Sims et à Bozeman. Elle est aujourd'hui un peu délaissée.

La malade sera mise en position gynécologique, avec un fort coussin sous le sacrum.

a. **Abaissement de la fistule.** — L'accès facile sur la fistule est une condition essentielle du succès. On l'obtient d'habitude assez facilement. Une valve postérieure permet de découvrir le col utérin, de l'amarrer solidement avec une pince et de l'abaisser aussi bas que possible. Quelques pinces à griffes fines ou quelques fils suspenseurs tendent, fixent et exposent la paroi vaginale.

Si l'abord de la fistule est insuffisant, il ne faut pas hésiter à recourir au débridement vulvaire uni ou bilatéral préconisé par Chaput (voir p. 1126). Un couteau à amputation ponctionne la grande lèvre sur son bord externe et vers sa partie inférieure, ressort dans le vagin à une profondeur de 5 à 6 centimètres et, par transfixion, débride largement la vulve d'un ou des deux côtés. L'opération achevée, on réunit la plaie losangique ainsi obtenue par des fils vaginaux et fils

cutanés. Ce débridement facilite beaucoup les manœuvres lorsque le vagin est étroit, la fistule haute et mal abaissable.

b. **Avivement.** — Aux ciseaux ou au bistouri (celui-ci est préférable, car il mâche moins les tissus) et à 10 ou 12 millimètres de ses bords, circonvenir la fistule par une incision elliptique ou circulaire, puis aviver la zone ainsi délimitée en enlevant la muqueuse vaginale sans toucher à la muqueuse vésicale. Pour ce faire, le bistouri plonge dans la muqueuse vaginale à 10 ou 12 millimètres de l'orifice, ressort juste à l'union des deux muqueuses et taille par transfixion 2 demi-collerettes. Ou bien, il dissèque progressivement ces dernières de la périphérie au centre (fig. 1243).

c. **Suture.** — Elle est faite au fil d'argent ou aux crins de Florence

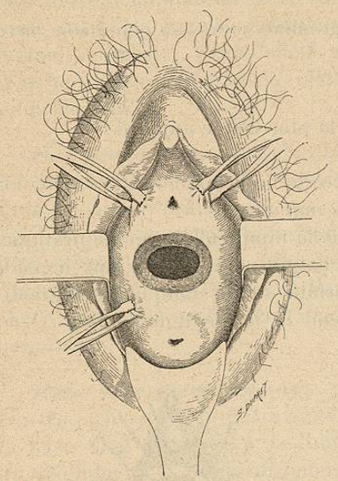

Fig. 1243. — Cure de la fistule vésico-vaginale par avivement. Etalement du champ opératoire. Avivement.

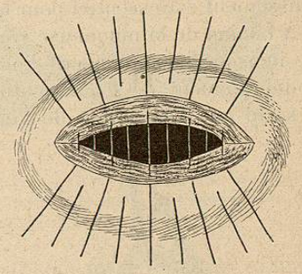

Fig. 1244. — Cure de la fistule vésico-vaginale par avivement. Suture.

que l'on place à l'aide d'une aiguille de Hagedorn ou d'une aiguille à pédale de Reverdin. L'aiguille que Le Dentu a fait construire pour la staphylorraphie est souvent très commode. Les aiguilles tubulées chasse-fil ne sont guère plus employées.

Les points séparés, espacés de 5 millimètres environ, doivent pénétrer dans la muqueuse vaginale à 5 millimètres de l'un des bords de l'avivement, se diriger vers la zone avivée pour sortir au-dessous de la muqueuse vésicale et suivre sur l'autre lèvre un trajet identique (fig. 1244).

Il est parfois utile de placer dans leur intervalle quelques fils superficiels pour parfaire l'affrontement ; ces fils ne traversent que les bords de la tranche avivée.

Comme l'orifice de la fistule est habituellement elliptique à grand axe transversal, transversaux aussi seront l'avivement et la ligne de suture. Mais ils pourront, comme la fistule, être antéro-postérieurs ou obliques. Enfin, lorsque la forme ou les dimensions de l'orifice l'exigeront, la réunion pourra être faite en T, en Y ou en H.

Avant de terminer, on aura soin de vérifier l'occlusion de la fistule et l'étanchéité de la suture au moyen d'une injection vésicale, afin d'ajouter, s'il est besoin, quelques points supplémentaires.

Soins post-opératoires. — Tamponner mollement le vagin à la gaze asep-

tique ou antiseptique. Placer une sonde de Malécot ou de Pezzer que l'on surveillera attentivement ou bien sonder la malade chaque deux heures (Richelot).

Faire asseoir la malade dans son lit ou bien la faire coucher sur le ventre afin d'éviter la stagnation de l'urine au niveau de la ligne de suture (Junior Vitrac).

Pratiquer chaque jour, très doucement, quelques lavages vésicaux. Enlever la sonde au troisième ou quatrième jour, ou bien la laisser jusqu'après l'ablation des fils (Ricard).

Constiper la malade pendant les quatre premiers jours; au cinquième, lavement ou purgatif.

Enlever les fils du huitième au dixième jour.

2° Méthode du dédoublement. — C'est la plus usitée aujourd'hui.

a. **Dédoublement.** — Abaisser le col utérin ou la fistule à la vulve; cet abaissement est essentiel pour faciliter les manœuvres.

A l'union de la muqueuse vaginale et de la muqueuse vésicale pratiquer une incision qui circonscrit l'orifice. De chaque côté, ajouter une incision de débridement de 1 à 2 centimètres portant sur la muqueuse vaginale, de sorte que l'ensemble de l'incision prend la forme d'un —o—.

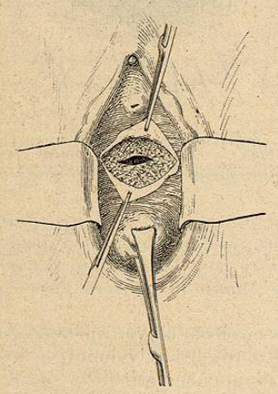

Fig. 1245. — Cure de la fistule vésico-vaginale par dédoublement. Dissection des lambeaux.

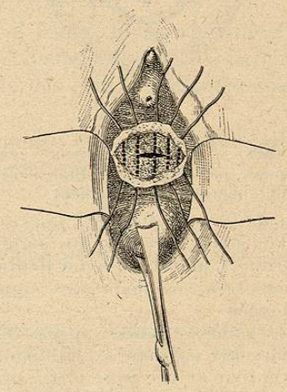

Fig. 1246. — Cure de la fistule vésico-vaginale par dédoublement. Suture sur un seul plan (Ricard.)

Par dissection et en soulevant les bords avec des pinces, séparer la muqueuse vaginale de la muqueuse vésicale sur une étendue de 1 à 3 centimètres. On obtient ainsi deux lambeaux mobiles et facilement adossables, entre lesquels paraît la muqueuse vésicale flasque et plissée (fig. 1245).

Pauchet préconise un très large décollement de la vessie qu'il sépare de la paroi vaginale et parfois de l'utérus sur une étendue beaucoup plus grande que ne le conseillent les auteurs. Il faut que les bords de la fistule vésicale s'accolent presque d'eux-mêmes, sans aucune traction.

b. **Suture.** — Elle est faite à un ou deux plans.

Ricard suture seulement la muqueuse vaginale sans toucher à la muqueuse vésicale (fig. 1246). Stankiewiciz suture seulement la muqueuse vésicale. Pauchet réduit les sutures au minimum : un point en bourse sur l'orifice vésical, un seul point ou aucun même sur l'orifice vaginal. Il évite ainsi toute accumulation séro-sanguine entre les parois vésicale et vaginale. Quénu, Fénoménoff et Walcher suturent les deux isolément (fig. 1247).

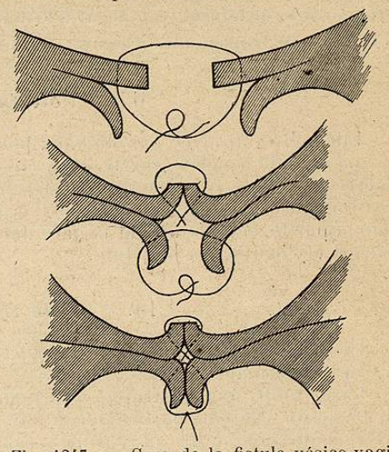

Fig. 1247. — Cure de la fistule vésico-vaginale par dédoublement. Suture sur deux plans (Walcher).

Plan profond, vésical. — Les fils (catgut) ne doivent pas pénétrer dans la cavité vésicale. On use de points séparés passés à la Lembert (Fénoménoff) ou d'un surjet, ou d'un fil en bourse (Doyen et Pauchet) mené à 1 millimètre de la perforation.

Plan superficiel, vaginal. — Les fils (crins ou argent) traversent la base des lambeaux à la limite du dédoublement et les affrontent en hauteur sous forme de crête saillante.

3° Méthode mixte (Avivement et dédoublement). — Elle a été récemment préconisée par Braquehaye.

a. **Avivement et dédoublement.** — Autour de la fistule bien exposée, faire une incision elliptique passant en arrière à 7 millimètres, en avant à 12 millimètres des bords de l'orifice.

De la périphérie vers le centre, disséquer dans l'aire ainsi limitée, une collerette vaginale que l'on détache jusqu'à 2 ou 3 millimètres des bords de l'orifice. Retourner cette collerette, en l'invaginant vers la vessie, afin d'adosser ses surfaces saignantes (fig. 1248).

Fig. 1248. — Cure de la fistule vésico-vaginale par le procédé de Braquehaye.

V, vessie. — V', vagin.

b. **Suture.** — Par une suture en bourse ou un surjet non pénétrant au catgut très fin, adosser les faces saignantes de l'entonnoir vaginal invaginé.

Par une suture aux crins ou au fil d'argent, embrassant largement les tissus, rapprocher les lèvres de l'avivement vaginal ainsi obtenu et compléter l'adossement exact des tranches vaginales par quelques points superficiels.

Casamayor a plus récemment proposé une technique à rapprocher des précédentes, dont elle dérive.

Il saisit les bords de l'orifice fistuleux avec 4 pinces à dents de souris et les tend de sorte que la paroi prend la forme d'un entonnoir saillant vers le vagin. Il en incise circulairement le bord, le dédouble sur une profondeur de 2 centimètres et demi, refoule la muqueuse vésicale vers la vessie, place une suture en bourse au catgut à la base de l'entonnoir et ferme l'orifice de celui-ci par trois points croisés sur l'extrémité.

II. — *Voie ischio-rectale.*

Elle a été employée par Michaux pour une fistule très haut placée.

La malade couchée sur le côté, cuisses fléchies, une incision de 10 centimètres parallèle au sillon interfessier, allant de l'anus à la partie inférieure et externe de la grande lèvre, permet, à travers le creux ischio-rectal, d'arriver sur la partie supérieure de la face latérale du vagin. Celui-ci est largement ouvert et conduit sur la fistule.

III. — *Voie transvésicale.*

Proposée par Trendelenburg, mais de pratique peu commode et très inférieure à la voie vaginale.

Large taille hypogastrique ; écartement des lèvres vésicales ; soulèvement de la paroi vaginale par les doigts d'un aide ou un tampon ; dédoublement ou avivement puis suture de l'orifice vésico-vaginal ; enfin occlusion de la plaie hypogastrique, tels sont ses temps principaux.

§ 2. — Traitement indirect (Exclusion du vagin ou colpocleisis)

L'occlusion du conduit vaginal peut porter sur le vagin (*colpocléisis*) ou sur la vulve (*épisioclesis*), mais la technique des deux interventions est la même.

Elle peut être réalisée soit par avivement, soit par avivement et par dédoublement.

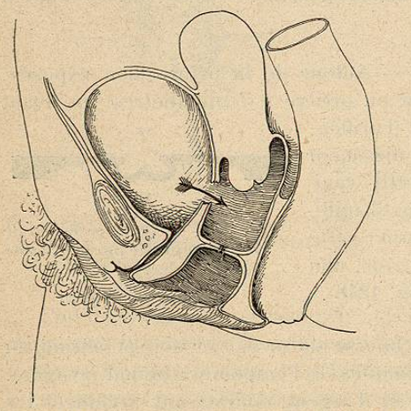

Fig. 1249. — Cure indirecte de la fistule vésico-vaginale par colpocléisis.

1° Méthode de l'avivement. — La paroi inférieure du vagin est exposée et fixée par quatre pinces à griffes.

a. **Avivement.** — Deux incisions elliptiques parallèles, distantes de 2 à 3 centimètres, passant plus profondément en arrière qu'en avant pour ménager un cul-de-sac destiné à faciliter le coït, circonscrivent une sorte de bague périvaginale qui est avivée au bistouri ou aux ciseaux.

b. **Suture.** — Par des crins ou des fils d'argent, les parois vaginales antérieure et postérieure sont soigneusement affrontées. Ces fils doivent embrasser largement toute la zone avivée, sans intéresser le rectum ni la vessie (fig. 1249).

2° Méthode mixte. (Avivement et dédoublement). — C'est l'application au colpocléisis du procédé de Braquehaye.

a. **Avivement et dédoublement.** — Une incision circulaire passant en arrière plus loin de la vulve, permet de relever par dédoublement un manchon muqueux vaginal que l'on rebrousse en arrière pour adosser ses faces cruentes.

b. **Suture.** — Un surjet profond fixe cet adossement ; un deuxième étage de fils réunit solidement les parois vaginales avivées par le rebroussement du lambeau.

VIII. — FISTULES VÉSICO-UTÉRINES

Leur traitement est calqué sur celui des fistules vésico-vaginales.

1° Suture directe. — Lorsque la suture directe en est possible, on commence par abaisser le col très fortement, on incise et on dédouble le cul-de-sac vésico-utérin pour séparer la vessie de l'utérus et les mobiliser. On suture ensuite séparément la brèche vésicale avivée, puis la brèche cervico-vaginale.

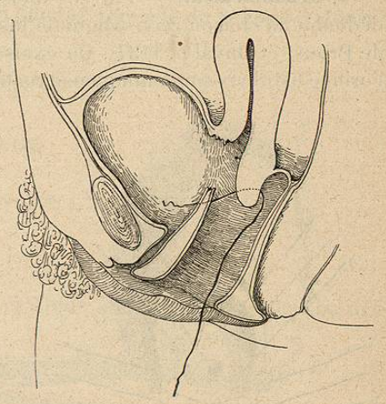

Fig. 1250. — Cure de la fistule vésico-utérine par hystérocleisis vésical.

2° Oblitération indirecte. Hystérocléisis. — Lorsqu'on est réduit à l'oblitération indirecte, on pratiquera l'*hystérocléisis*. Si la fistule est intra-cervicale, on fermera complètement le col-utérin (hystérostomato-cléisis). Si elle est juxta-cervicale, on suturera la lèvre postérieure du col utérin à la lèvre antérieure de l'orifice fistuleux de sorte que le col s'ouvrira directement dans la vessie (hystérocléisis vésical) (fig. 1250).

IX. — FISTULES RECTO-VAGINALES

Deux voies sont seulement utilisées aujourd'hui : la voie vaginale, la voie périnéale.

1° Voie vaginale. — Elle comprend trois procédés : avivement, dédoublement, glissement.

a. **Avivement.** — Il se pratique comme pour les fistules vésico-vaginales, mais doit être fort large.

b. **Dédoublement.** — Préférable au précédent ; exécuté aussi comme nous l'avons décrit pour les fistules vésico-vaginales.

c. **Glissement.** — Employé par Fritsch et Le Dentu, il consiste à tailler au-dessous de la fistule, un lambeau ovalaire que l'on rabat au-devant de l'orifice avivé par l'excision d'un croissant muqueux.

2° Voie périnéale. — Elle comprend aussi trois procédés : avivement, dédoublement, glissement.

a. **Avivement.** — On sectionne carrément la cloison recto-vaginale, de l'orifice à la peau, de façon à obtenir l'aspect d'une déchirure complète du périnée que l'on répare à la manière ordinaire (voir périnéorraphie). Ce procédé est très préconisé par Richelot.

b. **Dédoublement.** — Par une incision pré-rectale, convexe en avant, on dédouble la cloison recto-vaginale jusqu'au-dessus de l'orifice (voy. procédé de Proust et Duval p. 1137). On excise et on suture séparément les bords de l'orifice fistuleux sur la muqueuse rectale d'une part, sur la vaginale de l'autre. On suture ensuite la brèche périnéale par plans successifs, ou bien on se contente de la tamponner (fig. 1251).

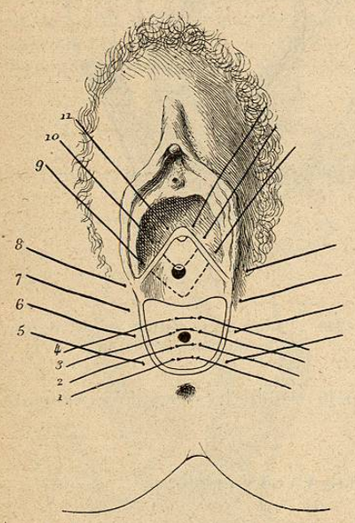

Fig. 1251. — Cure de la fistule recto-vaginale par dédoublement du périnée avec suture isolée des orifices vaginal et rectal.

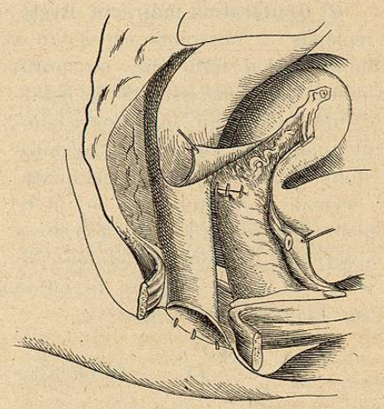

Fig. 1252. — Cure de la fistule recto-vaginale par glissement et abaissement du rectum (Segond).

c. **Glissement.** — Segond a proposé, pour certains cas spéciaux de fistules hautes, larges et à bords calleux, d'abaisser et de fixer à l'anus le segment rectal supérieur à la fistule.

L'anus est dilaté très largement ; la muqueuse anale incisée circulairement est disséquée à la Whitehead jusqu'au-dessus du sphincter. La paroi rectale est alors coupée circulairement dans toute son épaisseur, décollée très haut bien au-dessus de la fistule, afin que la partie sus-fistuleuse puisse être facilement abaissée jusqu'à l'anus. Tout le segment rectal sous-fistuleux est réséqué ; la tranche rectale supérieure est fixée circulairement à l'anus, tandis que, par le vagin, l'orifice vaginal de la fistule est à son tour avivé et suturé (fig. 1252).

X. — FISTULES RECTO-PÉRINÉALES

Elles sont justiciables des mêmes méthodes par voie périnéale. On peut ou bien fendre le périnée de la fistule à l'anus et le reconstituer après excision de la fistule, ou bien par une incision pré-rectale dédoubler le périnée et suturer isolément les deux orifices : rectal et périnéal — ou bien enfin abaisser et fixer à l'anus le segment de muqueuse rectale sus-jacent à la fistule (disséqué à la Whitehead), comme dans le procédé de Segond (Gérard-Marchant).

II

UTÉRUS

I. — DILATATION DE L'UTÉRUS

Elle peut être *immédiate* ou *lente*.

1° Dilatation immédiate. — Elle se pratique avec des dilatateurs ou des bougies.

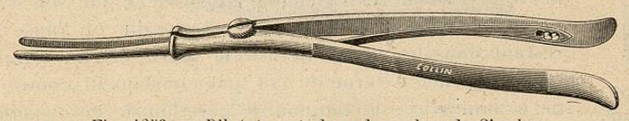

Fig. 1253. — Dilatateur à deux branches de Siredey.

a. **Avec les dilatateurs.** — Le col utérin découvert et fixé, on introduit

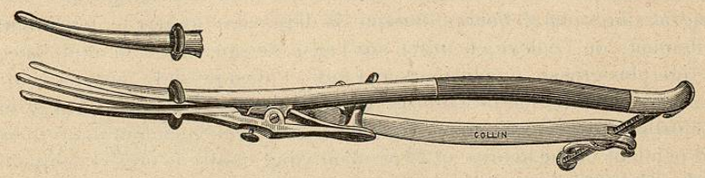

Fig. 1254. — Dilatateur à trois branches de Sims.

prudemment un dilatateur dans la cavité utérine (fig. 1253, 1254) et on écarte progressivement les branches, en évitant toute violence et toute brusquerie.