b. **Dédoublement.** — Préférable au précédent ; exécuté aussi comme nous l'avons décrit pour les fistules vésico-vaginales.

c. **Glissement.** — Employé par Fritsch et Le Dentu, il consiste à tailler au-dessous de la fistule, un lambeau ovalaire que l'on rabat au-devant de l'orifice avivé par l'excision d'un croissant muqueux.

2° Voie périnéale. — Elle comprend aussi trois procédés : avivement, dédoublement, glissement.

a. **Avivement.** — On sectionne carrément la cloison recto-vaginale, de l'orifice à la peau, de façon à obtenir l'aspect d'une déchirure complète du périnée que l'on répare à la manière ordinaire (voir périnéorraphie). Ce procédé est très préconisé par Richelot.

b. **Dédoublement.** — Par une incision pré-rectale, convexe en avant, on dédouble la cloison recto-vaginale jusqu'au-dessus de l'orifice (voy. procédé de Proust et Duval p. 1137). On excise et on suture séparément les bords de l'orifice fistuleux sur la muqueuse rectale d'une part, sur la vaginale de l'autre. On suture ensuite la brèche périnéale par plans successifs, ou bien on se contente de la tamponner (fig. 1251).

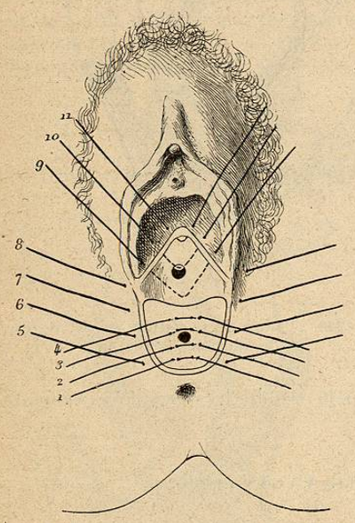

Fig. 1251. — Cure de la fistule recto-vaginale par dédoublement du périnée avec suture isolée des orifices vaginal et rectal.

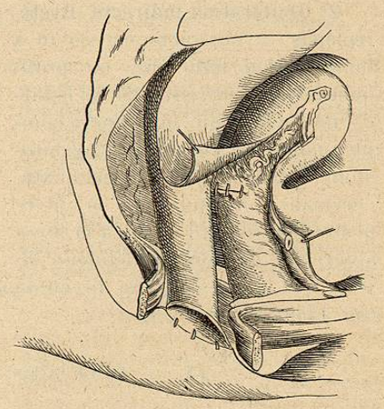

Fig. 1252. — Cure de la fistule recto-vaginale par glissement et abaissement du rectum (Segond).

c. **Glissement.** — Segond a proposé, pour certains cas spéciaux de fistules hautes, larges et à bords calleux, d'abaisser et de fixer à l'anus le segment rectal supérieur à la fistule.

L'anus est dilaté très largement ; la muqueuse anale incisée circulairement est disséquée à la Whitehead jusqu'au-dessus du sphincter. La paroi rectale est alors coupée circulairement dans toute son épaisseur, décollée très haut bien au-dessus de la fistule, afin que la partie sus-fistuleuse puisse être facilement abaissée jusqu'à l'anus. Tout le segment rectal sous-fistuleux est réséqué ; la tranche rectale supérieure est fixée circulairement à l'anus, tandis que, par le vagin, l'orifice vaginal de la fistule est à son tour avivé et suturé (fig. 1252).

X. — FISTULES RECTO-PÉRINÉALES

Elles sont justiciables des mêmes méthodes par voie périnéale. On peut ou bien fendre le périnée de la fistule à l'anus et le reconstituer après excision de la fistule, ou bien par une incision pré-rectale dédoubler le périnée et suturer isolément les deux orifices : rectal et périnéal — ou bien enfin abaisser et fixer à l'anus le segment de muqueuse rectale sus-jacent à la fistule (disséqué à la Whitehead), comme dans le procédé de Segond (Gérard-Marchant).

II

UTÉRUS

I. — DILATATION DE L'UTÉRUS

Elle peut être *immédiate* ou *lente*.

1° Dilatation immédiate. — Elle se pratique avec des dilatateurs ou des bougies.

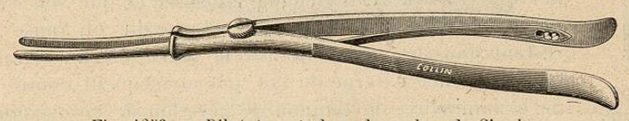

Fig. 1253. — Dilatateur à deux branches de Siredey.

a. **Avec les dilatateurs.** — Le col utérin découvert et fixé, on introduit

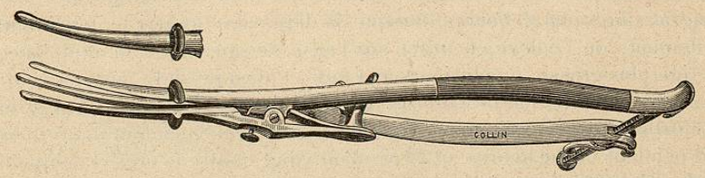

Fig. 1254. — Dilatateur à trois branches de Sims.

prudemment un dilatateur dans la cavité utérine (fig. 1253, 1254) et on écarte progressivement les branches, en évitant toute violence et toute brusquerie.

b. **Avec les bougies.** — Le col utérin découvert et fixé dans la direction du vagin, prendre de la main droite une bougie de Hegar (fig. 1255), n° 1 ou n° 2 préalablement huilée ou vaselinée ; la pousser lentement dans le canal cervical avec de petits mouvements de rotation ; quand elle est arrivée à

Fig. 1255. — Bougie de Hegar.

une profondeur de 4 centimètres à 4 centimètres et demi, la laisser en place une demi-minute puis la retirer.

La remplacer par le numéro suivant, manœuvrer de même, et ainsi de suite, jusqu'à ce qu'on ait le degré de dilatation voulu.

2° Dilatation lente. — Elle se fait à l'aide de laminaires préparées, graduées et numérotées d'après la filière Charrière, et stérilisées par immersion dans l'éther iodoformé ou par chaleur sèche (fig. 1256).

Fig. 1256. Laminaire.

La malade étant placée dans la même position que précédemment, le museau de tanche mis à découvert par deux valves séparées ou par un spéculum et sa lèvre antérieure fixée par une érigne, — après avoir mesuré la longueur de l'utérus pour ne pas appliquer une laminaire trop longue, et après avoir légèrement incurvé la laminaire préalablement un peu ramollie dans l'eau stérilisée chaude, saisir la laminaire avec une pince à pansement utérin par l'extrémité qui porte une anse de forte soie, l'introduire doucement et peu à peu dans la cavité utérine, et l'y engager jusqu'à ce que son extrémité vaginale arrive juste à l'orifice externe du col, l'anse de soie restant dans le vagin. Retirer la pince érigne et appliquer contre l'orifice externe du col, par conséquent contre le bout de la laminaire, un tampon de gaze ou de coton iodoformé. Bourrer le reste du vagin avec de la gaze en retirant au fur et à mesure les valves ou le spéculum.

La malade est ensuite couchée dans la position horizontale. Au bout de douze à vingt-quatre heures, lorsque la laminaire a subi le maximum de gonflement, on l'enlève en tirant sur l'anse de soie et on la remplace par une tige plus grosse, ou plusieurs à la fois, et ainsi de suite, jusqu'à ce qu'on ait obtenu la dilatation de l'utérus. Lorsque l'orifice du col est très étroit, il faut introduire successivement 3 laminaires : n° 7 ou 8 pendant douze heures, n° 12 pendant douze heures, n° 22 pendant vingt-quatre heures. Lorsque l'orifice du col est de dimensions moyennes, un n° 17 ou 18 mis d'emblée et laissé vingt-quatre heures procure une dilatation suffisante pour pratiquer aisément le curettage.

Quelquefois le bout vaginal de la laminaire se déchire sous la traction de

l'anse ; on le saisit alors directement avec la pince à pansement utérin, et on retire la tige par de légers mouvements de rotation, pendant qu'on repousse d'autre part le col utérin vers le haut avec l'index gauche ou de manière analogue. Cette extraction ne se fait point d'ordinaire sans une légère hémorragie de la muqueuse utérine. En cas d'échec, de deux coups de ciseaux, on fend les commissures du col pour s'ouvrir une voie plus large et se donner une prise meilleure sur la tige (voy. p. 1159. *Discision du col*).

II. — DRAINAGE DE L'UTÉRUS

Il s'adresse à la métrite puerpérale aiguë (Mouchotte) ou à la sténose du col, avec antéflexion (Lefour).

1° Métrite aiguë puerpérale. — Pour être efficace, le drainage doit se pratiquer à l'aide de drains métalliques. Mouchotte en a fait construire en série graduée, dont voici les dimensions :

N° 1 :	longueur	8 cent. ;	diamètre	correspondant	à la bougie de	Hégar	N° 9
N° 2	—	9 —	—	—	—	—	N° 10
N° 3	—	9 —	—	—	—	—	N° 12
N° 4	—	10 —	—	—	—	—	N° 13
N° 5	—	10 —	—	—	—	—	N° 15
N° 6	—	11 —	—	—	—	—	N° 17

Avec l'hystéromètre on détermine la longueur de l'utérus, avec les bougies de Hégar, le diamètre du canal cervical. On choisit un drain pénétrant à frot-

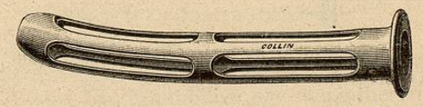

Fig. 1257. — Drain intra-utérin de Mouchotte.

tement léger, on l'introduit à fond en fixant le col avec une pince de Museux. Le drain tient seul, sans fil fixateur.

On supprime tout pansement vaginal qui provoquerait la rétention des liquides septiques et on se contente d'un pansement ouaté vulvaire dans l'intervalle des injections. Le drain est laissé en place de quinze à vingt jours environ.

2° Sténose et antéflexion. — Le drainage se pratique avec les tiges intra-utérines de Lefour ou de Lévy (fig. 1258), ou bien avec le drain intra-utérin de Petit (fig. 1260).

a. En une ou plusieurs séances préalables, l'utérus est d'abord dilaté, assoupli et redressé. Il est curetté s'il y a lieu.

b. Sous anesthésie locale ou générale, une valve découvre le col que fixe et attire une pince de Museux. Le tube est muni d'un ou de deux fils

d'argent avec aiguilles à chaque bout. Aiguilles et fils correspondants sont d'abord passés à travers les commissures du col de dedans en dehors et de

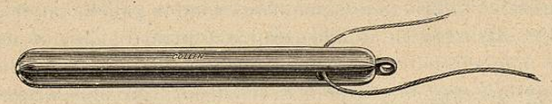

Fig. 1258. — Tige intra-utérine de Lefour.

chaque côté. Alors seulement le tube est introduit dans l'utérus et poussé à fond. On tire sur les fils que l'on noue, pour les tiges de Lefour-Lévy, sur la

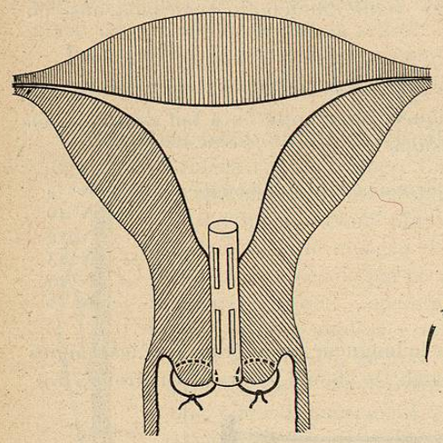

Fig. 1259. — Drain de Petit en position, fixé par deux points aux commissures du col.

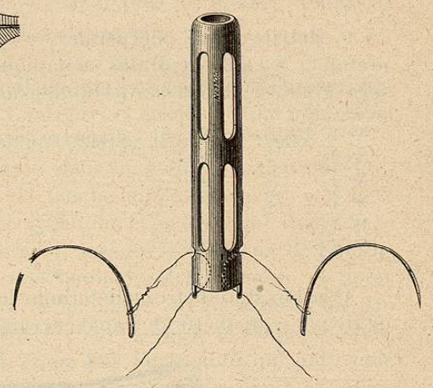

Fig. 1260. — Drain intra-utérin de Petit.

base de la lèvre antérieure du col (fixation précervicale) et pour le tube de Petit, sur chaque côté du col (fixation bilatérale) (fig. 1259).

Le drain est laissé plusieurs mois à demeure.

III. — CURETTAGE DE L'UTÉRUS

Le curettage de l'utérus, opération de Récamier, consiste à enlever toute l'étendue et la plus grande épaisseur possible de la muqueuse utérine à l'aide d'instruments spéciaux, tranchants ou mousses, dits *curettes* (fig. 1262, 1263); c'est un véritable raclage qui mord jusqu'au muscle utérin. La muqueuse qui a été soumise au curettage, même le plus radical, se régénère peu à peu dans la suite, grâce aux restes de chorion et de culs-de-sac glandulaires qu'on a forcément laissés pendant l'opération.

Le curettage est indiqué comme traitement de choix dans toutes les formes d'endométrite chronique : catarrhale, muco-purulente, hémorragique. C'est

surtout dans cette dernière qu'il donne les plus beaux résultats. Suivant les cas tantôt on l'emploie seul, tantôt on l'associe comme prélude ou comme complément à l'ablation des annexes ou à d'autres opérations gynécologiques (amp. du col, trachélorraphie d'Emmet, etc.).

Soins préliminaires. — Asepsie et antisepsie du canal génital. Dilatation préalable du col à la laminaire (voy. p. 1154), préférable à la dilatation immédiate (Bouilly). Evacuation du rectum par purgatif ou lavement.

Anesthésie générale préférable. Cependant on peut opérer à la rigueur, après injection de 1 centigramme de morphine et administration une demi-heure auparavant d'un lavement rectal à garder, contenant 2 grammes d'antipyrine et XX gouttes de laudanum.

Opération. — La femme est mise en position gynécologique. Les organes génitaux sont encore désinfectés ; la vessie est vidée.

a. Abaisser la paroi postérieure du vagin et le périnée avec une valve large et courte, reconnaître par le toucher vaginal la direction de l'utérus, relever la paroi antérieure du vagin avec l'index gauche et accrocher solidement la lèvre antérieure du col ou, à défaut de la lèvre, le fornix antérieur du vagin avec une pince de Museux (fig. 1261).



Fig. 1261. — Pince à abaissement.

Après avoir retiré à demi la valve, abaisser doucement l'utérus vers la vulve, — quand il n'est pas immobilisé par des adhérences anormales, — mais sans exercer de tractions trop énergiques.

b. Pendant que l'utérus est bien fixé avec la pince de Museux, mesurer la longueur totale de sa cavité au moyen de l'hystéromètre et apprécier, autant que possible, l'épaisseur des parois. Si l'on n'a pas eu recours à la dilatation lente avec une laminaire, dilater le canal cervical avec un dilatateur à branches divergentes ou avec les bougies de Hegar, jusqu'à ce que son calibre ait un diamètre de 6 à 8 millimètres ; ce qui se fait en deux minutes. Au besoin, si le col est sténosé ou scléreux, le diviser à droite et à gauche d'un coup de ciseaux.

Désinfecter toute la cavité utérine, en l'irriguant au moyen d'une sonde intra-utérine (fig. 1264, 1265, 1266) qui est adaptée au tube d'un récipient ou d'un vide-bouteille et qui amène de l'eau stérilisée chaude, simple ou salicylée au millième. Alors seulement commence le curettage.

c. Appliquer la main gauche au-dessus de la symphyse pubienne afin de compléter la fixation de l'utérus. Introduire la curette (fig. 1262, 1263) jusqu'au fond de l'utérus; on constate qu'elle y est parvenue par une sensation

spéciale de résistance, par une douleur particulière, si la malade n'est pas endormie, et par la longueur d'engagement de la curette, laquelle est conforme aux données de l'hystérométrie préalable. Porter le tranchant vers l'orifice de la trompe droite par exemple, et abattre d'un trait, de haut en bas, jusqu'à l'orifice interne du canal cervical, la muqueuse qui recouvre le

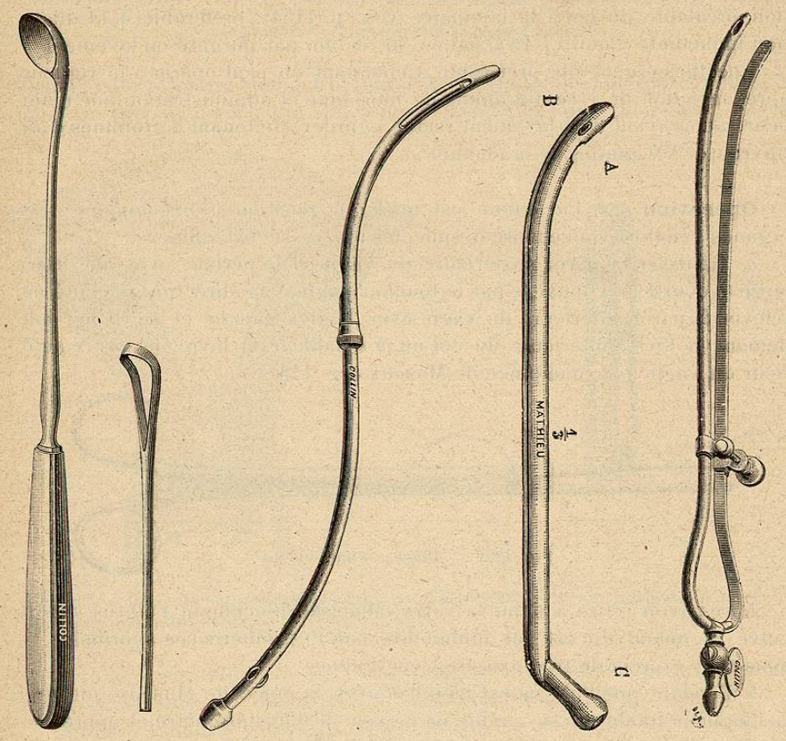

Fig. 1262. Curette à double courbure. Fig. 1263. Curette de Sims. Fig. 1264. Sonde de Bozeman-Fritsch. Fig. 1265. Sonde de Budin. Fig. 1266. Sonde dilatatrice de Doléris.

bord droit du corps de l'utérus. Reporter le tranchant en haut à côté du point de départ, puis enlever une nouvelle bandelette verticale et de même longueur sur la partie contiguë de la paroi postérieure. Continuer à dénuder cette dernière par une série de longs traits verticaux et parallèles jusqu'au bord gauche du corps de l'utérus. Dénuder de même à leur tour ce bord et la paroi antérieure. Terminer la toilette du corps utérin en promenant le tranchant de la curette sous la voûte utérine d'un orifice tubaire à l'autre. Il ne faut considérer l'œuvre parfaite que lorsqu'on *a senti partout la résistance et le cri particulier du muscle utérin*, cri connu sous le nom familier

de *bruit de carotte* (qu'on racle). Une retouche est toujours nécessaire ; parfois il en faut deux et même trois.

Après avoir curetté le corps, passer au curettage de tout le canal cervical qu'il faut pratiquer avec énergie à cause de la disposition des arbres de vie et de la profondeur des glandes. L'hémorragie produite par le curettage ainsi exécuté est souvent minime, et n'est jamais inquiétante.

d. Débarrasser l'utérus de tous les débris en l'irriguant avec la sonde de Bozeman. Toucher toute la surface dénudée avec une solution de chlorure de zinc au dixième, de la glycérine créosotée au tiers ou de la teinture d'iode au moyen d'une tige ou d'un hystéromètre garnis d'un cylindre de coton hydrophile et faire une nouvelle irrigation pour évacuer le magma jaune rougeâtre crémeux qui résulte du mélange du sang et du caustique. Enlever la pince de Museux, refouler l'utérus ; appliquer simplement un pansement vaginal à la gaze iodoformée, ou bien drainer auparavant l'utérus avec un tube ou une petite mèche de gaze peu tassée. Retirer la valve. L'opération est terminée.

Soins consécutifs. — La récidive étant à prévoir surtout dans la forme catarrhale et purulente de l'endométrite, il faut apporter beaucoup de soin au traitement consécutif : irrigations intra-utérines fréquentes et longtemps continuées ; cautérisations intra-utérines au chlorure de zinc, à la teinture d'iode, au perchlorure de fer, etc., suivies de pansements vaginaux minutieux.

IV. — DISCISION DU COL UTÉRIN[1]

C'est la section des deux commissures de l'orifice cervical pour combattre une sténose du col (Simpson) ou pour obtenir un accès facile vers la cavité corporelle (Segond).

a. Une ou deux valves découvrent le col. Deux pinces le fixent, l'abaissent et écartent ses lèvres. Dans son orifice, on introduit l'une des branches de forts ciseaux mousses et d'un coup, on sectionne chaque commissure jusqu'à l'insertion vaginale (fig. 1267).

b. Si l'accès vers la cavité du corps est insuffisant, on peut débrider davantage le canal utérin proprement dit, en respectant la partie externe de la tranche de section

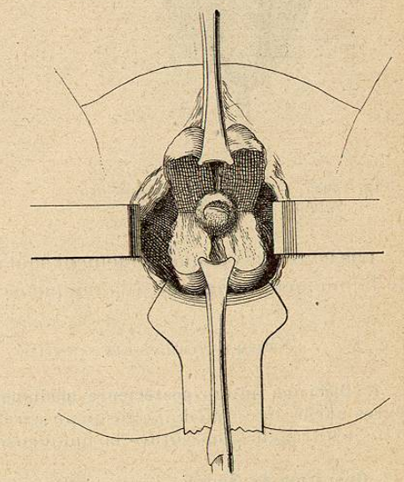

Fig. 1267. — Discision du col utérin (Dartigue).

[1] Cf. Pichevin, *Bull. méd.*, 1893, p. 167, et Dartigue, Thèse de Paris, 1900-1901.

(Segond), c'est-à-dire en coupant plus vers la face utérine que vers la face vaginale.

V. — STOMATOPLASTIES

On désigne sous ce nom les opérations portant sur le col destinées à en agrandir ou à en corriger l'orifice défectueux. Les unes visent principalement les cas de sténose, les autres les cas d'antéflexion avec sténose.

§ 1. — Stomatoplasties pour sténose

1° Discision et suture du col (Simpson). — Le col est divisé en deux valves et sur chacune d'elles, la muqueuse vaginale est suturée à la muqueuse utérine.

2° Évidement commissural (Pozzi [1]). — Le col est divisé en deux valves. Chacune d'elles, en dehors et de chaque côté du canal cervical est évidée en forme de coin par l'ablation d'un prisme triangulaire (fig. 1268).

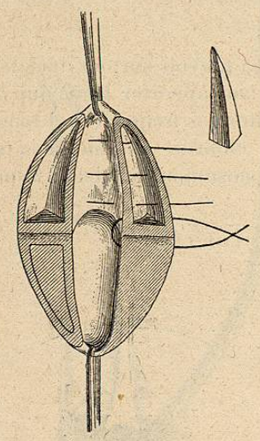

Fig. 1268. — Évidement commissural. Schéma des divers temps.

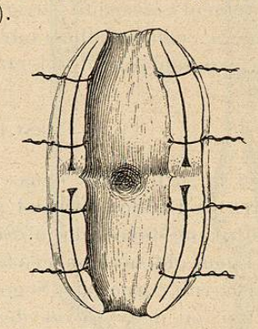

Fig. 1269. — Évidement commissural. Suture des lèvres.

Les lèvres de chaque évidement sont ensuite rapprochées par adossement de la muqueuse vaginale à la muqueuse utérine correspondante (fig. 1269).

§ 2. — Stomatoplasties pour antéflexion avec sténose [2]

1° Discision antéro-postérieure médiane du col (Sims). — On fend les deux lèvres sur la ligne médiane jusqu'au niveau de l'insertion vaginale et sur chacune des tranches, on suture la muqueuse vaginale à la muqueuse utérine.

2° Opération de Nourse. — On pratique la discision bilatérale du col, discision

[1] Cf. Chabry, th. de Paris, 1898.
[2] Cf. M. Lévy, th. de Paris, 1897.

que l'on pousse très haut; on redresse l'utérus avec un hystéromètre; on tire

Fig 1270. — Cure de l'antéflexion par le procédé de Nourse.

1, angle de flexion. — 3, lèvre postérieure du col.



Fig. 1271. — Même opération après redressement.

La lèvre postérieure est devenue trop longue.

fortement sur la lèvre postérieure et on suture dans cette situation, les incisions latérales. Si la lèvre postérieure est devenue trop longue et trop proéminente, on peut l'amputer partiellement (fig. 1270, 1271).

3° Opération de Dudley. — Elle s'adresse aux cas d'antéversion et a pour but de reporter en arrière l'orifice externe du col, en augmentant ses diamètres.

Dilater et curetter l'utérus. D'un coup de ciseaux, fendre sur la ligne médiane la lèvre postérieure jusqu'à l'insertion vaginale.

Replier séparément chacune des lèvres de cette section en deux moitiés qu'on réunit l'une à l'autre par des points antéro-postérieurs, de façon à transformer la fente médiane en suture transversale. L'orifice est ainsi élargi et reporté en arrière.

Si la lèvre antérieure est hypertrophiée, la réséquer sous forme d'un ovale à grand axe transversal que l'on réunit dans le même sens (fig. 1272).

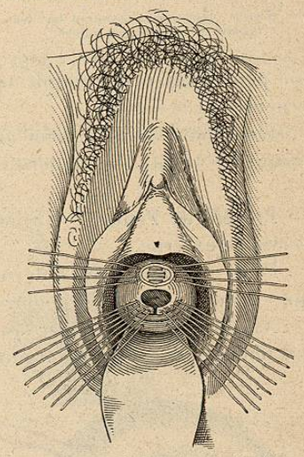

Fig. 1272. — Opération de Dudley. Sutures antérieures et postérieures.

VI. — AMPUTATION DU COL

Elle peut être sous ou sus-vaginale; suivant que le trait de section portera au-dessous ou au-dessus des insertions du vagin. Chacune de ces variétés présente plusieurs modes.

§ 1. — Amputation sous-vaginale

1° Procédé de Bouilly [1] (Excision partielle de la muqueuse cervicale). — Il s'adresse à l'endométrite cervicale glandulaire, sans déchirure.

[1] Cf. Bouilly, *Bull. et Mém. de la Soc. de chir.*, 1893, t. XIX, p. 112.