(Segond), c'est-à-dire en coupant plus vers la face utérine que vers la face vaginale.

V. — STOMATOPLASTIES

On désigne sous ce nom les opérations portant sur le col destinées à en agrandir ou à en corriger l'orifice défectueux. Les unes visent principalement les cas de sténose, les autres les cas d'antéflexion avec sténose.

§ 1. — Stomatoplasties pour sténose

1° Discision et suture du col (Simpson). — Le col est divisé en deux valves et sur chacune d'elles, la muqueuse vaginale est suturée à la muqueuse utérine.

2° Évidement commissural (Pozzi [1]). — Le col est divisé en deux valves. Chacune d'elles, en dehors et de chaque côté du canal cervical est évidée en forme de coin par l'ablation d'un prisme triangulaire (fig. 1268).

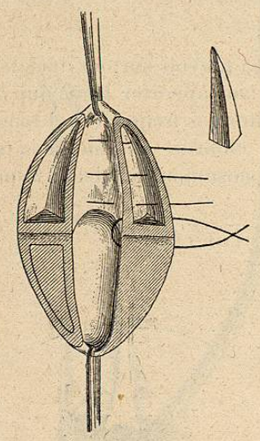

Fig. 1268. — Évidement commissural. Schéma des divers temps.

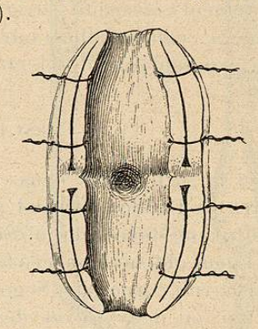

Fig. 1269. — Évidement commissural. Suture des lèvres.

Les lèvres de chaque évidement sont ensuite rapprochées par adossement de la muqueuse vaginale à la muqueuse utérine correspondante (fig. 1269).

§ 2. — Stomatoplasties pour antéflexion avec sténose [2]

1° Discision antéro-postérieure médiane du col (Sims). — On fend les deux lèvres sur la ligne médiane jusqu'au niveau de l'insertion vaginale et sur chacune des tranches, on suture la muqueuse vaginale à la muqueuse utérine.

2° Opération de Nourse. — On pratique la discision bilatérale du col, discision

[1] Cf. Chabry, th. de Paris, 1898.
[2] Cf. M. Lévy, th. de Paris, 1897.

que l'on pousse très haut; on redresse l'utérus avec un hystéromètre; on tire

Fig 1270. — Cure de l'antéflexion par le procédé de Nourse.

1, angle de flexion. — 3, lèvre postérieure du col.



Fig. 1271. — Même opération après redressement.

La lèvre postérieure est devenue trop longue.

fortement sur la lèvre postérieure et on suture dans cette situation, les incisions latérales. Si la lèvre postérieure est devenue trop longue et trop proéminente, on peut l'amputer partiellement (fig. 1270, 1271).

3° Opération de Dudley. — Elle s'adresse aux cas d'antéversion et a pour but de reporter en arrière l'orifice externe du col, en augmentant ses diamètres.

Dilater et curetter l'utérus. D'un coup de ciseaux, fendre sur la ligne médiane la lèvre postérieure jusqu'à l'insertion vaginale.

Replier séparément chacune des lèvres de cette section en deux moitiés qu'on réunit l'une à l'autre par des points antéro-postérieurs, de façon à transformer la fente médiane en suture transversale. L'orifice est ainsi élargi et reporté en arrière.

Si la lèvre antérieure est hypertrophiée, la réséquer sous forme d'un ovale à grand axe transversal que l'on réunit dans le même sens (fig. 1272).

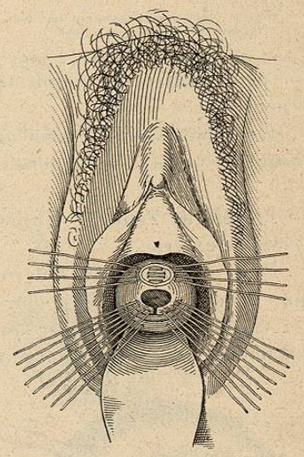

Fig. 1272. — Opération de Dudley. Sutures antérieures et postérieures.

VI. — AMPUTATION DU COL

Elle peut être sous ou sus-vaginale; suivant que le trait de section portera au-dessous ou au-dessus des insertions du vagin. Chacune de ces variétés présente plusieurs modes.

§ 1. — Amputation sous-vaginale

1° Procédé de Bouilly [1] (Excision partielle de la muqueuse cervicale). — Il s'adresse à l'endométrite cervicale glandulaire, sans déchirure.

[1] Cf. Bouilly, *Bull. et Mém. de la Soc. de chir.*, 1893, t. XIX, p. 112.

Le col est découvert ; une pince fine est placée à l'extrémité pointue de chaque lèvre et sur sa face vaginale pour ne pas empiéter sur l'orifice.

Un bistouri, long et étroit, est introduit à une profondeur de 1 centimètre et demi, entame la muqueuse de la lèvre postérieure près de la commissure gauche, et montant de gauche à droite parallèlement à cette muqueuse, la détache sous forme d'un copeau rectangulaire dont un coup de ciseaux tranche l'attache profonde (fig. 1273).

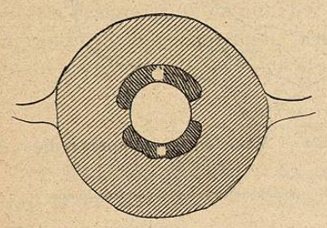

Fig. 1273. — Procédé de Bouilly.
Les parties ombrées représentent les deux copeaux de muqueuse à enlever.

Même manœuvre est répétée de droite à gauche sur la lèvre antérieure.

On curette les surfaces de section et les commissures jusqu'ici respectées et on tamponne fortement la cavité cervicale, après ou sans application d'adrénaline.

S'il y a saignement immédiat ou tardif, on peut passer un catgut transversalement sous chacune des surfaces cruentes et le serrer.

La malade est maintenue au repos pendant deux ou trois semaines durant lesquelles le pansement sera renouvelé chaque deux jours.

Procédé de Pouey[1]. — Spécialement applicable à l'endocervicite et à la cervicite externe.

Fixer et abaisser l'utérus. Dilater le canal cervical assez pour que l'index puisse franchir l'isthme.

Avec le bistouri et par une incision circulaire, circonscrire largement l'orifice externe et la pseudo-ulcération qui l'entoure, en allant à 2 ou 3 millimètres de profondeur.

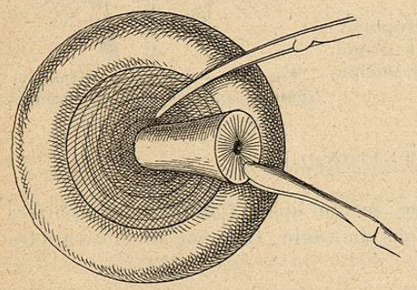

Fig. 1274. — Opération de Pouey. Dissection de la corolle muqueuse.

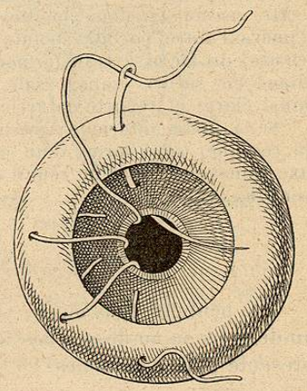

Fig. 1275. — Opération de Pouey. Suture en surjet.

[1] Cf. Paul Petit, *Presse médic.*, 1901, t. I, p. 239.

Avec des ciseaux courbes et pointus, en sectionnant le muscle utérin parallèlement au conduit cervical, détacher la muqueuse endocervicale sous forme d'une sorte de corolle à tige creuse, dont il faut poursuivre la dissection jusqu'à l'orifice interne, en tirant doucement sur elle avec quatre pinces érignes (fig. 1274).

Sectionner le cylindre libéré un peu au-dessous de ce point, de façon à garder une petite manchette circulaire flottante.

Ourler avec cette manchette l'orifice cervical, en unissant par quelques points séparés ou par un surjet le bord de la manchette à la lèvre de l'incision circulaire première (fig. 1275).

Drainer avec un tube.

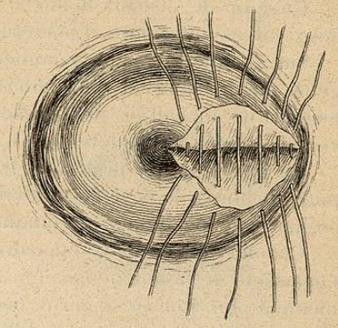

Fig. 1276. — Trachélorraphie d'Emmet.
Les fils sont en place.

3° Procédé d'Emmet (Trachélorraphie). — Il s'adresse aux déchirures du col.

Le col est abaissé et fixé. Toute la partie déchirée est excisée au bistouri en forme de coin et les surfaces avivées sont réunies par quelques anses profondes de fils d'argent ou de crin (fig. 1276).

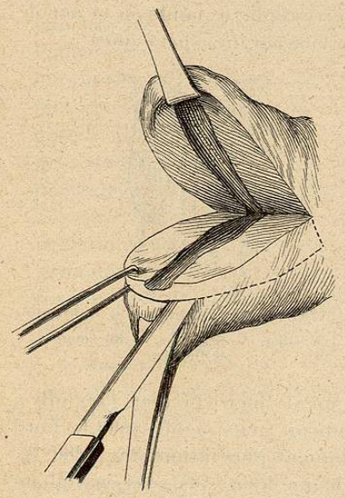

Fig. 1277. — Amputation du col (Schrœder). Avivement.
Le bistouri sculpte le lambeau du sommet à sa base.

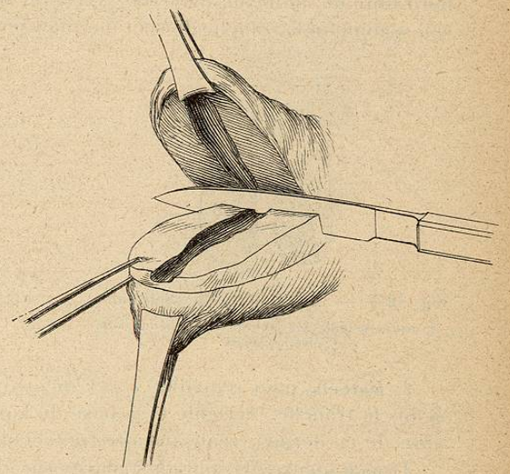

Fig. 1278. — Amputation du col (Schrœder). Avivement.
Le bistouri libère en arrière le copeau de muqueuse à enlever.

4° Procédé de Schrœder (Amputation à lambeau vaginal). — Il s'adresse aux métrites cervicales à col gros, bourgeonnant, en ectropion.

a. **Avivement.** — Le col est découvert. Il est saisi à la partie moyenne de chaque lèvre avec une pince n'empiétant pas sur la muqueuse de l'orifice cervical et abaissé sans violence le plus possible.

Un coup de ciseaux donné à fond sur chaque commissure le fend en deux valves antérieure et postérieure.

Sur chaque lèvre, en commençant par la postérieure pour être moins gêné par le sang, et d'un mouvement de va-et-vient latéral, enlever au bistouri un copeau de muqueuse et de musculeuse, qu'une incision transversale détache complètement à sa base (fig. 1277, 1278).

Ou bien encore, pratiquer d'abord l'incision transversale postérieure puis, du bord à la base de la lèvre cervicale correspondante, exciser de bas en haut le copeau musculo-muqueux.

Chacun de ces deux copeaux excisés doit comprendre à la fois toute l'épaisseur de la muqueuse et un peu de musculeuse. Il doit aussi être notablement plus épais à sa partie moyenne et à sa base qu'à son extrémité libre, afin que le lambeau cervical, laissé en place, puisse facilement se replier de dehors en dedans (fig. 1279).

b. **Suture.** — Plusieurs moyens ont été proposés :

1. ***Schrœder,*** à l'aide d'une aiguille très courbe, pénètre dans l'orifice du canal cervical, traverse la tranche de section cervicale puis accroche le bord libre du lambeau (fig. 1280, A). Le fil serré replie le lambeau et accole son sommet à la tranche de section, mais en laissant un espace mort.

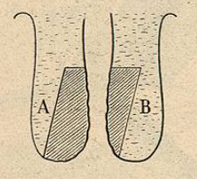

Fig. 1279. — Amputation de Schrœder.
A, mauvaise taille des lambeaux. — B, bonne taille des lambeaux.

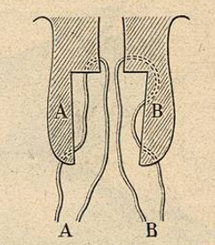

Fig. 1280. — Amputation de Schrœder.
AA, suture de Schrœder. — BB, suture de Doléris.

2. ***Doléris,*** pour remédier à cet inconvénient, accroche avec l'aiguille à la fois la tranche cervicale et la base du lambeau, puis vient saisir le bord libre de ce dernier, réalisant ainsi un accolement plus intime (fig. 1280, B).

Trois à quatre fils sont ainsi placés sur chaque lèvre, et noués en veillant au bon affrontement des muqueuses ; les incisions commissurales sont ensuite fermées à l'aide d'un ou deux points profonds, après excision aux ciseaux des oreilles formées par le reploiement des lambeaux.

3. ***Houzel*** (de Boulogne)[1] enfonce une aiguille de Reverdin très courbe

[1] Houzel, *Arch. prov. de chir.*, 1902, p. 356.

dans le canal cervical, en arrière de l'incision transversale, lui fait traverser toute la lèvre correspondante pour ressortir dans le cul-de-sac vaginal correspondant. L'aiguille accroche et ramène deux longs fils doubles de catgut

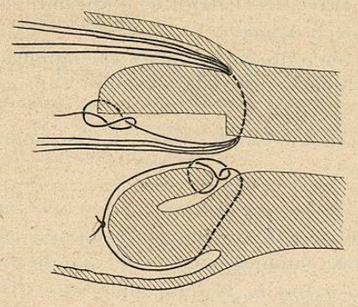

Fig. 1281. — Amputation du col (Schrœder). Col vu de profil. Suture des lèvres par le procédé de Houzel.
Les fils sont passés sur la lèvre antérieure et noués sur la lèvre postérieure.

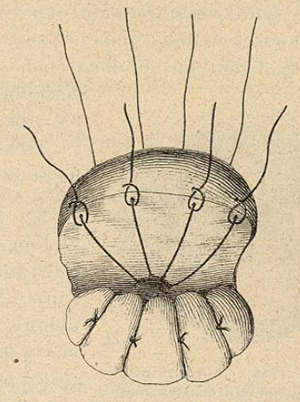

Fig. 1282. — Même procédé. Col vu de face.

que l'on sectionne au niveau des anses pour avoir quatre chefs. Chacun de ceux-ci est repris et traverse l'extrémité libre du lambeau à laquelle on le fixe par un nœud simple. En tirant sur l'autre chef correspondant sortant par le cul-de-sac vaginal, on entraîne le sommet du lambeau qui se replie et s'invagine vers le canal cervical. On n'a plus qu'à nouer alors les deux chefs du fil par-dessus le lambeau replié. Chacun des quatre chefs est ainsi conduit sur un point différent du lambeau, l'ensemble formant une sorte d'éventail sur la lèvre correspondante. Pareille manœuvre est répétée sur la lèvre opposée (fig. 1281, 1282).

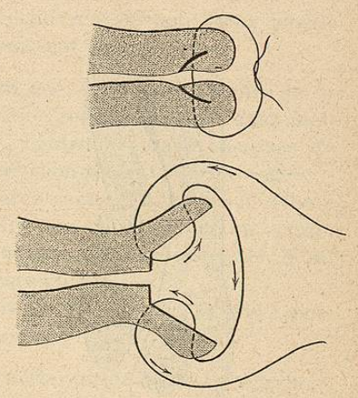

Fig. 1283. — Amputation du col (Schrœder). Suture par le procédé de Jeannel (1re manière).
En haut, le fil est noué.

4. ***Jeannel***[1] a proposé deux sortes de sutures, très simples et excellentes dans leurs résultats.

1re *Manière* (*Suture en oméga*). — Avec une aiguille armée d'un fil solide (catgut, soie ou crin), traverser la base du lambeau vaginal antérieur, de dehors en dedans pour ressortir au niveau de l'incision transversale postérieure ; tirer l'aiguille. Retraverser le bord libre

[1] Jeannel. *Gaz. hebd. de méd. et de chir.*, 1891, p. 18, et *Arch. prov. de chir.*, 1900, p. 611.

du même lambeau, cette fois de dedans en dedans pour ressortir sur sa face vaginale ; tirer l'aiguille et le fil (fig. 1283).

Avec le même fil et la même aiguille, suivre sur l'autre lambeau un chemin symétrique mais en sens inverse. Traverser d'abord le bord libre de dehors en dedans, puis la base de dedans en dehors.

En tirant sur les deux chefs du fil, on en redresse les anses ; le lambeau se replie sur lui-même et son sommet vient s'affronter à la tranche cervicale.

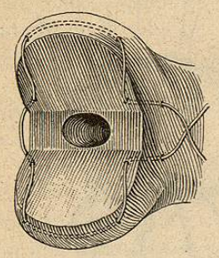

Fig. 1284. — Amputation du col. Suture de Jeannel (2e manière).

Trois ou quatre fils sont passés de la même façon puis serrés.

2me *Manière* (*Suture en bourse*). — Prendre un fil long et solide monté sur une forte aiguille de Hagedorn ou plus commodément sur l'aiguille de Kürst. Soulever et tendre la lèvre antérieure. De dehors en dedans, piquer son bord gauche, sortir sur la face avivée au niveau de l'angle d'avivement, tirer l'aiguille et le fil. Piquer alors le bord libre de la même lèvre sur sa face vaginale, cheminer dans l'épaisseur de ce bord de gauche à droite sur une longueur de 1 centimètre à 1 centimètre et demi et à 3 millimètres de son extrémité ; tirer l'aiguille et le fil. Repiquer à droite la base du lambeau dans l'angle d'avivement cette fois de dedans en dehors pour ressortir sur la face vaginale ; tirer l'aiguille et le fil.

Avec le même fil et la même aiguille, suivre sur la lèvre postérieure le même trajet symétrique mais en sens inverse. Traverser la base du côté droit de dehors en dedans, accrocher la face vaginale du bord libre de droite à gauche, traverser la base du côté gauche de dedans en dehors (fig. 1284).

Fig. 1285. — Amputation du col (Simon). Tracé des incisions.
Un fil est en place.

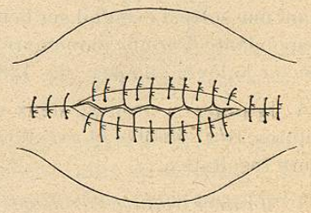

Fig. 1286. — Amputation du col (Simon). Résultat, col vu de face.

A l'aide de ce fil unique, disposé en bourse, dont on serre les deux chefs,

après avoir replié les lambeaux de dehors en dedans avec la sonde cannelée, on voit le col se refermer et se reformer tout ensemble.

On lave et on tamponne le vagin à la gaze.

On peut si l'on veut, avant de serrer les fils introduire un petit drain dans l'orifice utérin.

5° **Procédé de Simon-Marckwald** (Amputation bi-conique). — Il s'adresse surtout aux allongements hypertrophiques du col.

Le col est arrimé avec deux pinces, abaissé et fendu en deux valves par section des commissures.

Soulever la lèvre postérieure et de deux traits obliques, se rejoignant dans la profondeur, l'un pratiqué sur la face vaginale de dehors en dedans, l'autre sur la face utérine de de lans en dehors, emporter par excision cunéiforme toute la partie exubérante de la lèvre (fig. 1285).

Réunir les deux berges de cette excision à l'aide de crins ou de catgut, cheminant au-dessous de la surface cruentée.

Agir de même sur la lèvre antérieure.

Reconstituer enfin les commissures à l'aide de deux points placés de chaque côté, unissant la lèvre antérieure à la postérieure (fig. 1286).

§ 2. — Amputation sus-vaginale

Deux valves antérieure et postérieure découvrent le col. Deux pinces l'amarrent par chacune de ses lèvres et l'abaissent au maximum.

a. **Libération du col**. — Faire au bistouri une incision circulaire de la muqueuse vaginale, au niveau de son insertion sur le col, puis deux incisions latérales libératrices, l'une à droite, l'autre à gauche, longues de 2 centimètres, de sorte que l'ensemble de l'incision prend la forme —o—.

Avec l'index droit ou l'extrémité de la valve correspondante qui refoule les tissus progressivement, décoller la vessie en avant, le rectum en arrière jusqu'aux culs-de-sac péritonéaux correspondants qu'il faut respecter. Si on les ouvre accidentellement, on en fait la suture immédiate.

Passer la valve antérieure au-dessous de la vessie décollée, la valve postérieure au-devant du rectum et refouler ces organes.

b. **Ligature des utérines**. — Faire tirer et porter fortement le col à gauche pour découvrir son flanc droit. Avec le pouce et l'index gauches, pincer la base du ligament large droit tout contre le bord droit de l'utérus, déchirer prudemment le tissu conjonctif avoisinant et sentir les battements de l'utérine droite. Une aiguille courbe et mousse, chargée d'un fil solide, rase l'utérus, pour éviter l'uretère, et traverse la base du ligament au-dessus de l'artère saisie et repérée entre les doigts. Ce fil est serré ; il étreint dans son anse l'artère et ses branches.

Répéter la même manœuvre sur l'utérine gauche, après avoir fait porter le col à droite.

Au lieu du fil, on peut mettre sur la base de chaque ligament et toujours au ras des bords utérins, une pince qu'on laisse à demeure ou qu'on remplace ensuite par une ligature. On peut aussi, à l'aide d'un écraseur, pratiquer l'angiotripsie de la zone artérielle.

c. **Résection du col.** — Les ligatures faites, on sectionne aux ciseaux la base des ligaments entre ces ligatures et les bords de l'utérus.

Le col est alors divisé en deux larges valves par section de ses commissures. Chacune d'elles est excisée, au-dessus de la lésion, habituellement au niveau de l'isthme, à l'aide d'un trait de bistouri transversal ou oblique en entonnoir vers la cavité utérine (Hegar).

d. **Suture.** — On suture alors au catgut la muqueuse vaginale des culs-de-sac antérieur et postérieur aux lèvres muqueuses correspondantes du moignon utérin, qui se trouvent ainsi tapissées par la muqueuse vaginale.

Un drain est placé dans l'orifice utérin et le vagin est tamponné à la gaze.

§ 3. — Amputation combinée pour grand prolapsus[1]

Pour remédier aux grands prolapsus utéro-vaginaux s'accompagnant d'allongement hypertrophique du col, Bouilly et Loewy ont proposé une opération complexe comprenant une amputation haute du col associée à une colpectomie antérieure et à une colpopérinéorraphie postérieure. En voici les grandes lignes :

Malade asepsiée, endormie, sondée. Découverte, abaissement et désinfection du col utérin.

1° *Taille d'un lambeau vagino-vésical pré-utérin*, à l'aide d'une incision transversale croisant la face antérieure du col près de l'orifice externe et de deux incisions latérales situées très en arrière et remontant jusqu'à une ligne passant à 1 centimètre au-dessous du méat;

2° *Dissection de ce lambeau*, comprenant la muqueuse vaginale et la vessie que l'on décolle soigneusement de l'utérus dans sa partie prolabée;

3° *Isolement de la vessie* et *résection du lambeau vaginal.* — La vessie est alors séparée du lambeau vaginal jusqu'à ce qu'elle soit flasque et flottante. Le lambeau vaginal est ensuite réséqué ;

4° *Section commissurale du col et amputation de la lèvre antérieure du col;*

5° *Suture de la muqueuse vaginale antérieure au moignon utérin antérieur*, après refoulement de la vessie, de façon à reconstituer le cul-de-sac antérieur;

6° *Isolement et amputation de la lèvre postérieure du col;*

7° *Suture de la muqueuse vaginale postérieure au moignon utérin postérieur*, pour reconstituer le cul-de-sac postérieur;

8° *Colpopérinéorraphie postérieure.*

VII. — HYSTÉRECTOMIE VAGINALE

Avant d'en étudier la technique, il nous paraît utile de rappeler brièvement les rapports des artères et des uretères avec l'utérus (fig. 1287).

L'utérus reçoit de chaque côté trois artères : l'*artère funiculaire*, branche de

[1] Bouilly et Loewy. *Rev. de gyn. et de chir. abd.*, 1902, p. 579.

l'épigastrique, contenu dans le ligament rond; l'*artère tubo-ovarienne*, branche de l'aorte abdominale, contenue dans l'étage supérieur du ligament large ; l'*artère utérine* de beaucoup la plus importante, branche de l'hypogastrique, contenue dans l'étage inférieur du ligament large. Cette artère, née de l'iliaque interne ou hypogastrique, descend dans le pli de Douglas, cotoie d'abord l'uretère, puis passe en avant de lui pour remonter vers le bord de l'utérus, en formant une

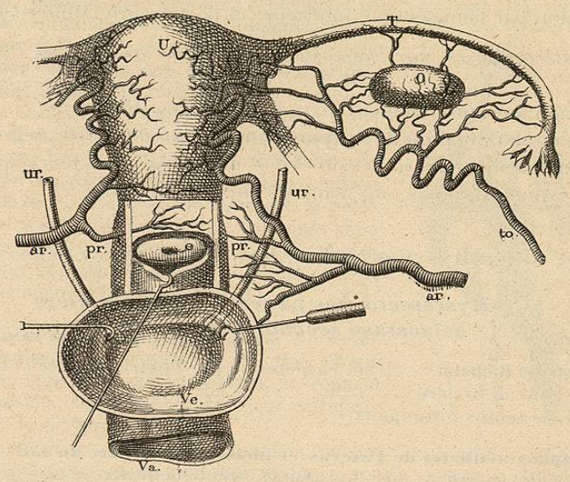

Fig. 1287. — Distribution des artères génitales.

U, utérus. — T, trompe. — O, ovaire. — *Ve*, vessie. — *Va*, vagin. — *ur*, uretère. — *to*, utéro-ovarienne. *au*, utérine. — *pr*, branche précervicale.

anse flexueuse à concavité supéro-externe adossée au cul-de-sac latéral du vagin.

Les uretères se dirigent vers la vessie en bas, en avant et en dedans, croisant le col utérin à une distance de 1 centimètre et demi environ. L'espace disponible pour la ligature ou la forcipressure est donc de 10 à 12 milimètres et l'on ne doit pas s'éloigner du col au delà de cette distance sous peine de pincer, couper ou lier l'uretère.

La technique générale de l'hystérectomie vaginale peut se schématiser facilement. Incision circulaire des culs-de-sac vaginaux. Décollement et refoulement de la vessie avec les uretères en avant, du rectum en arrière. Ouverture des culs-de-sac péritonéaux correspondants. A ce moment, l'utérus libéré sur ses deux faces ne tient plus que par ses bords latéraux, c'est-à-dire par les ligaments larges avec l'artère utérine. On peut alors amener l'utérus à la vulve soit par bascule postérieure (Richelot), soit après incision médiane de sa paroi antérieure (Doyen) ou de ses deux parois (Muller-Quénu) et couper les ligaments larges après hémostase par forcipressure de haut en bas.

On peut encore hémostasier et couper progressivement ces ligaments de bas en haut. L'utérus est extrait en dernier lieu, après morcellement du col seul (Segond) ou du col et du corps (Péan).